

Masarykova universita

Lékařská fakulta

**Urgentní mikrochirurgie v léčbě akutního uzávěru
střední mozkové tepny při selhání standardní terapie.**

Habilitační teze

V Chirurgii

(Komentovaný soubor již publikovaných článků)

Brno 2023

MUDr. Jiří Fiedler, Ph.D.

Prohlašuji, že jsem tuto práci napsal sám s využitím relevantních zdrojů, které cituji v referencích.

MUDr. Jiří Fiedler, Ph.D.

Poděkování

Léčba akutní ischemické CMP je typicky týmová práce. Mé poděkování patří neurologům, radiologům a intenzivistům v našem centru. Na ně padá největší nápor práce s mrtvicemi.

Angiolog naší nemocnice MUDr. Martin Holý byl první, kdo se mnou diskutoval možnost urgentních operací ihned po IVT.

Další generace v neurochirurgů na našem oddělení – MUDr. Marek Grubhoffer, MUDr. Martin Kerekanič a MUDr. Petr Košťál – mi jsou nejen cenným partnery na operačním sále ale i přáteli mimo práci.

Rád bych poděkoval prof. MUDr. Davidovi Školoudíkovi Ph.D. za stimulující spolupráci v našich několika společných studiích. MUDr. Martin Roubec Ph.D. je prvním spoluautorem studie EMIAS. Doc. PhDr. Miloslav Klugar Ph.D. mě a Marka Grubhoffera metodicky vedl při našem systemickém review.

Zájem o tuto oblast ve mně kdysi podnítil doc. MUDr. V. Příbář Ph.D. Za to mu patří dík.

Rád bych poděkoval prim. MUDr. V. Chloubovi za dlouhodobou nekončící podporu a přátelství, bez kterého by tento typ operativy nešlo rozvíjet.

Commentary

Introduction

This habilitation thesis is conceived as a collection of 6 articles published by the author and his colleagues. It contains chapters describing modern Acute Ischemic Stroke (AIS) treatment. Where relevant, it is followed by commentaries introducing topic of each publication with the description of the author's contribution to knowledge in this field.

Background

Intravenous thrombolysis (IVT) represents AIS treatment of choice if indicated. In cases of large intracranial vessel occlusion, IVT leads to revascularization only in 13–33 % of cases. **Endovascular mechanical thrombectomy (MT)** significantly improves the efficacy of brain revascularization and patient's clinical outcome. Recently, MT's therapeutic window has been widened to 24 hours based on the CT perfusion studies performed with the automatic value calculation. IVT is followed by MT as a second-tier treatment in indicated cases. It is the best available treatment of AIS with middle cerebral artery (MCA) occlusion. This combined management fails in 5-10% of cases. **Microsurgical MCA revascularization** using microsurgical embolectomy or EC-IC bypass represents a historically available treatment option. There is a lack of data on the benefit of microsurgery in modern AIS treatment.

Aim of this work

is to prove safety and efficacy of open microsurgery in the settings of standard AIS therapy failure and MCA occlusion.

Methods

Systemic review evaluating open brain revascularization just after IVT was defined. Institutional protocol of the open microsurgery as an "ultimum refugium" treatment of an acute MCA occlusion in patients with failed IVT and/or MT and with a persisting viable penumbra was defined and approved by local ethical committee. The protocol of a **bicentric randomized prospective study** (Comprehensive Stroke Centers České Budějovice and Ostrava) evaluating the results of an urgent microsurgical MCA recanalization was registered and study was performed.

Results

Our systemic review detected 3267 potential studies evaluating microsurgery in AIS treatment. Twelve studies evaluating 13 AIS patients with urgent open MCA revascularization surgery after IVT were found using a three-staged selection. České Budějovice and Ostrava Comprehensive Stroke Centres treated 2175 patients using IVT and 1121 patients with MT from 2016 till 2020. IVT and MT failed in 22 patients (4.5%) in České Budějovice, while it failed in 25 patients (4.3 %) in Ostrava. The surgical group of patients showed a significantly better clinical outcome: 58.3% of microsurgically treated patients were independent (defined as mRS 0-2) at 3 months after surgery in comparison with 10% and 12% in the non-surgical groups.

Conclusion and future work directions

Our bicentric randomized study produced pilot data on the safety and efficacy of an urgent microsurgical MCA recanalization. Approximately 1350 patients were treated with mechanical thrombectomy in 2021 in Czech Republic. It is estimated that there are at least 50 patients after standard IVT and MT treatment failure who are still within the therapeutic window, in Czechia annually. We are working on multicentric trial.

Author's statement

All the urgent brain microsurgeries presented in this thesis were performed by the author. Standard AIS treatment was delivered by the whole Comprehensive stroke center's teams. Author initiated all the studies mentioned in this thesis. His rate of participation in the 6 published works is mentioned in habilitation thesis.

Obsah práce

1	Úvod	
	Habilitation thesis commentary	4
1.1.	Obecný úvod do problematiky	7
1.2.	Cíl práce	9
1.3.	Teze	9
1.4.	Strategie průkazu teze	9
2	Vývoj a současný stav léčby akutní ischemické CMP	
2.1.	Standardní léčba iCMP pomocí IVT	10
2.2.	Standardní léčba iCMP pomocí MT	11
2.3.	Selhání MT v rekanalizace ELVO	12
2.4.	Hematologická problematika emergentní operace hned po IV trombolýze	13
2.5.	Vývoj mikrochirurgie v revaskularizaci mozku	14
2.5.1.	Embolektomie střední mozkové tepny v revaskularizační léčbě iCMP	15
2.5.2.	EC – IC bypass v léčbě iCMP	16
2.5.3	EC – IC bypass v sekundární prevenci iktu po studii COSS	16
2.6.	Přínos autora k poznání v této oblasti	20
3	Chirurgická problematika revaskularizace MCA	
3.1.	Lenticulostriátní perforátory	32
3.2	Kvantifikace průtoku střední mozkovou tepnou a hemodynamika	33
3.3.	Přínos autora poznání v této oblasti	36
4.	Mikrochirurgie v léčbě akutní ICMP způsobené ELVO	61
4.1.	Analýza současné literatury a ukázková kasisistika	62
4.2.	Protokol léčby akutní iCMP v Nemocnici České Budějovice	75
4.3.	Přínos autora znalostem v této oblasti	76
5.	Závěr	90
	Seznam zkratk	91
	Seznam obrázků	92
	Seznam tabulek	92
	Reference	93
	Seznam 6 článků autora použitých v této habilitační práci	104

1.1. Obecný úvod do problematiky

Cévní mozkové příhody (CMP) patří k hlavním důvodům úmrtí a získané invalidity dospělé populace. Lze je rozdělit na 20 % krvácivých CMP, tradiční doménu neurochirurgie. V 80 % je příčinou CMP nedostatečný přívod okysličené krve do mozku – ischemická CMP (iCMP).¹ Akutní iCMP dnes patří mezi nejakutnější stavy v neurologických vědách.

Společnost neurointervenční chirurgie (Society of Neurointerventional Surgery, SNIS) v roce 2015 vytvořila zkratku ELVO (Emergency Large Vessel Occlusion, ELVO). Zkratka má charakterizovat skupinu pacientů s akutní okluzí mozkové cévy vhodné k radiointervenčnímu řešení se zdůrazněním časové urgencye.² Těmito pacienty se zabývá tato práce.

Neléčený ELVO má devastující následky. Akutní léčba iCMP prodělala během posledních tří dekád dvě významné revoluce. První revolucí bylo zavedení systémové trombolýzy (IVT – intravenózní trombolýza pomocí rt-PA). Druhou revolucí specificky u pacientů s ELVO byla mechanická trombektomie (MT), tedy zprůchodnění ELVO endovaskulárními technikami. IVT a MT se dnes výhodně kombinují.

Dnes je na základě výsledků více robustních studií prokázána jasná spojitost mezi léčbou akutní iCMP pomocí MT (bez anebo s IVT) a dobrým výsledným stavem pacienta.³ Lze dokonce tvrdit, že léčba ELVO pomocí MT je nejefektivnější radiointervenční léčba. Názorný pohled na úspěšnost MT i ve srovnání s jinými endovaskulárními technikami v léčbě ELVO dává koncept NNT (number needed to treat, počet pacientů, kteří musí být léčeni danou technikou, aby bylo dosaženo pozitivního výsledku pro jednoho pacienta).⁴ Například MT v léčbě iCMP má dvakrát větší efektivitu než endovaskulární léčba STEMI infarktu myokardu.⁴

Zmíněné faktory urychlily vývoj léčby iCMP i v České republice. Léčba iCMP v ČR je dobře institucionalizovaná v rámci komplexních cerebrovaskulárních a iktových center. Je jasně daná triáž pacientů, je sledováno větší množství indikátorů kvality, které jsou pravidelně auditovány a výstupy auditů jsou zaváděny do klinické praxe. Díky tomu se dnes ČR řadí v léčbě akutní iCMP k evropské špičce jak z pohledu organizace léčby, tak z pohledu počtu léčených pacientů. V roce 2021 bylo pomocí IVT léčeno v ČR téměř 4700 pacientů a pomocí MT zhruba 1350 pacientů. Toto je zásluha intenzivní práce neurologů v rámci Cerebrovaskulární sekce České neurologické společnosti a jednotlivých center zabývajících léčbou cévní mozkové příhody, Zdravotnické záchranné služby a intervenčních neuroradiologů.

Kromě úspěšného zprůchodnění ELVO je druhým zásadním faktorem dobrého výsledku léčby interval od počátku iCMP do zprůchodnění cévy. Práce celého multioborového týmu iktového

centra na minimalizaci doby okluse ELVO se odráží například v postupném snižování a kultivování času DNT (door-to-needle time, doba od vstupu do nemocnice po IV aplikaci rtPA) v České republice.⁵

Stejně tak v Jihočeském kraji došlo během posledních 10 let k významnému nárůstu pacientů s iCMP, kteří jsou transportováni do iktových center k IVT a v případě jejího selhání do komplexního cerebrovaskulárního centra k léčbě pomocí MT. Tato „nová“ zátěž nemocnice velkým množstvím pacientů s iCMP, v jejichž léčbě se multidisciplinární tým snaží optimalizovat každou minutu (**Obrázek 1.**), vede k velkému zájmu o tuto oblast. Pro náš tým byla zdrojem velké frustrace situace, kdy u perspektivního pacienta selže léčba pomocí IVT a pomocí MT a kdy tento pacient je stále v léčebném okně pro revaskularizaci. Těchto pacientů je 5–30 %.⁶ Tuto skupinu pacientů označujeme jako Failed Mechanical Thrombectomy.⁶

Mikrochirurgická intervence (MSI, microsurgical intervention) je dnes již pouze historickou možností, jak zprůchodnit mozkovou cévu. Techniky MSI jsou známy více než 50 let. Zahrnují extra – intrakraniální mozkový bypass (EC – IC bypass, Extracranial – Intracranial brain bypass) a mikrochirurgickou embolektomii. Při EC – IC bypassu je pomocí mikroskopu vypreparována nejčastěji a. temporalis superficialis a našita na distální větev střední mozkové tepny. Při mikrochirurgické embolektomii je po kraniotomii mikrochirurgicky rozpreparovaná Sylvijská cisterna, nalezena střední mozkové tepna ve svém proximálním úseku. Tato ucpaná tepna je rozříznuta, vybaven embolus a tepna je poté opět zašita. Obě tyto techniky jsou náročné na technickou zdatnost chirurga. Tyto dvě chirurgické techniky ve zkušených rukou mají vysokou úspěšnost revaskularizace. Není k dispozici důkaz, že chirurgická léčba má vliv na funkční výsledek pacienta po iCMP. Proto MSI není součástí dnešních doporučení na léčbu iCMP.

Díky tradici, kterou založil v Českých Budějovicích doc. Příbáň, trvale pracujeme na zlepšení mikrochirurgických technik v laboratoři i v klinické praxi. Naše centrum má souhrnnou zkušenost s více než 200 EC – IC mozkovými bypassy. Výsledky byly akceptovány nám referujícími neurology. Vše výše uvedené bylo důvodem rozhodnutí vytvořit institucionální protokol, který schválila lokální etická komise, a restaurovat tradiční MSI jako léčbu akutní iCMP třetího sledu u pacientů u kterých selhala standardní léčba iCMP pomocí IVT a MT a kteří jsou v časovém okně pro revaskularizaci mozku. Vzhledem k tomu, že jsme v roce 2015 v dostupné literatuře nenalezli žádnou práci, která by MSI zasadila do moderní léčby iCMP, rozhodli jsme se tuto léčbu studovat systematicky a prospektivně.

1.2. Cílem této práce je prokázat bezpečnost a účinnost urgentní mikrochirurgické intervence v léčbě iCMP u pacientů, kde selže IVT a MT a kde přetrvává penumbra vhodná k revaskularizaci mozku.

1.3 Teze:

Urgentní mikrochirurgická otevřená operace u indikovaného pacienta, kde selhala standardní terapie akutního uzávěru střední mozkové cévy, je bezpečná a vede ke zlepšení jeho klinického výsledku.

1.4. Strategie průkazu teze

1. Byl vytvořen protokol pro standardní léčbu (IVT a MT) akutní iCMP uvnitř komplexního cerebrovaskulárního centra a pro spádová iktová centra (jihočeský kraj a část kraje Vysočina). Stejný ultimatum refugium protokol byl vypracován i pro léčbu 3. sledu (urgentní mikrochirurgickou operaci) ihned po IVT, kdy selže MT.
2. Bylo provedeno systemické review na téma urgentní mikrochirurgická operace ihned po IVT. Toto review je zaregistrováno v mezinárodním prospektivním registru pro systemická review: PROSPERO: CRD42017078511)
3. Podle protokolu pro urgentní mikrochirurgickou intervenci (MSI) schváleného etickou komisí byla systematicky léčena skupina pacientů s iCMP a selháním MT.
4. Byl definován protokol bicentrické randomizovaná studie, která byla registrována v databázi klinických studií lékařské národní knihovny USA – Clinical Trials: ClinicalTrials ID: NCT05153642)
5. Výsledky prospektivní randomizované studie byly publikovány v Q1 časopise, který je hlavním časopisem neuroradiointervenční léčby pro Evropu, USA a Australasii.
6. Chirurgické výsledky byly průběžně prezentovány ve světě.

2 Vývoj a současný stav akutní léčby iCMP

2.1. Standardní léčba iCMP pomocí IVT

Akutní uzávěr intrakraniální mozkové tepny (ELVO) bez adekvátní revaskularizační terapie má devastující následky. Každý pacient s rychle rozvinutými klinickými příznaky ložiskového poškození mozku během posledních 24 hodin má být hodnocen jako pacient s možným akutním iktem a jako kandidát rekanalizační léčby iCMP až do okamžiku, než je tato léčba na základě anamnestických, klinických, zobrazovacích a laboratorních dat indikována nebo vyloučena.⁷ V České republice je vytvořena síť center, zajišťující adekvátní léčbu iCMP. Kromě kvalitní rekanalizace je klíčová i minimalizace časového intervalu od vzniku iCMP do rekanalizace. Prvním, kde je ve styku s pacientem s iCMP je nejčastěji Zdravotní záchranná služba, která v ČR zajišťuje prvotní triáž na základě platného Věstníku Ministerstva zdravotnictví (MZ) ČR 2021. Součástí tohoto Věstníku je i seznam center, tzv. Center vysoce specializované cerebrovaskulární péče a Center specializované cerebrovaskulární péče.

Od roku 1995 je na základě studie NINDS jako standardní terapie používána intravenózní trombolýza, IVT.⁸ Jde o nitrožilní podání rekombinantního aktivátoru plasminogenu (rt-PA) – alteplasy v dávce 0,9mg/kg i.v. (maximální dávka 90mg), 10% dávky jako bolus, 90 % následně jako pokračující hodinová infuze. Jedná se o vysoce účinnou kauzální léčbu iCMP. Intravenózní trombolýza je na důkazech založenou revaskularizační terapií akutní ischemické cévní mozkové příhody. IVT byla indikována původně v intervalu do 3 hodin po vzniku iCMP. Na základě studie European Cooperative Acute Stroke Study III (ECASS III) bylo terapeutické okno v roce 2008 rozšířeno na 4.5 hodiny.^{9,10} Toto terapeutické okno platilo deset let. Výjimku tvořil pouze akutní uzávěr arteria basilaris. V roce 2018 a 2019 byly publikovány nové multicentrické, randomizované, placebem kontrolované studie EXTEND a WAKE-UP. Na základě jejich výsledků s využitím pokročilých zobrazovacích metod pak může být podána IVT i v rozšířeném terapeutickém okně.¹¹

K absolutním kontraindikacím podání IVT patří: známá přecitlivělost na alteplázu, průkaz intrakraniálního krvácení na CT nebo MR, průkaz jiného onemocnění mozku, než je ischemie, INR > 1.7, počet trombocytů menší než 100 000/μl, užívání apixabanu či rivaroxabanu.

Relativními kontraindikacemi IVT v současnosti jsou: předchozí disabilita (mRS ≥ 4), glykemie < 2,7 mmol/l nebo > 22,2 mmol/l (dle posledního doporučení ESO 2021 lze podat IVT za kontinuálního podávání inzulínu i.v.), infarkt myokardu (IM) v posledních 3 měsících

u NSTEMI, v posledních 7 dnech u STEMI, velký chirurgický výkon nebo závažný úraz v posledních 14 dnech (s výjimkou intrakraniální nebo intraspinální operace či úrazu, nedávná biopsie, punkce větších cév, lumbální punkce v posledních 10 dnech, těhotenství).

2.2. Standardní léčba iCMP pomocí MT

V triáži pacientů s iCMP Česká republika od roku 2021 používá „FAST plus“ protokol, který přidává ke standardnímu, veřejnosti známému protokolu „FAST“, i vyšetření dolní končetiny.¹² Pokud je pacient dle „FAST PLUS“ protokolu vyhodnocen jako pacient s iCMP způsobenou akutním uzávěrem velkého kmene tepny (ELVO), tedy možný kandidát mechanické trombektomie (MT), měl by být přímo směřován do Centra vysoce specializované cerebrovaskulární péče s možností provedení MT. Pokud je pacient indikován k IVT, ta pak musí být co nejdříve podána a nesmí zdržet zahájení mechanické trombektomie.

MT je dnes kausální léčbou ELVO. Intervenční radiologie prošla v oblasti neuroradiointervencí obrovským vývojem. Přestože MT byla již dříve spojena s vyšším procentem rekanalizace ELVO, výsledky tří studií z roku 2013 (IMS III, SYNTHESIS Expansion a MR RESCUE) nepotvrdily signifikantní benefit mechanické trombektomie při použití původních stent-retrieverů první generace (MERCİ katétr).

V roce 2015 přišly klíčové studie (MR CLEAN, REVASCAT, ESCAPE, EXTEND-IA, a SWIFT PRIME), které potvrdily efektivitu MT při použití stent-retrieverů druhé generace. Mechanická trombektomie symptomatického uzávěru mozkové tepny v předním povodí byla doporučenou léčbou iCMP v intervalu do 6 hodin od vzniku prvních příznaků. V roce 2018 na základě dalších randomizovaných klinických studií ESCAPE, DEFUSE-3 a DAWN bylo terapeutické okno rozšířeno na více než původních 6 hodin, tedy až na 24 hodin.

Na základě doporučení American Heart Association/American Stroke Association v roce 2018 a European Stroke organisation a European Society for Minimally Invasive Neurological Therapy v březnu 2019 byla publikována aktualizovaná česká doporučení v říjnu 2019.¹³

Pacienti s prokázaným uzávěrem intrakraniální ACI, proximálního úseku ACM (segment M1) nebo jejího větvení (segment M2), bazilární tepny do 6 hodin od vzniku prvních příznaků s NIHSS ≤ 2 , mRS 0-3 a eventuálním objemem jádra ischemie na MR skenech DWI do 70ml jsou přímými kandidáty mechanické trombektomie. Hodnota Alberta Stroke Program Early CT Score (ASPECTS) musí být ≥ 6 na CT nebo ASPECTS ≥ 5 na sekvencích difúzí vážené MR

(MR-diffusion-weighted imaging; MR-DWI). MT však může být prospěšná i pro pacienty s hodnotou ASPECTS <6 na CT, respektive ASPECTS <5 na MR-DWI.¹³ U pacientů do 6 hodin od vzniku iCMP s prokázaným uzávěrem velkého kmene nejsou doporučena žádná pokročilá zobrazení s automatickým výpočtem objemu jádra ischemie či objemu penumbry pro indikaci MT.

V rozšířeném terapeutickém okně 6-24 hodin od vzniku iCMP musí pacient pro MT splňovat následující kritéria: premorbidní mRS 0-2, vstupní NIHSS ≥ 6 , objem penumbry na perfuzním CT (pCT) <70 ml, DWI core ≤ 25 ml, objem penumbry ≥ 15 ml.¹⁴

Absolutní kontraindikace k provedení mechanické trombektomie je na základě CT nebo MR vyšetření prokázané intrakraniální krvácení, či průkaz jiného onemocnění mozku než ischemie (tumor, AV malformace apod.).

Rovněž podezření na základě klinického nálezu na subarachnoidální krvácení při negativním CT je kontraindikací k provedení MT, dokud není toto vyšetřením likvoru vyloučeno.

Relativní kontraindikace zahrnují NIHSS <2, glykemie <2,7 mmol/l nebo > 22,2 mmol/l, těhotenství z důvodu možného radiačního poškození plodu, intrakraniální tumor.

Hodnocení výsledné revaskularizace po MT se provádí dle Thrombolysis in Cerebral Infarction Scale (TICI). Za úspěšné se považuje rekanalizace TICI 2 b/3.

2.3. Selhání MT v rekanalizaci ELVO

Mechanická trombektomie (MT) je vysoce efektivní metoda zprůchodnění ELVO.¹⁵ Stejně tak je prokázána jasná spojitost mezi vysokou účinností MT v rekanalizaci a dobrým klinickým výsledkem pacienta s ELVO. Přesto recentní studie hodnotící úspěšnost MT v rekanalizaci ELVO udávají u 8–18 % pacientů neúspěšnou rekanalizaci ELVO (Thrombolysis in Cerebral Infarction (TICI) skóre 0 a 1)).¹⁵⁻¹⁹

Leischner et al⁶ ve své analýze pacientů po MT, kde selhala rekanalizace analyzují příčiny selhání MT:

Autoři⁶ provedli retrospektivní analýzu iktové databáze jednoho velkého iktového centra v letech 2010–2017. *V tomto období léčili pomocí MT 650 pacientů. Neúspěšnou rekanalizaci (TICI 0 a 1) zaznamenali u 10 % pacientů. V polovině případů se jednalo o neúspěšnou rekanalizaci střední mozkové tepny (37 pacientů, 51 %).*⁶

Jako příčina selhání MT byly detekovány tyto faktory:⁶

1. nemožnost dosažení místa okluse vodícím instrumentáři (extrakraniální stenóza, tortuosita či nemožnost periferního přístupu) u 21 % pacientů.

2. místo okluse dosaženo (nemožnost projít skrz oklusi mikrokatectrem, nebo pouhé projití okluse mikrokatectrem a nemožnost zavedení stenretrieveru u 21 % pacientů.

3. projití skrz okluzi, nemožnost odstranění okluse u 58 % pacientů.⁶

Ve snaze po dosažení rekanalizace je radiointervenčně perspektivní tato třetí skupina 58 % pacientů, kde se endovaskulárními technikami daří dostat do místa okluse a daří se projít mikrokatectrem skrz okluse. Kromě klasických stentretrieverů lze v této skupině zvážít použití „rescue stenting“ technik.²⁰⁻²²

Stejně tak nemožnost přístupu do místa okluse (bod 1) lze endovaskulárně řešit například přímou punkcí a. carotis interna.

I přes tyto dostupné „rescue“ endovaskulární techniky se v každém centru setkáváme se skupinou pacientů, kteří jsou v časovém (nebo tkáňovém) okně pro rekanalizační léčbu a tato léčba selhala. U této skupiny pacientů byla v našem centru zvážena mikrochirurgická rekanalizace jako rescue léčba třetího sledu.

2.4. Hematologická problematika emergentní operace mozku hned po IV trombolýze

V kapitole 2.4. je kursivou vyznačeno většinové čerpání dat z otevřených dat SUKL: [https://opendata.sukl.cz/?q=katalog-otevrenych-dat: SPC – Souhrn údajů o léčebném přípravku SPC], verze 6.10.2022.]

Proti urgentní operaci mozku hned po IV trombolýze mluví to, že podání rtPA je spojeno s vzácným rizikem závažných, život ohrožujících a fatálních krvácení (zejména při nedodržení kontraindikací). Riziko významného krvácení po podání rtPA se považuje za významně vyšší v prvních 24 hodinách. Je dáváno do souvislosti s detekovatelným poklesem plasmatického fibrinogenu po podání rtPA na 60 % a níže.²³ Fibrinogen se vrací do normálních hodnot (> 80 %) právě zhruba po 24 hodinách. Za rizikový je považován pokles fibrinogenu pod 1 – 1,5 g/l. Tato problematika byla shrnuta roku 2004, kdy Troussillias et al publikovali výsledky studie se 157 pacienty, kde prokázali, že „Early fibrinogen degradation coagulopathy“ je prediktorem nitrolebního krvácení po IVT.²³

Při srovnání s dalšími obory medicíny používající rtPA (kardiologie, angiologie, interní medicína) je patrné, že podmínky podávání alteplasy v léčbě akutní iCMP jsou mimořádně přísné. Důvodem je oprávněná akcentace obavy z nitrolebního krvácení po podání IVT.

Pro možnost urgentní operace ihned po IV trombolýze mluví to, že *rtPA (lidský rekombinantní tkáňový aktivátor plasminogenu)* obvykle nemá významný vliv na běžné koagulační parametry – INR, APTT. *Terapie antagonisty vitamínu K s INR do 1,7 resp. 1,8 není kontraindikací podání rtPA, není zde signifikantně více krvácivých komplikací.*

rtPA nemá antitrombotický efekt – naopak jeho podání působí spíše protrombogenně (během prolongovaných trombolýz mohou vznikat nové tromby – v jiných lokalizacích nebo např. na trombolýtických katétrech). Běžné (indikované) je také současné podávání protidestičkových léků (akutní koronární syndromy, apod). Jedinou výjimkou je právě podání rtPA u akutní iCMP, což vyplývá z podmínek registrační studie⁸ a obav investigátorů z krvácivých komplikací.

rtPA není imunogenní. Aktivuje se vazbou na fibrin v krevním koagulu (trombu i embolu), indukuje konverzi plasminogenu na plazmin, ten degraduje fibrin v koagulu (na fibrin degradační produkty) a přispívá k jeho lýze. rtPA je relativně fibrin specifická, v cirkulující krvi je málo aktivní, má minimální systémový účinek na cirkulující koagulační faktory (nejvíce pravděpodobně na faktor V). Clearance rtPA je téměř kompletně jaterní, při normální funkci jater je plasmatický poločas 4–8 minut, po 20 minutách po podání alteplasy je v oběhu přítomno méně než 10 % podané dávky. rtPA pravděpodobně nenarušuje primární – destičkovou homeostázu.

Od první zmínky operace hned po IVT v roce 1986, kde byla provedena CABG ihned po IVT,²⁴ roste počet referujících chirurgů, kteří byli nuceni operovat pacienty krátce po podání IVT.^{25,26}

2.5. Vývoj mikrochirurgie v revaskularizaci mozku

V minulém století byl za hlavní etiologii ischemického iktu pokládán vasospasmus mozkových cév. Fischer v roce 1951 dal do souvislosti aterosklerosu vnitřní karotidy a iCMP.²⁷ Tím začal zájem chirurgických oborů o tuto oblast. První úspěšnou karotickou endarterektomií (CEA) provedl v tom samém roce v Buenos Aires neurochirurg Raul Carrea a to tak, že transponoval distální pahýl vnitřní karotidy na vnější karotidu za odstupem a. thyroidea superior.²⁸ Jeho priorita byla zastíněna mnohaletou literární diskusí mezi zakladateli kardiochirurgie a cévní chirurgie USA D. A. Cooleyem a M. E. DeBakeyem.²⁸ Při studiu historie této oblasti je vhodné

přesto citovat práci DeBakeyho, protože naše dnešní technika longitudinální arteriotomie a primární sutury cévy je až na použití mikroskopu identická s tím, co popsal v roce 1975.²⁹ Od té doby se CEA pro stenózu vnitřní karotidy stala standardní operací v prevenci iCMP, jejíž přínos je podpořen robustními daty. Těchto operací na mém pracovišti provádíme 170 za rok. Tématem této práce není operativa karotidy v krční oblasti, ale operativa velké mozkové cévy, konkrétně střední mozkové tepny. Po Fischerově práci²⁷ r. 1951 v oblasti vnitřní karotidy se brzy stala objektem zájmu i střední mozková tepna u pacienta s iCMP.

2.5.1. Embolektomie střední mozkové tepny v revaskularizační léčbě iCMP

Již roku 1954 provedl K. Welch v Denveru, bez použití mikrochirurgie, první embolektomii MCA za 12 hodin poté, co byl nalezen hemiplegický pacient a na AG mozku byl prokázán uzávěr MCA.³⁰ Revaskularizace nebyla úspěšná.³⁰ Velkou změnu do operativy mozkových cév přinesl operační mikroskop. Průkopníky mikrochirurgie v neurochirurgii bylo pracoviště ve Vermontu, Burlington, USA. Pracoviště vedl P. Donaghy. V roce 1961 v tomto pracovišti publikoval experimentální chirurg Jacobson J., et al popis první mikrochirurgické operace mozkové cévy s použitím mikroskopu.³¹ Popsal nástroje, stehy a práci s mikroskopem u dvou pacientů, výkon provedli v hypotermii.³¹ Snahy o léčbu iCMP pomocí embolektomie, nebo endarterektomie nejčastěji střední mozkové tepny pokračovaly na více pracovištích.

Roku 1985 publikoval Fredric B. Meyer s kolegy z Mayo kliniky v Rochestru, USA soubor dvaceti operovaných pacientů s revaskularizací akutního uzávěru střední mozkové tepny.³² Všechny uzávěry až na jeden byly embolizační.³² Revaskularizace dosáhli u 75 % pacientů, 35 % pacientů mělo přijatelný nebo vynikající klinický výsledek, mortalita byla 10 %.³² Stejní autoři provedli review tehdy dostupných výsledků, našli dalších 24 pacientů, kteří měli embolektomii MCA do 24 hod od počátku příznaků. U těchto pacientů hodnocených v review bylo 58 % pacientů zlepšeno, nebo nezměněno a 37,5 % zemřelo.³²

Tuto práci z Mayo kliniky lze pokládat za kulminaci použití mikrochirurgické embolektomie v urgentní chirurgické léčbě iCMP. Po zavedení IVT do léčby iCMP studií NINDS došlo postupně k odklonu od otevřené operativy. Použití IVT bylo chápáno jako kontraindikace akutní otevřené operace.

2.5.2. EC – IC bypass v léčbě iCMP

V dalším se nebudu zabývat popisem užití EC – IC bypassu u nemoci Moya – moya, léčbě komplexních mozkových aneurysmat a nádorů baze lební. Okomentuji pouze „šedou zónu indikace EC – IC bypassu“, tedy aterosklerotické postižení mozkových cév a akutní iCMP.

Laboratorní práce, které vedly k využití EC – IC bypassu v mozkové chirurgii byly prováděny v již zmíněné laboratoři prof. Donaghyho. Zde také prodělal svůj mikrochirurgický trénink M. G. Yasargil, který spolu s Donaghym publikoval roku 1967 první EC – IC bypass mozkového řečiště s využitím mikrochirurgie.³³ Typickou indikací pro EC – IC bypass byla sekundární prevence iktu v případě uzávěru vnitřní karotidy. Tato operativa zažila v dalších letech bouřlivý rozmach, který byl prakticky zastaven výsledky Mezinárodní kooperativní studie roku 1985.^{34,35} Toto období je detailně popsáno v mé disertační práci: FIEDLER, Jiří. Postavení peroperačních ultrazvukových metod při revaskularizaci mozku extra-intrakraniálním bypassesem [online]. Brno, 2011 [cit. 2022-09-30]. Available from: <https://theses.cz/id/j2sqkt/>. Doctoral theses, Dissertations. Masaryk University, Faculty of Medicine. Thesis supervisor prof. MUDr. Martin Smrčka, Ph.D.

2.5.3 EC – IC bypass v sekundární prevenci iktu po studii COSS

Renesance EC – IC bypassu s přihlédnutím k hemodynamickému stavu mozku vedla ke generačně nové vlně rozmachu této techniky. Další Class I studie na toto téma, COSS³⁶ opět negovala přínos EC – IC bypassu v sekundární prevenci iktu. Studie byla intenzivně diskutována, proto ji zde rozeberu podrobněji. Níže uvedenou diskusi jsem zaslal jménem výboru České neurochirurgické společnosti jako podklady k oponentuře klinického doporučeného postupu Ischemická cévní mozková příhoda nebo TIA nekardiembolické etiologie a jejich sekundární prevence. Adaptovaný klinický doporučený postup. Administrativní číslo: KDP-AZV-11-ČNS:

COSS, hemodynamiku hodnotící randomizovaná kontrolovaná studie Powerse³⁶ (Carotid Occlusion Surgery randomised Study, COSS) dala důkaz Ia třídy, že EC-IC bypass není přínosný v sekundární prevenci iktu u pacientů se symptomatickým uzávěrem vnitřní karotidy a s průkazem hemodynamického selhání mozkové cirkulace druhého stupně. Probíhá další velká randomizovaná kontrolovaná studie v Číně na téma EC-IC bypassu u symptomatického

aterosklerotického postižení karotického povodí (ClinicalTrials.gov NCT01758614). Výsledek studie COSS Powers et al³⁶ vedl k dočasnému útlumu této operativy i v České republice.

Je třeba zdůraznit, že COSS³⁶ byla podrobena kritické diskusi na téma vstupních kritérií klinických a radiologických, na téma zkušenosti chirurgů a anesteziologických týmů ve studii, na téma doby trvání, sledování a end points. Výstupem této kritické diskuse je stanovisko obou neurochirurgických společností v USA (American Association of Neurological Surgeons – AANS a Congress of Neurological Surgeons – CNS) a jediné evropské neurochirurgické společnosti - (Section of Vascular Neurosurgery of the European Association of Neurological Societies -EANS)^{37,38}, které říkají, že EC-IC bypass v indikaci posílení mozkového průtoku při symptomatickém uzávěru vnitřní karotidy stále zůstává vzácnou volbou u pečlivě selektované skupiny pacientů o iCMP. Tato léčba by měla být vyhrazena specializovaným centřům s velkou zátěží touto diagnózou, kde je výskyt perioperačních komplikací EC-IC bypassu do 7-10 %.

Hlavní výhrady ke studii COSS³⁶ (Carotid Occlusion Surgery randomised Study, COSS):

Metodika stanovení hemodynamického selhání cirkulace druhého stupně.^{39,40,41} Powers et al v COSS³⁶ modifikovali hodnocení mozkové cirkulace pomocí PET s nestabilním kyslíkem (OEF-PET), které použil Derdeyn et al.³⁹ v retrospektivní studii v St. Louis. V COSS použitá semikvantitativní varianta hodnotící stranové diference nebyla stejná jako původní Derdeynova kvantitativní metodika, jak upozornil Carlson et al⁴⁰, dostupná je i reakce týmu COSS.⁴¹

Vstupní klinická kritéria:^{36,37,42,43}

Do vstupních kritérií COSS patřila jedna iCMP během posledních 120 dnů (ne opakované iCMP). Potenciální pacienti vhodní pro účast v COSS studii byli vyšetřováni pouze na několika PET centrech v USA. Často museli cestovat letecky do akreditovaného PET centra. Z těchto důvodů byla jedním z požadavků stabilita pacientů. Do studie nebyli vůbec zařazeni pacienti s opakovanými iCMP, pacienti s limb – shaking syndromem nebo pacienti s hemodynamicky závislým neurologickým deficitem. Tito pacienti jsou souhrnně označováni jako „hot patients“. Střední doba od vzniku příznaků do vstupu do studie COSS byla 72 dnů. „Hot patients“, kolísající v horizontu hodin až několika dnů od prezentující iCMP nebyli v COSS hodnoceni.^{37,43} Některé z těchto otázek COSS tým odpověděl.⁴¹

Perioperační morbidita, zkušenost chirurgických a anesteziologických týmů.^{37,44,45,46}

Další otázkou byla vysoká morbidita/mortalita uvnitř COSS studie³⁶. Jako v jiných chirurgických studiích byl požadavek na akreditaci chirurga, který provádí operační výkon. EC-IC bypass je specifická mikrochirurgická technika, která vyžaduje dlouhý laboratorní trénink a

je typická pomalou růstovou křivkou. Autor osobně operoval, nebo asistoval přes 200 EC – IC bypassů. Přesto stále nemá pocit „dokonalosti“, který zná z jiných oblastí u dostatečně rutinního výkonu. K účasti chirurga ve studii COSS stačil 2denní tréninkový kurs, nebo deklarační 10 provedených bypassů pod dohledem zkušeného chirurga. Nebyl zmíněn požadavek na specifický trénink anesteziologických týmů, jak je běžné při operativě hemodynamicky nestabilních polysklerotických pacientů např. se stenózou vnitřní karotidy. Perioperační riziko 14,3 % je v rozporu s českými výsledky (data z Masarykovy nemocnice, Ústí nad Labem, nebo z Českých Budějovic),⁴⁴,^{článek autora 1} nebo s výsledky pozitivní Japonské randomizovaná studie hodnotící vliv EC-IC bypassu u hemodynamického selhání 1. stupně (tato práce nebyla publikována v anglickém jazyce).^{45,46} Powers v odpovědi k této kritice zdůrazňuje nutnost kvalitních anesteziologických týmů, nejenom chirurgů.

Doba sledování:³⁶

COSS prokázala, že po perioperačním období (14% morbidita mortalita) došlo u pacientů v chirurgické větvi k redukci výskytu iCMP. Studie byla ukončena předčasně, nicméně byl pozorován trend ve prospěch chirurgické větve. K jeho potvrzení by bylo nutno zvětšit vzorek ve studii, k čemuž chybělo financování.

Posílení mozkového průtoku bypassem a změna kognitivních funkcí:^{47,48},^{článek autora 1}

Specifickou oblastí revaskularizace mozku je vliv posílení průtoku při revaskularizaci mozku bypassem na změnu kognitivní výkonnosti. Na toto téma proběhla v rámci studie COSS podstudie RECON, která randomizovaně hodnotila vliv EC – IC bypassu na kognitivní výkonnost.⁴⁸ Celá studie RECON měla všechny diskutované faktory studie COSS, navíc v ní byl velmi malý počet pacientů. Studie RECON hodnotila v chirurgické větvi stejný počet pacientů, jako studie z našeho pracoviště.^{článek autora 1}

Diskusi ke studii COSS lze uzavřít závěrem výše zmíněného českého Klinického doporučeného postupu České neurologické společnosti KDP – AZV -11 – ČNS, který říká: „Provedení extra-intrakraniálního bypassu může být zvaženo u pečlivě selektované skupiny pacientů s opakovanými iCMP, „limb shaking“ syndromem či tlakově vázaným neurologickým deficitem i přes maximální konzervativní terapii. Tato léčba by měla být vyhrazena pouze pro centra vysoce specializované cerebrovaskulární péče s dostatečně velkým počtem pacientů a výskytem peri-operačních komplikací EC-IC bypassu do 7–10 %“.

V managementu pacientů s akutní iCMP není vzácný tlakově vázaný neurologický deficit. Tím se téma EC – IC bypassu v sekundární prevenci přesouvá k akutní iCMP. Je třeba zdůraznit, že

obě zmíněné Class I studie negující přínos EC – IC bypassu byly prováděny v elektivním modu u stacionárních pacientů.^{34,35,36} Na téma urgentního použití EC – IC bypassu v revaskularizační léčbě iCMP je v literatuře možno nalézt pouze více retrospektivních sdělení, často jde o užití bypassu v případě akutního uzávěru vnitřní karotidy v situaci progredující iCMP.⁴⁹⁻⁵⁶

2.6. Přínos autora k poznání v této oblasti

Článek autora 1. **Fiedler J, Příbáň V, Škoda O, Schenk I, Schenková V, Poláková S.** Cognitive outcome after EC-IC bypass surgery in hemodynamic cerebral ischemia. Acta Neurochir (Wien) 2011 Jun; 153 (6): 1303-1311; discussion 1311-1312.

doi: 10.1007/s00701-011-0949-x.

Document Type: Article; IF = 1,520

Quartile by IF: SURGERY Q2; Quartile by AIS: SURGERY Q2

Podíl autora na článku 1.

V této práci jsme roku 2011 publikovali chirurgické, klinické a kognitivní výsledky EC – IC bypassu indikovaného v sekundární prevenci iktu u soběstačných pacientů po iCMP a s průkazem vyčerpané cerebrovaskulární reaktivity za uzavřenou vnitřní karotidou. Polovinu pacientů operoval doc. MUDr. Vladimír Příbáň Ph.D., druhou já. Prováděl jsem všechna screeningová TCD a klinická vyšetření, sledoval pacienty, koordinoval psychologická vyšetření a připravil článek.

Shrnutí článku 1.

V období 2003 až 2009 jsme u dvaceti pacientů s uzavřenou vnitřní karotidou a vyčerpanou cerebrovaskulární reaktivitou (ve stejném období prodělalo vyšetření zavřené vnitřní karotidy pomocí TCD jako prvotní screening 276 pacientů) provedli konvenční EC – IC bypass. U všech pacientů bylo provedeno klinické, radiologické a psychologické vyšetření před a 1 a 6 měsíců po operaci. Měsíční chirurgická mortalita a těžká neurologická morbidita byla 2,5 %. Během jednoho měsíce došlo k uzavření jednoho EC – IC bypassu. Tyto chirurgické výsledky se výrazně odlišují od výsledků ve studii RECON⁴⁸ (viz kapitola 2.5.3). Předoperačně jsme dokumentovali kognitivní zhoršení, nejhorší deficit byl pozorován v oblasti pracovní paměti, psychomotorické rychlosti a recentní paměti. Pooperačně bylo prokázáno signifikantní zlepšení v těchto testech: WAIS – R, Number collection test, Trail making test, TMT a Bentonův zrkově retenční test. Výskyt vnějšího watershed syndromu na předoperační magnetické rezonanci a kolateralizace uzávěru karotidy cestou oftalmické kolaterály byly prokázány jako pozitivní prediktory významného zlepšení ve WAIS – R testu.

Kontext článku 1 a habilitační práce.

Práce byla publikována v časopise Evropské neurochirurgické společnosti, je citována v USA a japonské literatuře a přispěla diskusi nad chirurgickými výsledky COSS⁴⁴ (viz kapitola 2.5.3).

Naše chirurgické výsledky jsou srovnatelné s chirurgickými výsledky jiných českých a japonských autorů a výrazně lepší než výsledky v COSS.⁴⁴ Počet našich pacientů byl stejný, jako byl počet pacientů v chirurgické větvi v randomizované studii RECON.⁴⁸

Námi publikované výsledky v operaci EC – IC bypassu nás v souladu s doporučením Cerebrovaskulární sekce Evropské neurochirurgické společnosti opravňují nabízet tento typ operativy tak, jak je uvedeno v klinickém doporučeném postupu České neurologické společnosti KDP – AZV -11 – ČNS.³⁸

Cognitive outcome after EC-IC bypass surgery in hemodynamic cerebral ischemia

Jiří Fiedler · Vladimír Přibáň · Ondřej Škoda · Ivo Schenk · Věra Schenková · Šimona Poláková

Received: 22 September 2010 / Accepted: 13 January 2011 / Published online: 6 February 2011
© Springer-Verlag 2011

Abstract

Objective The purpose of this study was to evaluate cognitive functions in patients undergoing extracranial-intracranial (EC-IC) bypass surgery for cerebral ischemia. **Population and methods** From August 2003 to January 2009, 276 patients with occluded internal carotid arteries (ICA) were screened. Forty of these met the criteria for a low-flow EC-IC bypass. These patients were identified

based on evidence of exhausted vasomotor reactivity (VMR) using the Doppler CO₂ test and CT perfusion. These patients were invited to have a complete battery of neuropsychological tests preoperatively and 12 months after surgery. Complete neurocognitive testing was finished in 20 patients.

Results This group of 20 patients showed preoperative cognitive impairment ranging from mild to medium-severe. There were no cases of stroke ipsilateral to the operated side during the follow-up period. VMR improvement was seen in all patients within 6 months of surgery. A comparison using a paired t-test demonstrated significant improvement 12 months after surgery in the following neuropsychological tests: WAIS-R ($p=0.01$), Number Collection Test ($p=0.02$), Trail Making Test ($p=0.03$), and Benton Visual Retention Test ($p=0.05$). Repeat analysis of variance (ANOVA) suggested the following predictors associated with cognitive improvement: the presence of ophthalmic collateral flow ($p=0.04$), preoperative amaurosis fugax ($p=0.02$), and external watershed infarction detected by MRI ($p=0.04$).

Conclusion Patients with occlusion of the ICA and exhausted VMR have cognitive impairment prior to EC-IC bypass surgery. Twelve months after surgery, there is significant improvement in various areas of cognition.

J. Fiedler (✉) · V. Přibáň
Department of Neurosurgery, České Budějovice Hospital,
B.Němcové 54,
370 87 České Budějovice, Czech republic
e-mail: fiedler@nemcb.cz

J. Fiedler · V. Přibáň
Department of Neurosurgery, Masaryk University School
of Medicine and Brno University Hospital,
Brno, Czech Republic

O. Škoda
Department of Neurology, Jihlava Hospital,
Jihlava, Czech Republic

O. Škoda
Department of Neurology,
Charles University 3rd School of Medicine,
Královské Vinohrady University Hospital,
Praha, Czech Republic

I. Schenk
Department of Neurology,
Písek, Czech Republic

V. Schenková
Clinical Psychology,
Písek, Czech Republic

S. Poláková
Faculty of Science, University of South Bohemia,
České Budějovice, Czech Republic

Keywords Carotid arteries · Cerebral revascularization · Cognition · Brain ischemia · EC-IC bypass

Abbreviations

ANOVA	Repeat analysis of variance
ASA	Anopyrin acetylsalicylic acid
BH/HV	Breath-holding/hyperventilation
CABG	Coronary artery bypass graft
CAS	Internal carotid artery stenting

CEA	Carotid endarterectomy
VMR	Vasomotor reactivity
DSA	Digital subtraction angiography
EC-IC bypass	Extracranial-intracranial bypass
ICA	Internal carotid artery
MRI	Magnetic resonance imaging
PCA	Principle component analysis
STA	Superficial temporal artery
TCD	Transcranial Doppler
TIA	Transient ischemic attack
WAIS-R	Wechsler Adult Intelligence Scale-Revised

Introduction

Non-selective EC-IC cerebral bypass surgery should not be routinely performed in patients with occluded ICAs [15, 47]. By identifying hemodynamic failure of the cerebral circulation ipsilateral to ICA occlusion, we are able to identify a subgroup of symptomatic patients who have an increased risk of future stroke [19, 28]. In such patients, EC-IC bypass may reduce the risk of future stroke [17, 49]. Currently, there is one randomized clinical trial underway, and another study is awaiting publication [2, 26]. Cognitive impairment in patients with symptomatic occlusion of the ICA is well documented in the literature [14, 21, 44]. This impairment of cognition secondary to carotid artery occlusion is called vascular cognitive impairment [12, 20]. In combination with other risk factors (i.e., hypertension, hyperlipoproteinemia, diabetes mellitus, smoking), cognitive impairment is a predisposition to the development of dementia [34]. The burden of surgery itself can contribute to causing new postoperative cognitive decline. As such, this may further negate any potential effect of cerebral revascularization on cognition. This has been observed in carotid endarterectomy (CEA), internal carotid artery stenting (CAS), and coronary artery bypass grafts (CABG) [16, 18, 29, 30, 39, 40, 50, 53, 54].

So far, the results of studies evaluating the effect of EC-IC bypass on cognition are largely inconsistent [7, 9, 13,

22, 37, 38, 42, 58]. A key reason for this is that most of these studies were undertaken prior to publication of the International Cooperative Study [15], at a time when bypass was performed with no proper selection criteria for the patients who would benefit the most. The only subsequent study (to the International Cooperative Study) demonstrated improved cognition using just one test (WAIS-R) after EC-IC bypass with concurrent improvement of cerebral hemodynamics [48].

In this work we evaluate cognitive functions before and after EC-IC bypass in patients demonstrating hemodynamic insufficiency following ICA occlusion. Neuropsychological assessment included a battery of seven tests performed in a prospective manner by independent neurologists and psychologists.

Materials and methods

From August 2003 to January 2009, we performed a total of 40 low-flow EC-IC bypasses in the Department of Neurosurgery in České Budějovice. The objective was secondary prevention of ischemic stroke. All patients indicated in this time period for EC-IC bypass were invited to participate in the study, which included undergoing psychological testing. Complete psychological testing was performed in 20 patients. The reasons for exclusion of the remaining patients are summarized in Table 1.

Inclusion criteria for EC-IC bypass consisted of the following: symptomatic occlusion of an ICA confirmed by digital subtraction angiography (DSA); patient capable of independent living (modified Rankin score ≤ 3); evidence of exhausted VMR on transcranial Doppler (TCD); a positive challenge test on CT perfusion. In cases where there was a poor temporal window on TCD, decisions were based only on the results of CT perfusion. In cases of crescendo TIAs or the presence of dramatic hemodynamic disturbances, the patient was enrolled immediately into the study. All other patients were enrolled 2 months after their clinical stroke

Table 1 Reasons for incomplete assessment of neurocognition

Reasons for incomplete assessment of neurocognition		No. of patients
Preoperative	Refusal to participate in psychological testing	4
	Excluded because of cortical ischemia and aphasia	3
	Excluded because of Parkinson's disease	1
	Logistical reasons (psychologists' leave of absence, transportation problems)	6
Postoperative	Death prior to postoperative psychology testing (cerebral cause of death was ruled out)	2
	Not presenting for a follow-up visit (loss of motivation, caring for an ill spouse). Neurological postoperative follow-up without any complications	4

[55]. All patients received acetylsalicylic acid (ASA) 100–200 mg daily from the time of diagnosis including the surgical period.

Examining VMR

Screening TCD was performed in 276 patients with symptomatic chronic occlusion of the ICA. The referral population is estimated to be 1,160,000. Conventional transcranial Doppler ultrasonography (DWL Multidop, DWL GmbH, Germany, probe PW 2.0 MHz) was used [1, 8, 28, 33]. VMR was semiquantitatively evaluated using BH/HV maneuvers [33]. Those identified as potential candidates for revascularization were selected from one of two categories: (1) exhausted VMR or (2) paradox VMR. CT perfusion imaging was performed with a Toshiba Asteion (Toshiba Inc., Japan) [23, 27]. Patients were administered 50 ml of iodine-containing non-ionic contrast medium, Iomeron 400, intravenously. The rate of administration was 5 ml/s. The scan was performed twice—initially under basal conditions and the next day after 5 min of ventilation with Carbogen (premixed 5% CO₂ + 95% O₂, Linde). Final analysis of cerebral blood flow was carried out using software from the manufacturer. Semiquantitative detection of a paradoxical steal effect in the compromised region was considered to be evidence of exhausted VMR.

Surgical technique

Surgery was performed under general anesthesia with significant emphasis on ensuring circulatory and metabolic stability throughout the procedure. In all cases, low-flow EC-IC end-to-side arterial bypasses were performed. The recipient vessel was a cortical artery branching from the middle cerebral artery; the donor vessel was a frontal or parietal branch of the superficial temporal artery (STA). The conventional triangulation technique was used [57]. Preoperative testing included Doppler studies of the ophthalmic artery using an 8-MHz probe. If the frontal branch of the STA was shown to be within the collateral system of the occluded ICA via the ophthalmic artery, the parietal branch of the STA was used as a first choice for the donor. We exposed the parietal donor vessel directly from a skin incision. An S-shaped curvilinear incision directly overlying the frontal branch of the STA was used for harvesting the frontal branch [52].

Postoperative follow-up

During the first 2 weeks after surgery, DSA was performed to assess the degree of filling of the cerebral circulation from the bypass [49]. Neurological follow-up was carried out 2 months after surgery. Six months

postoperatively, the patients were hospitalized to have their VMR tested. During this admission, ultrasonography follow-up of bypass patency and a further neurological examination were performed.

Cognitive function testing

The tests were performed in compliance with current standards for neuropsychological testing in the Czech language [32, 46]. Initial testing was performed preoperatively in two sessions. Follow-up testing 12 months after surgery was also carried out in two sessions. Neuropsychological assessment included the following battery of tests: (1) the Wechsler Adult Intelligence Scale- Revised (WAIS-R) to test the global intelligence level; (2) the Rey-Osterrieth Complex Figure Recall to assess immediate and delayed visual memory, construction capability, and psychomotor speed; (3) the Number Collection Test to test psychomotor speed, attentiveness, and spatial memory; (4) the Trail Making Test (comprising parts A and B) to measure attentiveness, concentration, visual recall, and psychomotor speed (part B of this test also evaluates the distribution of attentiveness between letters and numbers); (5) the Verbal Fluency Test was used to assess the quality of vocabulary and fluency of word production; (6) the Learning Memory Test was used to evaluate the capability to learn new information; (7) the Benton Visual Retention Test was used to measure visual attentiveness and memory retention.

Statistical analysis

Preoperative test results were compared with standard normal values of each test for a healthy population.

The total score determining cognition before and after surgery was calculated using principle component analysis (PCA) with the 'Canoco for Windows' software. Further analyses were used to evaluate the value of sample scores on the first axis. Comparison of preoperative and postoperative cognition was made using the paired t-test.

We also evaluated the influence of preoperative and postoperative factors on cognitive changes. The scores for individual patients were obtained by PCA analysis of the WAIS-R tests. These were used as the dependent variables in repeated measures of the analysis of variance (ANOVA). Explanatory variables included preoperative and postoperative factors. Table 2 summarizes the examined factors and their classification.

Each factor was tested independently. Testing was performed using the STATISTICA 8.0 software program (StatSoft, Inc., 2008 STATISTICA data analysis software system, version 8.0. www.statsoft.com).

Table 2 Evaluated factors. (WAIS-R) Wechsler Adult Intelligence Scale-Revised, (STA) superficial temporal artery

Evaluated factors (explanatory variables) influencing the change in WAIS-R score	
General	Age, gender, duration of clinical symptoms before surgery, influence of using frontal or parietal branch of STA
Clinical manifestation	TIA, ocular symptoms, RIND, minor stroke, their combination
Collateralization of the ICA occlusion (six-vessel DSA)	(A): Collateral via the anterior communicating artery. (P): Collateral via the posterior communicating artery. (O): Collateral of the ECA via the ophthalmic artery. (C): Collateral of the PCA via ramus corporis callosi dorsalis
Presurgical MRI	Intact, external watershed, internal watershed, minor cortical ischemia
Degree of bypass filling in postoperative DSA	Degree of filling 0, 1, 2, 3 according to Schmiedek [6]
Development of neurological symptoms after surgery	No change, resolution of TIA, preoperative deficit improved

Results

In all 40 EC-IC bypasses that were indicated for secondary prevention of stroke (performed from August 2003 to January 2009), we did not observe any 30-day neurological morbidity. Total 30-day mortality consisted of the death of a 68-year-old male patient. This was due to cardiac failure on postoperative day 28 (1/40, 2.5%). The patient was discharged 13 days after surgery, having demonstrated satisfactory follow-up angiography. However, at home his condition suddenly deteriorated. Stroke was ruled out as the cause of death.

Twenty patients underwent full evaluation using various tests of neurocognition. The postoperative neurological course and angiographic images of the graft post-surgery are summarized in Table 3. Routine postoperative CT demonstrated one case of asymptomatic progression of preoperative cortical infarction. DSA follow-up within 2 weeks after surgery revealed asymptomatic bypass occlusion in another patient.

Neurological results 6 months after surgery

When testing VMR, we found improvement in all subjects, including the patient with asymptomatic occlusion of his EC-IC bypass. Ultrasonography follow-up demonstrated good patency of all 19 bypasses. There was additional apparent improvement in VMR.

All patients with a preoperative history of multiple TIAs or amaurosis fugax (12/12, 100%) had no recurrence of these events after surgery. In the group of patients who presented with stroke with mild neurological deficit, the presenting deficit improved in 70% (5/7). None of the patients showed neurological deterioration.

Long-term neurological results

There was no ipsilateral stroke on the operated side in any of the patients in the study. All patients were followed up

successfully. During long-term ultrasonography, we observed asymptomatic occlusion of the bypass in one patient. This was observed some 13 months after surgery.

Results of psychology testing

Preoperative cognitive impairment was reproducibly demonstrated, ranging from mild to moderate-severe. General insight was the dimension of neurocognition that showed the greatest degree of preservation. The most severe impairments were observed in the areas of working memory, psychomotor speed, and immediate memory.

The t-test for paired observations demonstrated significant improvement of cognition after EC-IC bypass in the following neuropsychological tests: WAIS-R, Number Collection Test, Trail Making Test, and Benton Visual Retention Test. Results are summarized in Table 4. The influence of individual pre- and postoperative factors on the WAIS-R test outcomes is summarized in Table 5. The presurgical presences of external watershed infarction on MRI ($p=0.04$), amaurosis fugax ($p=0.02$), and collateralization of the occlusion by an ophthalmic collateral alone ($p=0.04$) were found to be positive predictors of improvement on the WAIS-R Test after EC-IC bypass.

First-degree filling of the graft suggested an insignificant trend towards improved cognition.

Discussion

Natural history of ICA occlusion

Dementia associated with ICA occlusion was reported by Paulson in 1966 [41]. The dramatic effect of severe strokes on cognition, as well as the effect of repeat transitory ischemic attacks on the development of cognitive impairment, is also well known [11, 14, 21, 45]. Cerebral hypoperfusion without corresponding ischemic lesions on

Table 3 Patient characteristics. (M) male, (F) female, (months) duration of presenting symptoms in months, (STA) superficial temporal artery, (F) frontal branch of STA, (P) parietal branch of STA, (MS) moderate stroke, (rTIAs) repeated TIAs, (AF) amaurosis fugax, (LSS) limb shaking syndrome. Collateralization of the ICA occlusion in DSA: (A) via anterior communicating artery, (P) via

posterior communicating artery, (O) ophthalmic collateral, (C) convexity collateral via the dorsal branch of corpus callosum, (VA) vertebral artery, (ECA) external carotid artery. Presurgical MRI: (MCI) minor cortical ischemia. (Ag): bypass filling, grade according to Schmiedek [49]

Age, gender, STA branch, bypass side	Symptoms, duration in months	Collateralization in DSA, further abnormality	Stroke in presurgical MRI	Ag	Postoperative neurological condition 6 months
M, 40 years, P sin	6 months after MS	O	External watershed	1	No change
M, 63 years, F dx	9 months rTIAs	A, C. Right VA occluded	Internal watershed	2	Disappearing TIA
M, 61 years, F sin	5 months after MS]	O, P	Intact	3	Dysphasia improved
M, 66 years, F sin	8 months rTIAs, AF	O, A. Stenotized left ECA	External watershed	1	Disappearing TIA, AF
M, 63 years, F dx	4 months after rTIAs	O, P. Occlusion of both ICAs	External watershed	3	Disappearing TIA
M, 39 years, F dx	6 months after MS, 3x TIA	O. Occlusion of both ICAs	MCI	2	Disappearing TIA, deficit partially improved
M, 69 years, F sin	8 months rTIAs	P, K. Occlusion of the right A1	MCI	3	Disappearing TIA
F, 76 years, P dx	6 months rTIAs-LSS	P	Internal watershed	3	Disappearing LSS
M, 47 years, P sin	7 months, 9 months after MS	O	MCI	2	Hemiparesis improved
F, 72 years, P sin	8 months after RIND, 6 months rTIAs	A, C. Bilateral hypoplasia of P1	Internal watershed	3	Disappearing TIA
M, 74 years, F sin	5 months rTIAs	O, C. Occlusion of the right MCA	External watershed	2	Disappearing TIA
M, 62 years, F sin	9 months after MS	P, O. Occlusion of both ICAs	MCI	3	Dysphasia improved
M, 52 years, P sin	7 months after MS	P, O. Occlusion of both ICAs	External watershed	3	No change
M, 40 years, P sin	3 months after RIND	O. Occlusion of both ICAs	External watershed	3	No change
M, 57 years, P sin	6 months after RIND	A, P	Intact	0	No change
M, 53 years, P sin	7 months rTIAs	A, P. Occlusion of the right A2	MCI	2	Disappearing TIA
M, 73 years, F sin	5 months rTIAs	A, O, P	MCI	3	Disappearing TIA
M, 51 years, F sin	4 months after MS	A, O, P	MCI	3	Deficit improved
M, 57 years, P sin	9 months AF	A, O, P	Intact	2	Disappearing AF
M, 52 years, P sin	1 months rTIAs	A, O, P	Intact	3	Disappeared TIA

MRI in T2-weighted scans may be associated with cognitive impairment [56]. The natural history of cognitive impairment development associated with symptomatic occlusion of the ICA has not been fully determined [3]. Bakker et al. demonstrated resolution of cognitive impairment in patients with symptomatic occlusion of the ICA

within 18 months without any intervention. This was dependent on no TIA occurring during the follow-up period and no elevation of lactate levels in the centrum semiovale during ¹H-MR spectroscopy [4, 5].

The effect of EC-IC bypass on cognition

Jacques and Garner reported in 1976 on improvement of aphasia in two patients after EC-IC bypass [25]. In 1977, Peertless was the first to document the effect of bypass grafts directly on cognition. He reported improvement of “dementia symptoms” in half of his patients following cerebral bypass [43]. These “findings” have not, however, been verified by objective psychological tests.

Literature evaluating the effect of EC-IC bypass on cognition should be considered within two time periods. The first period is prior to publication of the results of the International Cooperative Study [7, 9, 13, 22, 37, 38, 42, 58]. The second is the time period since the results of this study were published [48, 51].

Table 4 Results of t-tests. (N) number of valid observations, (Z) value of tested criterion, (p) significance

Method	N	Z	p
WAIS-R	20	2.5	0.01
Reye-Osterrieth Complex Figure Recall	15	0.45	0.6
Number Collection Test	11	2.3	0.02
Trail Making Test	11	2.1	0.03
Test of Verbal Fluency	16	0.47	0.64
Leaming Memory Test	16	0.77	0.44
Benton Visual Retention Test	8	1.96	0.05

Table 5 Influence of pre- and post-operative factors. (STA) superficial temporal artery, (F) frontal branch of STA, (P) parietal branch of STA, (M4) cortical branch of MCA, (A) collateralization of the ICA occlusion in DSA via anterior communicating artery, (P) via posterior communicating artery, (O) ophthalmic collateral, (C) convexity collateral via the dorsal branch of corpus callosum, (MCI) mild cortical ischemia, (flow/no flow) bypass filling grade 1-3/bypass filling grade 0, (0, 1, 2, 3) bypass filling, grade according to Schmiedek [49]

	Factor	DF	F	p
General	Branch of STA (P-M4/F-M4)	1	0.23	0.64
	Side of the surgery (right/left)	1	0.06	0.8
	Gender	1	0.24	0.63
	Duration of symptoms	7	0.71	0.67
Clinical	Occurrence of minor stroke	1	0	0.96
	Occurrence of TIAs	1	0.01	0.93
	Occurrence of amaurosis fugax	1	6.72	0.02
	Occurrence of RIND	1	0.35	0.56
Collateralization	A	1	0.13	0.72
	P	1	0.34	0.57
	O	1	4.95	0.04
	C	1	3.62	0.07
MRI finding	External watershed	1	4.9	0.04
	Internal watershed	1	0.24	0.63
	MCI	1	3.07	0.1
	Intact	1	0.02	0.9
Post-surgery	Bypass patency (0, 1, 2, 3)	4	2.77	0.07
	Flow/no flow	1	0.05	0.82
	No change of symptoms	1	0.17	0.69
	Dysfasia	1	1.61	0.22
	Disappearing TIA	1	0.45	0.51
	Improved deficit	1	0.88	0.36

In the first period, every symptomatic patient with ICA occlusion or poorly treatable stenosis of ICA was indicated for EC-IC bypass. Thus, “non-selectively” indicated patients in this period all had cognitive impairment prior to EC-IC bypass [14, 21, 37, 38, 44]. Binder et al. (12 patients) and Drinkwater et al. (38 patients) failed to demonstrate significant improvement of cognitive functions after EC-IC bypass surgery [7, 13]. Nielsen et al. reported preoperative cognitive impairment in 12 patients in 1985 and in 33 patients in 1986 [37, 38]. The severity of impairment following EC-IC bypass improved to a greater extent in the group treated surgically compared to the conservatively managed group [37, 38]. Payk et al. reported cognitive improvement in 34 patients after bypass surgery [42]. Brown et al. were the first to correlate cognitive impairment with reduced cerebral blood flow [9]. Younkin et al. [58] documented hemodynamic improvement in 44 patients after bypass using regional cerebral blood flow, clinical neurology, and cognitive functions. This improvement was most apparent in those patients who had presurgical TIAs [58].

Functional results from the database of the International Cooperative Study [15] were reviewed in 1987 [22]. This is the largest patient population of the first period. The authors however did not directly evaluate cognition. They described the patients' performance status in terms of factors such as speech fluency, the ability to stand from a sitting position,

self-sufficiency in hygiene, the use of table utensils, getting dressed, and getting up from bed. In these performance parameters, surgically treated patients generally presented with worse results 6 weeks and 5 months after surgery when compared to the non-surgical group of patients. These differences were not seen 6 months after surgery [22]. Comparison with the papers of the first time period is a problem since non-selective criteria were used when indicating patients for EC-IC bypass surgery.

In the second period (following the results of the International Cooperative Study [15]), EC-IC bypass was essentially abandoned as a treatment modality in secondary stroke prevention. This method is now undergoing a resurgence of interest based on the patient selection of those with established hemodynamic failure beyond simply an occluded ICA [17, 19, 28, 49]. In 1995, Tatemichi et al. presented the case of a 55-year-old patient who met the criteria for surgery based on documented exhaustion of VMR. Following EC-IC bypass surgery, the patient demonstrated improvement of his preoperative neurological deficit, cerebral flow, and cognition [51].

Sasoh et al. [48] presented a study of 13 patients with occluded ICAs and 12 patients with occlusion of the middle cerebral artery with exhausted VMR. Again, these met the criteria for bypass surgery. They examined pre- and post-surgical regional cerebral blood flow (rCBF) and studied local metabolism using the oxygen extraction fraction

(OEF) in PET scans. The same patients then underwent neuropsychological testing using the WAIS-R Test. Postoperative improvement in cognition in this one test was used to conclude that there was an association between increased rCBF and normalization (or reduction) of OEF [48]. Two national multicenter studies, the completed Japanese study, JET [26], and the COSS trial (ongoing) in the USA [2], evaluated patient cognition before and after EC-IC bypass surgery. The results have not yet been published.

Perioperative cognitive impairment in cerebral revascularization

Cerebral or cardiac revascularization may result in new cognitive impairment. This impairment has been well described in cardiac surgery where several multicenter studies evaluated cognitive parameters. In the analysis of six trials, cognitive impairment 2 months after coronary artery bypass graft (CABG) was found in 23% of patients [54]. Cerebral hypoperfusion and embolism have been postulated to be the two main etiological mechanisms underlying cognitive impairment following CABG. Cerebral hypoperfusion mostly affects attention, whereas memory loss is predominantly associated with increased preoperative microembolisms [16, 29, 39, 50].

Proceeding from this, as a direct analogy, carotid endarterectomy (CEA) or internal carotid artery stenting (CAS) also results in cognitive impairment. CAS is known to be associated with an increased level of microembolisms despite distal protection [30]. Ghogawala reviewed a group of several trials evaluating the psychological results of CEA or CAS [18]. He referred to 15 trials evaluating the effect of CEA on cognitive functions and 4 trials evaluating the influence of CAS on cognition. Eight of the trials evaluating the effects of CEA demonstrated postoperative cognitive impairment. Four trials did not detect any change in cognitive functions, while three studies demonstrated postoperative improvement of cognitive functions [18]. Microemboli are postulated as a potential factor implicated in cognitive impairment. However, Ogasawara documented cognitive deficit following CEA that was caused by hypoperfusion alone [40].

Our results

This article reports the results of a single center, non-randomized study. We have to keep in mind the limitations of this kind of study [15]. Next, detection of severe grade I hemodynamic failure using Doppler CO₂ tests in some studies of ICA occlusion has not been associated with increased risks of subsequent stroke [17].

Another issue is the number of patients with EC-IC bypass who did not present for psychological testing;

complete psychological testing was performed on 20 out of the 40 who underwent EC-IC bypass in the given time period. This reflects the problem of assessing cognitive functions in neurosurgical patients. Four patients presented primarily with aphasia, partial Gerstmann syndrome, or concomitant neurological disease, and hence were excluded from neuropsychological testing. One patient was unable to participate in the complete battery of psychological tests. Hence, he was excluded from the trial. Despite the fact that his aphasia improved postoperatively, enabling him to undergo complete follow-up psychological testing, he was not enrolled in the trial. The remaining three patients were not invited to participate in postoperative psychological testing. Four patients who initially consented to the study eventually lost interest in the neuropsychological component of follow-up. This was despite surgery that was uncomplicated and consistent attendance at the neurological follow-up. This problem of lack of patient motivation has been described in a randomized trial evaluating cognitive outcomes of 281 patients following cardiac surgery: 3 months after surgery, 12% of patients did not report for psychological testing [53].

Since the study was not randomized, we cannot conclude whether the observed improvement of cognition was not due to recovering from the ischemic events that led to surgery. Postoperative improvement on the WAIS-R Test can be partially attributed to the patients' previous experiences with the test (subtest, Information and Vocabulary). This effect, however, is less likely in the cases of the Number Collection Test, Trail Making Test, Verbal Fluency Test, and Benton Visual Retency Test. Despite these limitations, we observed that after EC-IC bypass surgery patients did not deteriorate in cognition as has been reported by several authors after CEA, CAS, or CABG [18].

In our work, a positive predictor of improved cognition was found to be preoperative evidence of external watershed infarction on MRI. Momjian-Mayor et al. suggested in their review of watershed stroke etiology that internal watershed stroke or rosary-like patterns in the centrum semiovale are generally the classical signs of cerebral hypoperfusion [35]. Contrarily, hypoperfusion together with microembolism to more distal branches suggests that the etiology is that of external watershed stroke [35]. Our finding, therefore, supports the effect of hemodynamic factors in the etiology of external watershed stroke. It has been demonstrated that during insufficient cerebral perfusion there is an increased risk of distal embolisms [10].

Evidence of ophthalmic collaterals and presenting ocular symptomatology has also been associated with postoperative improvement in our study. This finding necessitates further consideration. From NASCET, it is known that amaurosis fugax is associated with a lower risk of subsequent stroke [36]. ICA occlusion, however, is differ-

ent. Larr et al. suggested that following collateralization of ICA occlusion, areas of the cerebrum might become directly dependent on perfusion via the external carotid artery [31]. If this collateral is supplied from the frontal branch of the STA, the frontal branch should not be utilized for bypass.

We observed that there was no TIA recurrence in our patients. This result was not demonstrated in a randomized international study [15]. There was improvement in the preoperative neurological deficit in 70% of our patients. Hemodynamic failure only rarely causes symptoms in patients with ICA stenosis. In this situation, even CEA may improve the neurological condition of the patient beyond just aiding in the prevention of future stroke [6]. Evidence of stage I hemodynamic failure in patients with chronic ICA occlusion is a primary indication for EC-IC bypass. Our study did not correlate the clinical outcomes with exact CBF measurements. A similar significant degree of improvement in neurological symptoms postoperatively after revascularization has already been reported [24, 25].

Conclusions

Most patients with ICA occlusion and hemodynamic insufficiency have a significant cognitive deficit. The most severe impairment can be seen in working memory, psychomotor speed, and immediate memory. After EC-IC bypass surgery, the cognitive impairment can significantly improve.

Acknowledgements The authors acknowledge the cooperation of V. Šnorek for his suggestions from the viewpoint of a psychologist standing outside the trial, Prof. J. Hemesniemi and M. Lehečka for critical remarks, and V. Apok for her assistance with the English version of the text.

Conflicts of interest None.

References

- Aaslid R, Eden A, Ringelstein EB (1986) Transcranial Doppler sonography. Springer, Wien
- Adams HP, Powers WJ, Grubb RL, Clarke WR, Woolson RF (2001) Preview of a new trial of extracranial-to-intracranial arterial anastomosis: the carotid occlusion surgery study. *Neurosurg Clin N Am* 12(3):613–624
- Bakker FC, Klijn CJM, Jennekens-Schnikel A, Kappelle LJ (2000) Cognitive disorders in patients with occlusive disease of the carotid artery—a systematic review of the literature. *J Neuro* 1247:669–676
- Bakker FC, Klijn CJM, Jennekens-Schnikel A, van der Tweel I, van der Grond J, van Huffelen AC, Tulleken CAF, Kappelle LJ (2003) Cognitive impairment is related to cerebral lactate in patients with carotid artery occlusion and ipsilateral transient ischemic attacks. *Stroke* 34:1419–1424
- Bakker FC, Klijn CJM, van der Grond J, Kappelle LJ, Jennekens-Schnikel A (2004) Cognition and quality of life in patients with carotid artery occlusion. A follow-up study. *Neurology* 62:2230–2235
- Beneš V, Kramář F, Mohapl M, Stejskal L (2003) Karotická endarterektomie. In: Beneš V et al Ischémie mozku. Chirurgická a endovaskulární terapie. Galén pp 96–98
- Binder LM, Tanabe CT, Waller F, Wooster NE (1982) Behavioral effects of superficial temporal artery to middle cerebral artery bypass surgery: preliminary report. *Neurology* 32:422–424
- Bishop CFR, Powell S, Insall M (1986) The effect of internal carotid artery occlusion on middle cerebral artery blood flow at rest and response to hypercapnia. *Lancet* 1:710–712
- Brown GC, Ewing JR, Weiss SM, Robertson WM, Welch KMA (1983) Neuropsychological correlates of regional cerebral blood flow in candidates for extracranial to intracranial bypass. *J Cereb Blood Flow Metab* 3(suppl 1):S594–S595
- Caplan LR, Hennerici M (1998) Impaired clearance of emboli (washout) is an important link between hypoperfusion, embolism and ischemic stroke. *Arch Neurol* 55:1475–1482
- Delaney RC, Wallace JD, Egelko S (1980) Transient cerebral ischemic attacks and neuropsychological deficit. *J Clin Neuropsychol* 2:107–114
- Desmond DW, Moroney JT, Sano M, Stern Y (2002) Incidence of dementia after ischemic stroke. *Stroke* 33:2254–2260
- Drinkwater JE, Thopson SK, Lumley JSP (1984) Cerebral function before and after extra-intracranial carotid bypass. *J Neurol Neurosurg Psychiatry* 47:1041–1043
- Dull RA, Brown GG, Shatz MW, Diaz FG, Ausman JI (1982) Preoperative neurobehavioral impairment in cerebral revascularisation candidates. *J Clin Neuropsychol* 4:151–165
- EC/IC Bypass Study Group (1985) Failure of extracranial-intracranial arterial bypass to reduce the risk of ischemic stroke. Results of an international randomized trial. *N Engl J Med* 313:1191–1200
- Feam SJ, Pole R, Wesnes K, Faragher EB, Hooper TL (2001) Cerebral injury during cardiopulmonary bypass; emboli impair memory. *J Thorac Cardiovasc Surg* 121:1150–1160
- Garret MC, Komotar JR, Sarke RM, Merkow MB, Otten ML, Sciacca RR, Connolly ES (2009) The efficacy of direct extracranial-intracranial bypass in the treatment of symptomatic hemodynamic failure secondary to athero-occlusive disease: A systematic review. *Clin Neurol Neurosurg* 111:319–326
- Ghogawala Z, Westerveld M, Amin-Hanjani S (2008) Cognitive outcomes after carotid revascularization: the role of cerebral emboli and hypoperfusion. *Neurosurgery* 62:385–395
- Grubb RL Jr, Derdeyn CP, Fritsch SM, Carpenter DA, Yundt KD, Videen TO, Spitznagel EL, Powers WJ (1998) Importance of hemodynamic factors in the prognosis of symptomatic carotid occlusion. *JAMA* 280:1055–1060
- Hachinski V (1994) Vascular dementia: a radical redefinition. *Dementia* 5:130–132
- Hamster W, Diener HC (1984) Neuropsychological changes associated with stenoses or occlusions of the carotid arteries. *Eur Arch Psychiatr Neurol Sci* 5:69–73
- Haynes RB, Mukherjee J, Sackett DL, Taylor DW, Barnett JH, Peerles SJ (1987) Functional status changes following medical or surgical treatment for cerebral ischemia. Results of the extracranial-intracranial bypass study. *JAMA* 257:2043–2046
- Hoeffner EG, Case I, Jain R, Gujar SK, Shah GV, Deveikis JP, Carlos RC, Thompson BG, Harrigan MR, Mukherji SK (2004) Cerebral perfusion CT: technique and clinical applications. *Radiology* 231:632–644
- Iwama T, Hashimoto N, Hayashida K (2001) Cerebral hemodynamic parameters for patients with neurological improvements after extracranial-intracranial arterial bypass surgery: evaluation using positron emission tomography. *Neurosurgery* 48:504–512
- Jacques S, Gamer JT (1976) Reversal of aphasia with superficial temporal artery to middle cerebral artery anastomosis. *Surg Neurol* 5:143–145
- Jinnouchi J, Toyoda K, Inoue T, Fujimoto S, Gotoh S, Yasumori K et al (2006) Changes in brain volume 2 years after extracranial-

- intracranial bypass surgery: a preliminary subanalysis of the Japanese EC-IC trial. *Cerebrovasc Dis* 22:177–182
27. Kleiser B, Scholl D, Widder B (1994) Assessment of cerebrovascular reactivity by Doppler CO₂ and Diamox testing: which is the appropriate method? *Cerebrovasc Dis* 4:134–138
 28. Kleiser B, Widder B (1992) Course of carotid artery occlusions with impaired cerebrovascular reactivity. *Stroke* 23:171–174
 29. Knosp SC, Matatko N, Wilhelm H (2004) Evaluation of brain injury after coronary artery bypass grafting. A prospective study using neuropsychological assessment and diffusion-weighted magnetic resonance imaging. *Eur J Cardiothorac Surg* 25:791–800
 30. Lal BK (2007) Cognitive function after carotid artery revascularization. *Vasc Endovasc Surg* 41(1):5–13
 31. Larr PJ, van der Grond J, Bremner PJ, Klijn CJM, Hendrikse J (2008) Assessment of the contribution of the external carotid artery to brain perfusion in patients with internal carotid artery occlusion. *Stroke* 39:3003–3008
 32. Lezak MD, Howieson DB, Loring, DW (2004) *Neuropsychological assessment*. 4th ed. Oxford University Press
 33. Markus HS, Harrison MJG (1992) Estimation of cerebrovascular reactivity using transcranial Doppler, including the use of breath-holding as the vasodilatory stimulus. *Stroke* 23:668–673
 34. Meyer JS, Rauch G, Rauch RA, Haque A (2000) Risk factors for cerebral hypoperfusion, mild cognitive impairment and dementia. *Neurobiol Aging* 21:161–169
 35. Momjian-Mayor I, Baron JC (2005) The pathophysiology of watershed infarction in internal carotid artery disease. Review of cerebral perfusion studies. *Stroke* 36:567–577
 36. NASCET collaborators (1999) The North American symptomatic carotid endarterectomy trial. Surgical results in 1415 patients. *Stroke* 30:1751–1758
 37. Nielsen H, Hojer-Pedersen E, Gulliksen G, Haase J (1985) A neuropsychological study of twelve patients with transient ischemic attacks before and after EC/IC bypass surgery. *Acta Neurol Scand* 71:317–20
 38. Nielsen H, Hojer-Pedersen E, Gulliksen G, Haase J, Enevoldsen E (1986) Reversible ischemic neurological deficit and minor strokes before and after EC/IC bypass surgery. A neuropsychological study. *Acta Neurol Scand* 73:615–618
 39. Nollert G, Mohrle P, Tassan-Preil P (1995) Postoperative neuropsychological dysfunction and cerebral oxygenation during cardiac surgery. *Thorac Cardiovasc Surg* 43:260–264
 40. Ogasawara K, Inoue T, Kobayashi M, Fukuda T, Komoriyayashi N, Saitoh H, Yamadate K, Ogawa A (2006) Cognitive impairment associated with intraoperative and postoperative hypoperfusion without neurologic deficits in a patient undergoing carotid endarterectomy. *Surg Neurol* 65:577–80
 41. Paulson GW, Kapp J, Cook W (1966) Dementia associated with bilateral carotid artery disease. *Geriatrics* 21:159–166
 42. Payk TR, Wassmann H, Schumacher V, Boilbach R (1986) Psychometric studies of cerebral performance before and following extra-intracranial bypass operations. *Nervenarzt* 57:244–248
 43. Peerless SJ, Charter NI, Ferguson GF (1977) Multiple-vessel occlusion in cerebrovascular disease—a further follow-up of the effects of microvascular bypass on the quality of life and the incidence of stroke. In: Schmiedek P (ed) *Microsurgery for Stroke*. Springer, New York, pp 251–259
 44. Perry PM, Drinkwater J, Taylor GW (1975) Cerebral function before and after carotid endarterectomy. *Br Med J* 25:215–216
 45. Pohjasvaara T, Erkinjuntti T, Vataja R, Kaste M (1997) Dementia three months after stroke: baseline frequency and effect of different definitions of dementia in the Helsinki stroke aging memory study (SAM) cohort. *Stroke* 28(4):785–792
 46. Preiss M, Rodriguez M, Kawaciuková R, Laing H (2007) *Neuropsychologická baterie Psychiatrického centra Praha*. In: Preiss M, Rodriguez M (eds) *Klinické vyšetření základních kognitivních funkcí*, 2nd edn. Psychiatrické centrum Praha, Praha
 47. Sacco RL, Adams R, Albers G, Alberts MJ, Benavente O, Furie K, Gorelick P, Harbaugh R, Katzan I, Kenton EJ, Schwamm LH (2006) Guidelines for prevention of stroke or transient ischemic attack. A statement for healthcare professionals from the American Heart Association/American Stroke Association Council on Stroke. *Stroke* 37:577–617
 48. Sasoh M, Ogasawara K, Kuroda K, Okuguchi T, Terasaki K, Yamadate K, Ogawa A (2003) Effects of EC-IC bypass surgery on cognitive impairment in patients with hemodynamic cerebral ischemia. *Surg Neurol* 59:455–460
 49. Schmiedek P, Piepgras A, Leinsinger G, Kirsch CM, Einhaupl K (1994) Improvement of cerebrovascular reserve capacity by EC-IC arterial bypass surgery in patients with ICA occlusion and hemodynamic cerebral ischemia. *J Neurosurg* 81:236–244
 50. Shaw PJ, Bates D, Cartidge NE (1986) Early intellectual dysfunction following coronary bypass surgery. *Q J Med* 58:59–68
 51. Tatemichi TK, Desmond DW, Prohovnik I, Eidelberg D (1995) Dementia associated with bilateral carotid occlusions: neuropsychological and haemodynamic course after extracranial to intracranial bypass surgery. *J Neurol Neurosurg Psychiatry* 58(5):633–6
 52. Vajkozec P, Horn P, Schmiedek P (1999) Standard superficial temporal artery-middle cerebral artery bypass surgery in hemodynamic cerebral ischemia: indication and technique. *Operat Tech Neurosurg* 2:106–115
 53. Van Dijk D, Jansen EWL, Hijman R, Nierich AP, Diephuis JC, Moons KGM, Lahpor JR, Borst C, Keizer AM, Nathoe HM, Grobbee DE, De Jaegere PP, Kalkman CJ (2002) Cognitive outcome after off-pump and on-pump coronary artery bypass graft surgery. A randomized trial. *JAMA* 287:1405–1412
 54. Van Dijk D, Keizer AMA, Diephuis JC, Durand C, Vos LJ, Hijman R (2000) Neurocognitive dysfunctions following coronary artery bypass surgery: a systematic review. *J Thorac Cardiovasc Surg* 120:632–639
 55. Widder B, Kleiser B, Krapf H (1994) Course of cerebrovascular reactivity in patients with carotid artery occlusions. *Stroke* 25:1963–1967
 56. Yamauchi Y, Fukuyama H, Nagahama Y, Katsumi Y, Dong Y, Konishi J, Kimura J (1996) Atrophy of the corpus callosum associated with cognitive impairment and widespread cortical hypometabolism in carotid artery occlusive disease. *Arch Neurol* 53:1103–9
 57. Yaşargil MG (1969) *Microsurgery applied to neurosurgery*. Georg Thieme, Stuttgart, pp 105–115
 58. Younkun D, Hungerbuhler JP, O Connor M, Goldberg H, Burke A (1985) Superficial temporal-middle cerebral artery anastomosis: effects on vascular, neurologic, and neuropsychological functions. *Neurology* 35:462–469

Comment

The authors present data on the haemodynamic and cognitive recovery after EC-IC bypass surgery. Since the haemodynamic assessment used in the study did not represent the state of the art, only a general improvement of vasoreactivity could be identified postoperatively. Correlation of cognitive improvement with pre- and postoperative factors suggested the presence of ophthalmic collateral flow, preoperative amaurosis fugax and preoperative watershed infarction as principal factors for cognitive recovery. The principal question that remains because of a missing control group, is that part of the cognitive improvement may represent the natural recovery phase from preoperative strokes.

H. J. Steiger
Duesseldorf, Germany

In the present study, Fiedler and coworkers report on 20 patients with chronic hemodynamic insufficiency who underwent EC-IC bypass surgery. The patients were assessed preoperatively and postoperatively over a time period of 6 months by neurological exams, functional CBF studies as well as a detailed neuropsychological testing. The authors demonstrate a significant improvement of neurological deficits and cognitive function in their patients. This is an important manuscript. The primary aim of revascularisation surgery in chronic hemodynamic insufficiency is secondary stroke prevention. The fact that neurological and neuropsychological deficits may improve in parallel to CVRC normalization is, so far, an insufficiently recognized observation. The neuropsychological assessment in this study has been performed thoroughly, leaving no doubt about the important message of the

manuscript. The authors state in the Discussion Section that 'It is the evidence of hemodynamic failure in chronic ICA occlusion that is a primary indication for EC-IC bypass. Therefore, such a significant degree of improvement in neurological symptoms postoperatively might be expected'. I would disagree. Chronic hemodynamic insufficiency describes a state with only little to moderate reduction of baseline CBF and loss of CVRC. The mechanism describing how neuropsychological deficits can improve following normalization of CVRC remains not understood. This circumstance in fact makes the results of the authors scientifically interesting.

P. Vajkoczy
Berlin, Germany

3. Chirurgická problematika uzávěru střední mozkové tepny a její mikrochirurgické revaskularizace

3.1. Lenticulostriální perforátory

Mikrochirurgická embolektomie, stejně jako endovaskulární mechanická trombektomie zprůchodní uzávěr střední mozkové tepny v případě, že řečiště za uzávěrem je patentní. Tento stav je v současné době stanovitelný pomocí perfusního CT včetně softwaru k automatizované kalkulaci hemodynamických parametrů pomocí AI. Nevýhodou embolektomie oproti EC – IC bypassu je o řád větší technická náročnost ve srovnání s konvenčním EC – IC bypassem, protože se pracuje v hloubi sylvijské cisterny na sfenoidálním segmentu střední mozkové tepny. Kromě k tomu uzpůsobených mikrochirurgických nástrojů je nutný i specificky cílený mikrochirurgický trénink k provedení anastomosis úzkým koridorem v hloubce.

EC – IC bypass je schopen zajistit prokrvení povodí střední mozkové tepny (MCA) distálně od jejího uzávěru. Bohužel jednou uzavřený M1 segment MCA, včetně lenticulostriálních perforátorů, zůstane po provedení EC – IC bypassu dále uzavřený. I při úspěšné revaskularizaci MCA bypassem eventuální neurologický deficit spojený s okluzí lenticulostriálních perforátorů nelze predikovat a je závislý na anatomickém detailu, kde přesně odstupoval jeden nebo více hlavních M1 perforátorů. Odstup klíčového perforátoru z MCA je důležitou otázkou i v intervenční radiologii, která ale nemá možnost přímého anatomického pohledu na střední mozkovou tepnu.⁵⁷

Střední mozková tepna je klinicko anatomicky dělena na segmenty M1(sfenoidální), M2 (inzulární), M3 (operculární) a M4 (kortikální).⁵⁸ Ze segmentu M1 odstupuje v průměru 10 perforujících tepének, které vstupují do substantia perforata anterior.⁵⁸ Čím je perforátorů méně, tím jsou větší.

Kritériem dělení MCA byl tvar střední mozkové tepny na angiogramu během DSA. Toto dělení neodráží přesně patofysiologickou problematiku okluzí M1 založenou na anatomii:

Segment M1 (sfenoidální) začíná odstupem z karotidy, běží laterálním směrem rovnoběžně se sfenoidálním křídlem a končí devadesátistupňovým kolénkem, kde začíná terminologicky segment M2. Z klinického pohledu je klíčová poloha bifurkace střední mozkové tepny. Zde se větví základní kmen (division of MCA) na dva kmeny (superior and inferior trunk of MCA). Bifurkace se nachází v průběhu segmentu M1. Tím dochází k rozdělení segmentu M1 na

segment M1 prebifurkační a segment M1 postbifurkační. Jinak řečeno bifurkace střední mozkové tepny není místem přechodu segmentu M1 do segmentu M2. Lenticulostriální perforátory odstupují vždy před bifurkací střední mozkové tepny a v polovině nálezů v Rhotonově sérii i za bifurkací.⁵⁸

Z výše uvedeného vyplývají pro řešení okluse M1 pomocí EC – IC bypassu zjednodušeně dva scénáře výsledného klinického výsledku.

1. většina důležitých perforátorů odstupuje před bifurkací – při naší EC – IC bypassu v insulární, nebo operculární části MCA sice může dojít k obnovení průtoku v horním i dolním trunku, bude to ale klinicky marné, protože lenticulostriální perforátory nebudou perfundovány při uzavřeném segmentu M1.
2. Významné perforátory odstupují i za bifurkací MCA – při naší EC – IC bypassu v insulární, nebo operculární části může dojít k obnovení průtoku skrz horní i dolní trunk a tím i ke zpřůchodnění perforátorů i přes oklusi M1.

Kromě perforátorů z M1 jsou této oblasti blízké perforátory v oblasti zadní komunikující tepny, Heubnerovy tepny a a. chorioidea anterior. Anatomické variety celé této skupiny perforátorů dostávají větší význam při T uzávěrech (uzávěr distální intradurální karotidy, přední a střední mozkové tepny), při tandemovém uzávěru vnitřní karotidy a střední mozkové tepny (zde v závislosti na typu kolateralizace uzávěru lze také definovat větší množství scénářů vývoje po EC – IC bypassu).

3.2 Kvantifikace průtoku střední mozkovou tepnou a hemodynamika

Pomineme-li problematiku lenticulostriálních perforátorů (viz kapitola 3.1.), je podstatou revaskularizace střední mozkové tepny (MCA) zajistit v povodí postižené MCA stejný průtok, jaký tam byl před uzávěrem. Při akutním uzávěru MCA, který nastává například během dočasného klipu karotidy při operaci aneurysmatu, je kromě intraoperačních elektrofysiologických metod a videoangiografie s indocyaninovou zelení (ICG) používána i kvantifikace průtoku mozkovou cévou pomocí TTFM (transit-time flow measurement).⁵⁹ Touto technologií jsme schopni posoudit jaké kolaterály uzávěru má pacient k dispozici (komunikující tepny, leptomeningeální kolaterály) a jak jsou tyto kolaterály dostatečné. V případě ELVO chybí informace o průtoku MCA před příhodou. Průtok MCA u evropské populace bez patologie karotidy byl stanoven pomocí MR s fázovým kontrastem: normální průtok MCA je

závislý na věku, pohybuje se ve velkém rozmezí 61–248 ml/min, 90 % průtoků je mezi 82–166 ml/min.⁶⁰

V případě **urgentní** otevřené chirurgické revaskularizace MCA v léčbě ELVO navazuje chirurgická léčba na standardní vyšetření indikující MT – VIZ kapitola 2.2 a 4.2. Je-li indikace v časovém okně, hodnotíme pouze nález na nativním CT (ASPECTS score). V případě překročení časového okna se indikace řídí perfusním CT vyšetřením s hodnocením automatického kalkulačního software s AI. S tímto softwarem jsme schopni exaktně kalkulovat rozsah nekrosy, penumbry a stanovit typ kolateralizace (tkáňové okno). Stejně vyšetření je použito i případě selhání MT v indikaci mikrochirurgie.

Jiná situace nastává v **akutní** indikaci revaskularizace mozku, tedy v horizontu 24–72 hod od vzniku iCMP, samozřejmě že v případě selhání MT.⁶¹ Zde vzniká potřeba sledování průtoku v MCA, který se po MT může měnit v rámci reokluse, a potřeba hodnocení průtoků dalších mozkových tepen s jejich cerebrovaskulární rezervní kapacitou a s eventuální zátěží mozkové cirkulace. K tomuto vyšetření je vhodná MR s kvantifikací mozkového průtoku, qMRA NOVA, nebo moderní duplexní ultrazvukové vyšetření.^{článek autora 2} Použití qMRA NOVA ve sledování časových změn průtoku pomocí stranového indexu jsme také popsali.^{článek autora 3.}

Aktuální hemodynamický stav v povodí MCA po ELVO závisí na průtoku MCA před ELVO. Jinak řečeno, byla-li přítomna významná aterosklerotická stenóza MCA již v předchorobí, byl čas k vytvoření kolaterál, a po ELVO nemusí být velký deficit perfuse. Typy kolaterál pro případ okluse vnitřní karotidy jsme popsali roku 2011.^{článek autora 1.} Pro případ non-Moya-Moya uzávěru MCA se setkáváme se 3 hlavními typy leptomeningeálních kolaterál: cestou r. dorsalis corporis callosi interhemisferálně a poté retrográdně do povodí MCA, kortikálními tepnami z kortikálních tepen z povodí zadní mozkové tepny a kortikálními tepnami z povodí přední mozkové tepny.

Při hodnocení hemodynamiky v akutně uzavřeném povodí MCA tedy při chirurgické urgentní revaskularizaci (po selhání MT) je nutno brát do úvahy více faktorů a lze zjednodušeně definovat tyto scénáře:

1. ELVO již v předchorobí těžce stenotické MCA. Byl čas k vytvoření leptomeningeálních kolaterál, průtok MCA byl již před tím nízký. V tomto případě může být mikrochirurgická embolektomie obtížná a je na zvážení EC – IC bypass, který nemusí mít velký průtok. Může dostačovat bypass konvenčního typu STA – M4.

2. ELVO v případě MCA se zdravou stěnou cévní. V případě zdravé stěny MCA s akutním uzávěrem je na zvážení mikrochirurgická embolektomie.
3. ELVO v případě MCA s nástěnnou aterosklerózou v terénu těžké patologie, nebo okluse vnitřní karotidy. V tomto případě je na zvážení přímá embolektomie s přípravou na provedení EC – IC bypassu dle situace průtoků po provedení embolektomie.

Z výše popsaných scénářů v kapitole 3.1. a 3.2. vyplývá, že k urgentní mikrochirurgické revaskularizaci uzávěru MCA je nutné specifické instrumentarium, technické schopnosti a mentální připravenost operátora k provedení EC – IC bypassu, embolektomie a jejich kombinace.

3. 3. přínos autora k poznání v této oblasti

Článek 2. **Fiedler J**, Reiser M, Košťál P, Kubále J, Ostrý S, Hrbáč T, Kešnerová P, Fadrná T, Langová K, Herzig R, Školoudík D. Blood flow Blood Flow Volume Measurement in Cervical and Intracranial Arteries using Quantitative Magnetic Resonance Angiography and Duplex Sonography (Bocaccia) - A Prospective Observational Study. *Ultraschall Med* 2021 Feb; 42 (1): 65-74.

doi: 10.1055/a-1113-7343.

Document Type: Article; IF = 5,445

Quartile by IF: RADIOLOGY Q1; Quartile by AIS: RADIOLOGY Q1

Podíl autora na článku 2.

Práce proběhla v Českých Budějovicích, jsem první autor této práce, korespondenční autor je prof. David Školoudík. Vyšetření prováděl MUDr. Jiří Kubále radiologické oddělení a já na qMRA, prof. MUDr. David Školoudík Ph.D. a MUDr. Martin Reiser na ultrazvukových přístrojích.

Shrnutí článku 2

Prokázali jsme, že duplexní ultrazvukové vyšetření ve zkušených rukou může kvantifikovat průtok mozkovou cévou srovnatelně se zlatým standardem těchto vyšetření, qMRA NOVA. Tato prospektivní observační studie (studie BOCCACIA) je registrovaná na Clinical-Trials.gov (identifikační číslo: NCT03591523). V dostupné anglické a české literatuře jsme nenalezli jinou práci, která by srovnávala měření průtoku mozkovými cévami v absolutních hodnotách [ml/min] pomocí qMRA a pomocí high-end ultrazvukových přístrojů v rukou velmi zkušených cévních neurologů.

Kontext článku 2 a habilitační práce.

V kapitole 3.2. - Kvantifikace průtoku střední mozkovou tepnou a hemodynamika - rozebírám možnosti hodnocení průtoku MCA v perioperačním období mikrochirurgické revaskularizace. Na našem pracovišti jsme jako první v ČR začali používat neinvazivní techniku qMRA – NOVA (quantitative MR angiography, Non invasive optimal vascular analysis), která pracuje na základě hodnocení fázového kontrastu během MR angiografie. qMRA je schopna stanovit neinvazivně průtok všemi mozkovými cévami, a to opakovaně a tyto jednotlivé průtoky skladovat v přehledné databázi. Tak jako perfusní CT s automatickým kalkulačním software dává informaci o hemodynamice mozkové tkáně, tak qMRA dává informaci o průtoku [ml/min]

v dané velké mozkové cévě. Tato informace je zásadní pro vlastní chirurgické plánování a sledování pacientů s revaskularizací mozku. Významnou nevýhodou qMRA je časový faktor – nutný transport pacienta na MR, ve skeneru pacient stráví při vyšetření všech hodnocených 14 mozkových tepen zhruba 30 minut. Naše poptávka po kvalitním, opakovatelném a rychlém stanovení průtoku MCA byla jedním z důvodů vzniku studie Bocaccia. Tato studie pro naše podmínky validovala použití duplexního ultrazvuku v urgentním modu.

Blood Flow Volume Measurement in Cervical and Intracranial Arteries using Quantitative Magnetic Resonance Angiography and Duplex Sonography (Bocaccia) – A Prospective Observational Study

Messung des Blutflussvolumens in zervikalen und intrakraniellen Arterien mittels quantitativer Magnetresonanztomografie und Duplex-Sonografie (Bocaccia) – eine prospektive Beobachtungsstudie

Authors

Jiří Fiedler¹, Martin Reiser², Petr Košťál¹, Jiří Kubálek³, Svatopluk Ostrý², Tomáš Hrbáč⁴, Petra Kešnerová⁵, Táňa Fadmá⁶, Kateřina Langová⁷, Roman Herzig⁸, David Školoudík⁶

Affiliations

- 1 Department of Neurosurgery, Comprehensive Stroke Center, University Hospital Plzeň, Czech Republic
- 2 Department of Neurology, Comprehensive Stroke Center, Hospital České Budějovice, Czech Republic
- 3 Department of Radiology, Comprehensive Stroke Center, Hospital České Budějovice, Czech Republic
- 4 Department of Neurosurgery, Comprehensive Stroke Center, University Hospital Ostrava, Czech Republic
- 5 Department of Neurology, 2nd Medical Faculty, Charles-University, Praha, Czech Republic
- 6 Center for Research and Science, Faculty of Health Sciences, Palacký-University Olomouc, Czech Republic
- 7 Department of Biophysics, Faculty of Medicine and Dentistry, Institute of Molecular and Translational Medicine, Palacký-University Olomouc, Czech Republic
- 8 Department of Neurology, Comprehensive Stroke Center, Charles-University Faculty of Medicine in Hradec Kralove, Czech Republic

Key words

magnetic resonance, duplex sonography, blood flow volume, cervical arteries, brain arteries

received 11.05.2019

accepted 21.01.2020

published online 27.04.2020

Bibliography

Ultraschall in Med 2021; 42: 65–74

DOI 10.1055/a-1113-7343

ISSN 0172-4614

© 2020. Thieme. All rights reserved.

Georg Thieme Verlag KG, Rüdigerstraße 14,

70469 Stuttgart, Germany

Correspondence

Dr. David Školoudík
Neurology, University Hospital Ostrava, 17. listopadu 1790,
70852 Ostrava, Czech Republic
Tel.: ++4 20/5 97 37 56 15
Fax: ++4 20/5 97 37 56 04
skoloudik@hotmail.com

ABSTRACT

Purpose Cerebral blood flow volume is an important factor for the accurate diagnosis of neurovascular diseases and treatment indication. This study aims to assess correlations of blood flow volume measurements in cervical and intracranial arteries between duplex sonography and quantitative magnetic resonance angiography (qMRA).

Materials and Methods Consecutive patients with suspicion of cerebral vascular pathology underwent qMRA and duplex sonography of cervical and intracranial arteries with measurement of blood flow volume in bilateral common (CCA), internal (ICA) and external carotid arteries, vertebral and basilar arteries, middle, anterior, posterior cerebral and posterior communicating arteries using 2 different ultrasound machines. Ten patients underwent all examinations twice. Correlations between blood flow volume measurements were evaluated using Spearman's correlation coefficient and inter-class correlation coefficient (ICC).

Results In total, 21 subjects (15 males, mean age: 56.3 ± 6.2 years) were included in the study. Duplex sonography inter-investigator correlation was excellent (ICC = 0.972, $p < 0.0001$) as well as intra-investigator correlations of both qMRA and duplex sonography (ICC > 0.990, $p < 0.0001$). Mostly high correlations were recorded between qMRA and duplex sonography in particular cervical arteries but only low to moderate correlations were obtained for intracranial arteries. The mean differences between blood flow volume measurements were 10.9 ± 8.1 % in the CCA and its branches when using qMRA and 15.0 ± 11.9 % when using duplex sonography,

13.5 ± 11.8%/35.4 ± 34.2% in the ICA siphon and its branches when using qMRA/duplex sonography, and 24.1 ± 19.7%/44.9 ± 44.0% in both vertebral arteries and the basilar artery when using qMRA/duplex sonography.

Conclusion Duplex sonography as well as qMRA allow for highly reproducible measurement of blood flow volume in cervical and intracranial arteries in routine clinical practice.

ZUSAMMENFASSUNG

Ziel Das zerebrale Blutflussvolumen ist ein wichtiger Parameter für die Diagnosestellung bei neurovaskulären Erkrankungen und die Therapieindikation. Ziel dieser Studie ist es, die Übereinstimmung von Blutflussvolumenmessungen zwischen Duplex-Sonografie und quantitativer Magnetresonanztomografie (qMRA) in zervikalen und intrakraniellen Arterien zu beurteilen.

Material und Methoden Bei konsekutiven Patienten mit Verdacht auf zerebrale Gefäßpathologie wurden eine qMRA und Duplex-Sonografie der zervikalen und intrakraniellen Arterien mit Blutflussvolumenmessung mit 2 verschiedenen Ultraschallgeräten in der bilateralen A. carotis communis (CCA), A. carotis interna (ICA) und externa, A. vertebralis und A. basilaris und in der A. cerebri media, anterior und posterior und in der A. communicans posterior durchgeführt. Zehn

Patienten wurden 2-mal untersucht. Die Übereinstimmungen zwischen den Blutflussvolumenmessungen wurden mittels Spearman-Korrelationskoeffizient und Interklassen-Korrelationskoeffizient (ICC) bewertet.

Ergebnisse Insgesamt wurden 21 Probanden (15 Männer, Durchschnittsalter 56,3 ± 6,2 Jahre) in die Studie eingeschlossen. Die Übereinstimmung zwischen den Untersuchern der Duplex-Sonografie war ausgezeichnet (ICC = 0,972; $p < 0,0001$), ebenso die Übereinstimmung zwischen Untersuchern in der qMRA und der Duplex-Sonografie (ICC > 0,990; $p < 0,0001$). Meistens wurden hohe Korrelationen zwischen qMRA und Duplex-Sonografie insbesondere für zervikale Arterien festgestellt, jedoch nur geringe bis mäßige Korrelationen für intrakranielle Arterien. Die mittleren Differenzen zwischen den Blutflussvolumenmessungen in der CCA und ihren Ästen betragen 10,9 ± 8,1% in der qMRA und 15,0 ± 11,9% in der Duplex-Sonografie, im ICA-Siphon und seinen Ästen 13,5 ± 11,8% (qMRA) und 35,4 ± 34,2% (Duplex) und in beiden A. vertebralis und A. basilaris 24,1 ± 19,7% (qMRA) und 44,9 ± 44,0% (Duplex).

Schlussfolgerung Sowohl die Duplex-Sonografie als auch die qMRA erlauben eine gut reproduzierbare Messung des Blutflussvolumens in zervikalen und intrakraniellen Arterien in der klinischen Routinepraxis.

Purpose

Quantification of blood flow to the brain is useful for distinguishing patients at risk for cerebral ischemia caused by hemodynamic compromise [1]. Measurement of blood flow volume in cervical and cerebral arteries might be important not only for the accurate diagnosis of neurovascular diseases, but also for the refinement of indication criteria for invasive treatment [1–3].

Quantitative magnetic resonance angiography (qMRA) and duplex sonography (DS), including duplex sonography of cervical arteries (DSCA) and transcranial color-coded sonography (TCCS), are noninvasive diagnostic methods which may be used for the measurement of blood flow in cervical and intracranial arteries [4–8].

qMRA is a relatively new technique that uses traditional time-of-flight and phase-contrast magnetic resonance imaging to visualize extracranial and intracranial vascular anatomy and to measure volumetric blood flow [6, 8]. A recent study established a range of normal blood flow rates for individual blood vessels and for regional cerebral blood flow in healthy adult volunteers [8]. They also used qMRA blood flow volume assessment in various clinical conditions in order to stratify stroke risk in symptomatic vertebrobasilar disease [1–3], to evaluate vertebrobasilar flow in patients with subclavian steal syndrome [9], to screen for intracranial in-stent stenosis [10], to assess blood flow after extracranial artery Wingspan stent placement [11], to evaluate leptomeningeal collateral blood flow in large vessel cerebrovascular disease [12], and to quantify shunt reduction in transarterial embolization of vein of Galen malformations [13].

Duplex ultrasound investigations of extracranial and intracranial vessels make it possible to obtain both hemodynamic data using Doppler mode, including blood flow velocities and calculated pulsatility indices, and morphological data using B-mode imaging [4, 5, 7]. The blood flow volume may then be quantified using various approaches. Duplex ultrasound systems are able to calculate blood flow volume as a product of the mean flow velocity and cross-sectional vessel area. Conventionally, the time-averaged mean velocity is used, which is an intensity-weighted mean velocity integrated over time, obtained with a sample volume that covers the entire vessel diameter. The cross-sectional area of the vessel is usually calculated from a static vessel diameter measured from a B-mode image at the Doppler sample volume location, which assumes a circular vessel configuration [5]. Alternatively, other methods could be used, including a quantitative blood flow meter, which integrates Doppler and A-mode information, and color M-mode approach with simultaneous determination of local flow velocities with a time-domain-based color duplex system and functional vessel diameter [4, 7, 14].

Duplex sonography (DSCA and TCCS) and qMRA may be used not only for the measurement of cerebral blood flow volume but also for the measurement of blood flow volume in particular cervical or intracranial arteries [7, 8, 15]. Thus, we hypothesize that blood flow measurements in particular extracranial and intracranial arteries measured using qMRA and DS will correlate significantly.

The primary aim of this study was to assess the correlation of blood flow volume measurements in cervical and intracranial arteries between qMRA and DSCA/TCCS in routine clinical prac-

tice. The secondary aim was to assess the inter-investigator and intra-investigator correlations of both qMRA and DSCA/TCCS in blood flow volume measurements.

Materials and Methods

Patients

Consecutive patients referred for qMRA or DSCA/TCCS due to suspicion of cervical or intracranial vascular pathology were included in the prospective observational study over a period of 2 months (August–September 2018).

The inclusion criteria were: 1) age 25–70 years; 2) indication for qMRA or DS due to suspicion of cervical or intracranial vascular pathology; 3) signed informed consent.

The exclusion criteria were: 1) pacemaker or claustrophobia as contraindication for magnetic resonance imaging; 2) uncontrolled involuntary movements; 3) other condition preventing a patient from quietly maintaining a supine position for prolonged periods of time.

The entire study was conducted in accordance with the Helsinki Declaration of 1975 (as revised in 2004 and 2008). The study was approved by the Ethics Committee of the [České Budějovice] hospital (no. 102/18; on June 22, 2018). All patients provided written informed consent. The study was registered at ClinicalTrials.gov (Identifier: NCT03591523).

Location and timing of blood flow measurement

All patients underwent qMRA, DSCA, and TCCS over the course of 4 h. Both DSCA and TCCS examinations were performed by two experienced sonographers using two ultrasound machines.

The blood flow volume was assessed in the following arterial segments: bilateral common carotid artery (CCA), internal carotid artery in its proximal part distal to the carotid bulb (ICA) and in the distal ICA siphon, external carotid artery (ECA), vertebral artery in the V2 and V4 segments, middle cerebral artery, anterior cerebral artery in pre-communicating and post-communicating segments, posterior cerebral artery, posterior communicating artery, and basilar artery. Total blood flow volume was defined as the sum of the blood flow volumes of the CCA and V2-vertebral arteries on both sides. The cerebral blood flow volume was defined as the sum of the flow volumes of the ICA and vertebral arteries on both sides.

Ten patients underwent qMRA and DSCA/TCCS performed by the same investigators twice in a time interval of 2–10 days. All investigators were blinded to the diagnosis and obtained measurement results using other diagnostic methods.

Quantitative magnetic resonance angiography

The qMRA images were acquired using a 3 T whole-body Philips Ingenia scanner (Philips Medical System, Nederland B.V, Best, The Netherlands). The scanner was equipped with commercially available qMRA software NOVA flow analysis system (Vassol, Chicago, IL, USA). A standard axial three-dimensional time-of-flight MRA of intracranial and cervical arteries was obtained. The acquired images were then transmitted to a workstation in order

to reconstruct the 3D surface-rendered vessel images. After determining the optimal perpendicular scan plane and setting the baseline coordinates, a retrospectively gated, fast 2D phase-contrast sequence was performed. Velocity encoding was automatically adjusted by the software and validated by a radiologist. Blood flow volumes in each individual arterial segment were calculated and recorded for the database system.

Duplex sonography of cervical arteries and transcranial color-coded duplex sonography

Two ultrasound scanners were used for duplex sonography: Mindray Resona 7 (Mindray, Shenzhen, China) with a 3–9 MHz linear duplex probe (LU9-3U) for DSCA and a 2–5 MHz transcranial duplex probe (SP5-1U) for TCCS, and Toshiba Aplio 500 (Toshiba Medical Systems Corporation, Otawara, Japan) with a 4–12 MHz linear duplex probe (PLT-704SBT) for DSCA and a 2–4 MHz transcranial duplex probe (PST-25BT) for TCCS. In all patients, angle-corrected peak systolic velocity, end-diastolic velocity, mean blood flow velocity, arterial diameter, time-averaged maximum blood flow velocity, intensity-weighted mean frequency, and time-averaged mean velocity were measured in particular arterial segments (► Fig. 1–4).

The arterial diameter of the CCA, ICA, ECA, vertebral artery in the V2-segment, and the middle cerebral artery was measured in B-mode (► Fig. 1, 2). The arterial diameter of the MCA was measured as a distance between two echogenic lines in the M1-segment of the MCA similarly as in cervical arteries (► Fig. 3). The diameter of other intracranial arteries was measured in color power angio mode using the MCA for gain optimization – color had to fill exactly the area between two echogenic lines (► Fig. 3, 4).

DS was performed in all patients by two sonographers using two different machines for assessment of inter-investigator reliability.

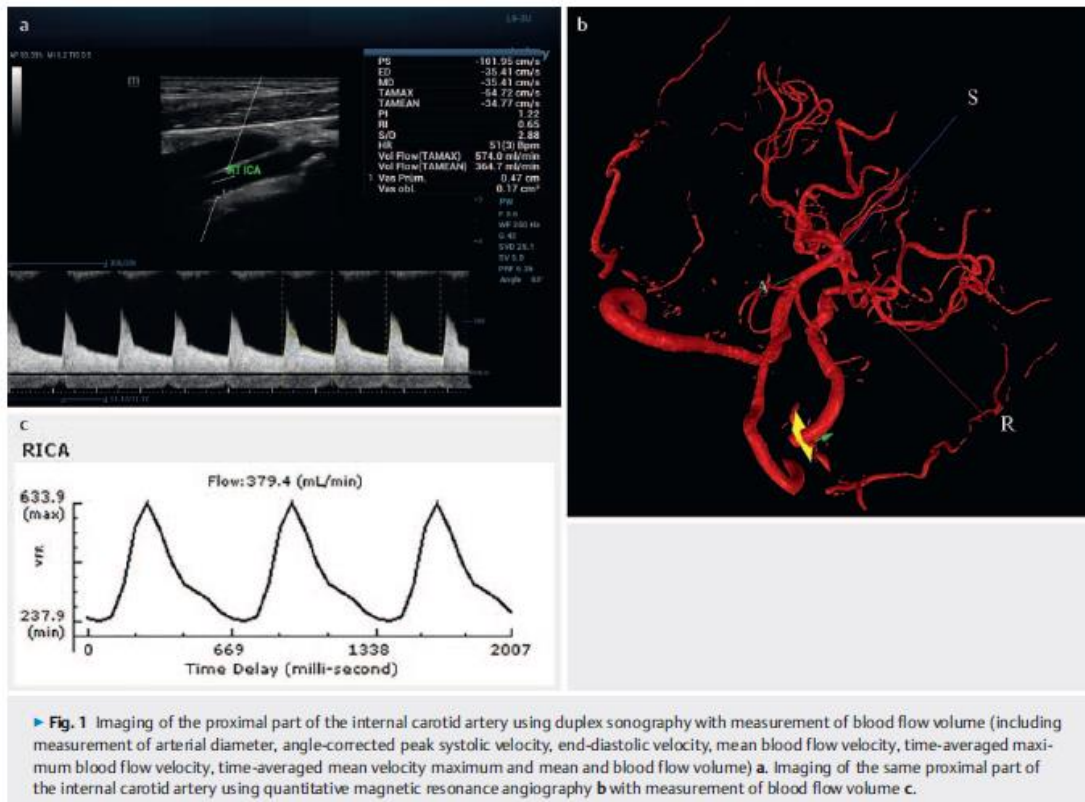
Clinical examination

Neurological and physical examinations were performed in all patients after the informed consent was signed. The following data were collected in all patients: age, gender, weight, height, systolic blood pressure, and diastolic blood pressure. Neurological deficit was assessed using the National Institutes of Health Stroke Scale, while self-sufficiency was determined using the modified Rankin score.

Statistics

An estimate for the minimum sample size needed to reach significant correlation between blood flow measurements in a particular artery measured using qMRA and DS was calculated for correlation $r = 0.30$ and the Spearman correlation coefficient with an alpha level of 5% and power of 80%. Pre-study statistical calculations determined that a minimum sample size of 21 patients was required when it was assumed that 5% of arteries would not be visible due to an insufficient bone window.

The Shapiro-Wilk test was used for normality testing. All data significantly deviated from a normal distribution. Thus, the data are reported as a mean, median, and interquartile range.



The primary goal was to evaluate the correlation of blood flow measurements between qMRA and DS. Secondary goals aimed to evaluate:

1. intra-investigator reliability of blood flow measurement using qMRA performed by the same investigators in two sessions;
2. inter-investigator reliability of blood flow measurement using DS performed by two investigators;
3. intra-investigator reliability of blood flow measurement using DS performed by the same investigator in two sessions;
4. comparison of blood flow measurements in feeding artery and its branches.

The following assumptions about blood flow volume (Q) were tested:

- a) $Q_{CCA} = Q_{ICA} + Q_{ECA}$
- b) $Q_{ICA-siphon} = Q_{middle\ cerebral\ artery} + Q_{anterior\ cerebral\ artery} + Q_{posterior\ communicating\ artery}$
- c) $Q_{basilar\ artery} = Q_{right\ V4\ vertebral\ artery} + Q_{left\ V4\ vertebral\ artery}$

Correlations between measurements were evaluated using the Spearman's correlation coefficient. A Spearman's coefficient of 0.0–0.3 was considered to show negligible correlation, 0.3–0.5 low correlation, 0.5–0.7 moderate correlation, 0.7–0.9 high correlation, and 0.9–1.0 very high correlation.

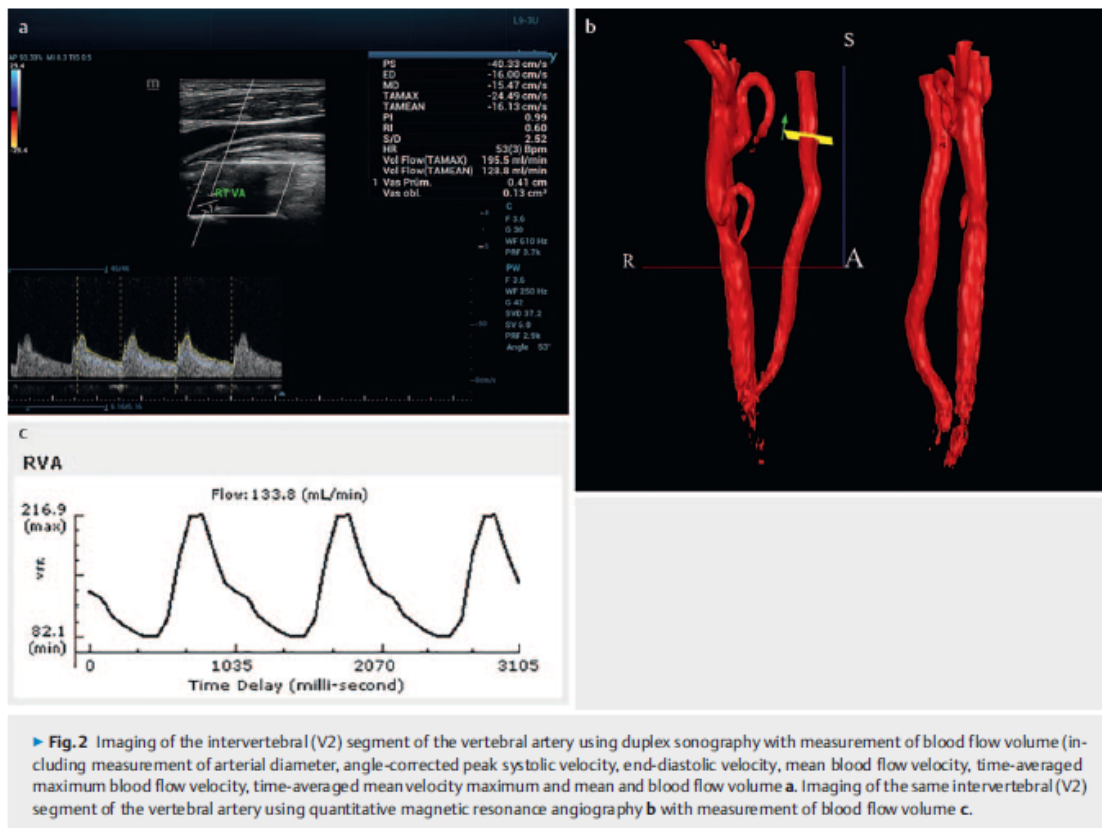
The inter-class correlation coefficient (ICC) was used for the assessment of inter-investigator and intra-investigator reliabilities. ICC 0.00–0.40 was considered to show poor reliability, 0.40–0.59 fair reliability, 0.60–0.74 good reliability, and 0.75–1.00 excellent reliability.

All tests were carried out at a 0.05 α level of significance. Data were analyzed using the SPSS v.22.0 software (IBM, Armonk, NY, USA).

Results

A total of 21 patients (15 males, 6 females, mean age 56.3 \pm 6.2 years) were enrolled in the study after the informed consent was signed. The patients' baseline characteristics are shown in **► Supplementary Table 1**. Twelve patients had been diagnosed with arterial pathology of cervical or intracranial artery (three patients with ICA occlusion, two patients with ICA occlusion and intracranial bypass, two patients with ICA stenosis, two patients with arteriovenous malformation, one patient with MCA stenosis, one patient with occlusion of the brachiocephalic trunk with vertebral steal syndrome, and one patient with vertebral artery occlusion) and nine patients had a physiological arterial status.

Measurement results for total cerebral blood flow volume and blood flow volume in particular cervical and intracranial arteries



► **Fig. 2** Imaging of the intervertebral (V2) segment of the vertebral artery using duplex sonography with measurement of blood flow volume (including measurement of arterial diameter, angle-corrected peak systolic velocity, end-diastolic velocity, mean blood flow velocity, time-averaged maximum blood flow velocity, time-averaged mean velocity maximum and mean and blood flow volume **a**. Imaging of the same intervertebral (V2) segment of the vertebral artery using quantitative magnetic resonance angiography **b** with measurement of blood flow volume **c**.

using two different duplex machines are presented in ► **Table 1**. The inter-investigator reliability between the DS blood flow volume measurements in all examined arteries using two different machines was excellent with ICC = 0.972 (95% confidential interval, CI = 0.959–0.979, $P < 0.0001$). The intra-investigator reliabilities of qMRA and DS were similar with ICC = 0.995 (95% CI = 0.987–0.999, $P < 0.0001$) for qMRA and ICC = 0.992 (95% CI = 0.985–0.996, $P < 0.0001$) for DS.

Mostly high correlations were recorded between qMRA and DS measurements of cerebral blood flow volume in particular cervical arteries. The correlations between cerebral blood flow volumes measured using two different ultrasound machines were high or very high. However, the correlations between cerebral blood flow volumes in intracranial arteries measured using qMRA and TCCS or two different ultrasound machines were mostly low to moderate (► **Table 2**).

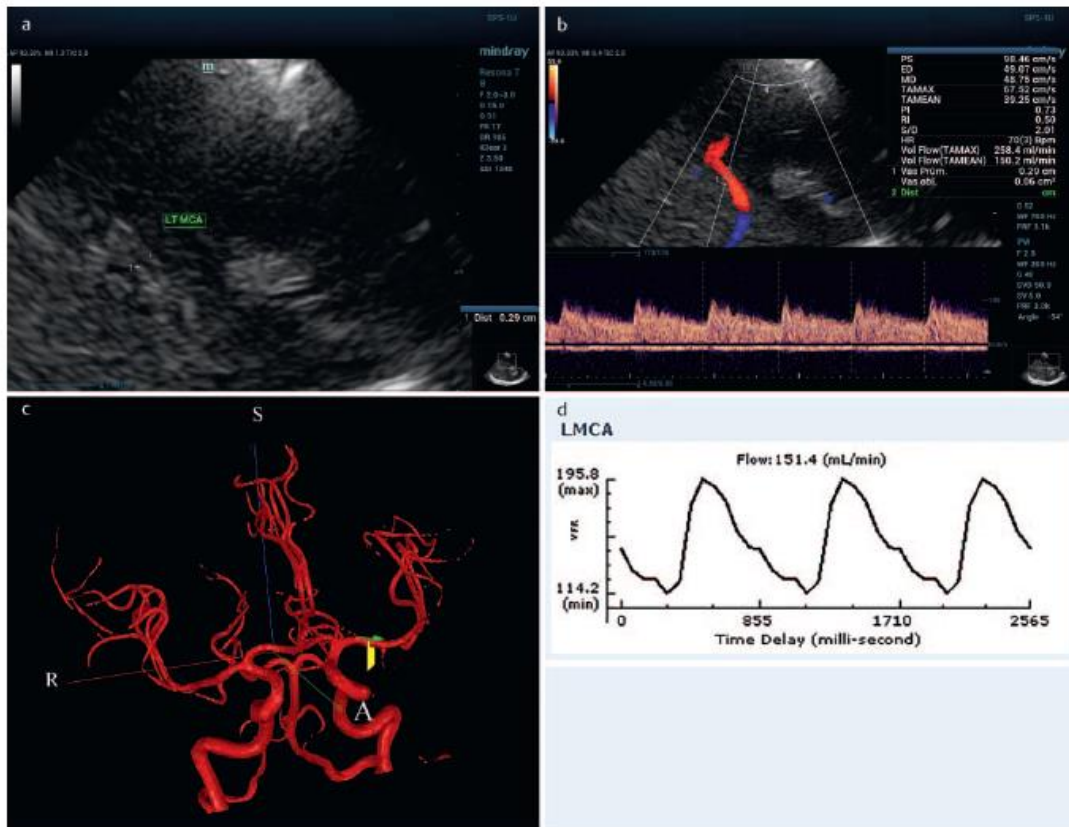
The mean differences between blood flow volume measurements in the CCA and its branches, the ICA and ECA, were only $10.9 \pm 8.1\%$ when using qMRA and $15.0 \pm 11.9\%$ when using DSCA (► **Table 3**). More significant differences were achieved when comparing blood flow volume measurements in the ICA siphon and its branches, the middle cerebral artery, the anterior cerebral artery, and the posterior communicating artery ($13.5 \pm 11.8\%$ for qMRA and $35.4 \pm 34.2\%$ for TCCS), and in both V4-seg-

ments of the vertebral arteries and basilar artery ($24.1 \pm 19.7\%$ for qMRA and $44.9 \pm 44.0\%$ for TCCS).

Discussion

The study results showed that both qMRA and duplex sonography, including DSCA and TCCS, were able to measure real blood flow volume in particular cervical and intracranial arteries with overall excellent inter-investigator and intra-investigator reliabilities. The correlations between qMRA and DS cerebral blood flow volume measurements in particular cervical arteries were mostly high. Also, the correlations between cerebral blood flow volumes measured using two different ultrasound machines were high or very high. Nevertheless, the correlations between cerebral blood flow volumes in intracranial arteries measured using qMRA and TCCS or two different ultrasound machines were mostly low to moderate.

Similarly to our results, previously published studies confirmed the high reproducibility of both qMRA and DSCA in cerebral blood flow volume measurements with low intra-observer variability [15–19]. Both methods are able to measure blood flow volume also in the CCA, ICA, and vertebral artery with high reliability, although they still remain dependent on examiner skill and experience, especially for DS [17, 20].



► **Fig. 3** Imaging of the middle cerebral artery in B-mode with measurement of the arterial diameter **a** and subsequent measurement of cerebral blood flow (including measurement of arterial diameter in color power angio mode and measurements of angle-corrected peak systolic velocity, end-diastolic velocity, mean blood flow velocity, time-averaged maximum blood flow velocity, time-averaged mean velocity maximum and mean and blood flow volume) in this arterial segment **b**. Imaging of the same middle cerebral artery using quantitative magnetic resonance angiography **c** with measurement of blood flow volume **d**.

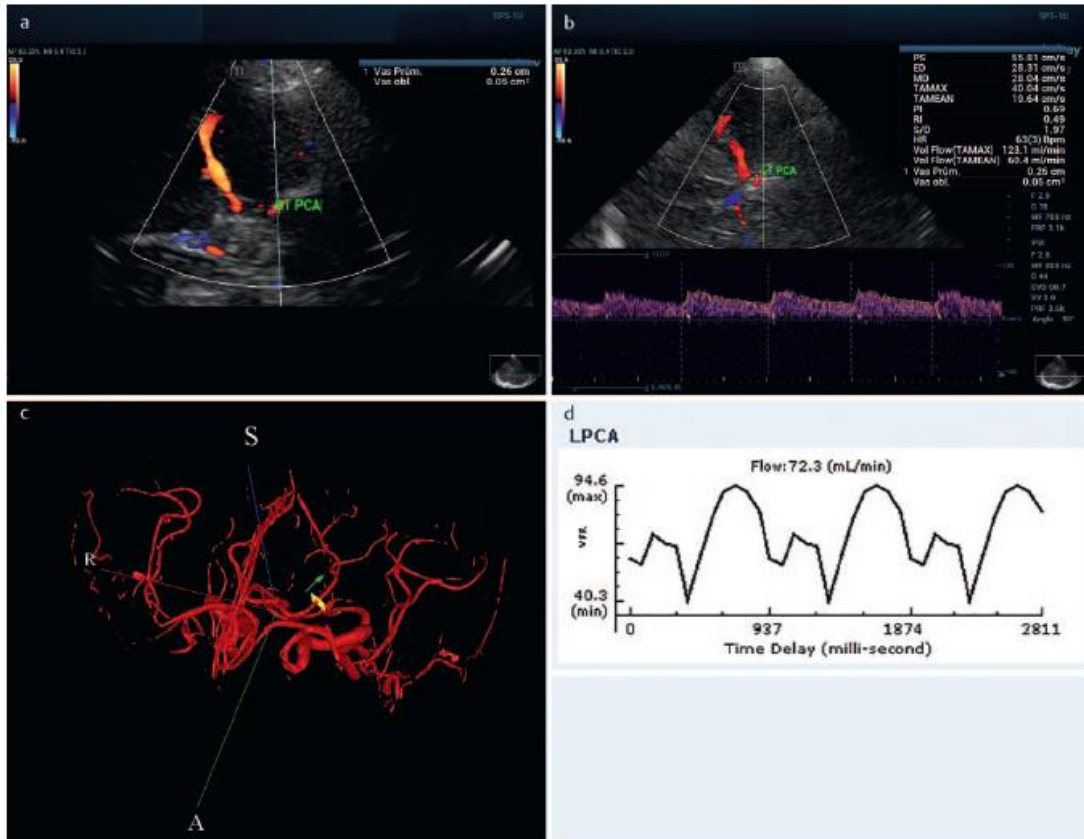
Various methods, including the electromagnetic flowmeter, nitrous oxide¹³³, xenon (Xe)-single-photon emission CT, Xe-CT, perfusion CT, positron-emission tomography, magnetic resonance, and duplex sonography, have been used to measure regional cerebral blood flow [4–8, 15, 21]. Compared to other methods, the main advantage of magnetic resonance imaging and DS is their noninvasiveness [4–8]. This is a precondition for their common clinical use.

Correlations between the measurement of blood flow volume in particular cervical arteries for qMRA and DSCA were mostly high in our study. Previously published studies with qMRA and DSCA mainly compared cerebral blood flow volume measurements. The level of cerebral blood flow volume (474 to 748 mL/min) found in adults is comparable to our measurements (745.5 and 588.8 mL/min for DS and 695.5 mL/min for qMRA) [8, 15–18, 20, 22, 23]. The broader range of measured values in our study might be due to the inclusion of patients with various vascular pathologies.

Cerebral blood flow is age-related from childhood to adulthood. A slight increase was shown from 3 to 6 years of age and a subsequent decline from 7 to 18 years of age, after which cerebral blood flow volume appeared to remain relatively constant up to the age of 60 years, with a mean decrease of 3.0–4.8 mL/min per year from 60 to 85 years of age [21, 23–25]. The majority of published studies identified no sex differences in global cerebral blood flow [16, 17, 25].

In contrast to Doppler sonography, the flow velocity determined using qMRA is not subject to nonuniformity problems. Thus, blood flow volume measurements might be more precise with qMRA [14]. An older phantom simulation study performed by Ho et al. showed a poor correlation between blood flow volume measured with spectral Doppler imaging and phase-contrast magnetic resonance imaging [24].

There are also other conflicting results in the literature concerning the accuracy of cerebral blood flow measurements with duplex sonography [14, 18, 20, 26, 27]. The errors in volume



► **Fig. 4** Imaging of the posterior cerebral artery in color power angio mode with arterial diameter measurement after optimizing the color power angio gain **a** and subsequent measurement of cerebral blood flow (measurements of angle-corrected peak systolic velocity, end-diastolic velocity, mean blood flow velocity, time-averaged maximum blood flow velocity, time-averaged mean velocity maximum and mean and blood flow volume) in the post-communicating P1-segment of the posterior cerebral artery **b**. Imaging of the same post-communicating P1-segment of the posterior cerebral artery using quantitative magnetic resonance angiography **c** with measurement of blood flow volume **d**.

flow measurement when using sonographic techniques arise from inaccurate estimation of blood velocity and diameter measurement by off-axis sampling, tortuous vessels, turbulent or nonaxial flow, artifactual color signals, poor color setting, variations of vessel diameter during cardiac cycle, and respiratory vessel movement [7, 18]. On the basis of duplex sonography blood flow volume measurement equation, any minor error in vessel diameter measurements may dramatically alter the estimated flow volume. Improvement of B-mode imaging quality or the use of a radiofrequency echo-tracking system for arterial diameter measurements can reduce this potential error [28, 29].

Only negligible differences between measurements of blood flow volume in the CCA and its branches, the ICA and the ECA, using both qMRA and DS confirmed that both methods were able to measure real blood flow volumes in cervical arteries in routine clinical practice.

We measured blood flow volume in two different segments of the ICAs and of the vertebral arteries, one extracranial and one

intracranial. The differences between the measured values shown in ► **Table 2** are not only due to branching between measured segments (ophthalmic artery and posterior inferior cerebellar artery) but also due to vascular pathologies present in some patients and measuring errors, especially for intracranial arteries. Contrary to the cervical arteries, correlations between blood flow volume measurements in intracranial arteries were low or moderate. The differences between blood flow volume measurements in the ICA siphon and its branches, the middle cerebral artery, the anterior cerebral artery, and the posterior communicating artery, both distal vertebral arteries and the basilar artery were greater than the differences between blood flow volume measurements in the CCA and its ICA and ECA branches.

Smaller examined artery diameter, short arterial segments without branches, and more frequent arterial flexions in intracranial arteries are all causes of greater error in DS and qMRA blood flow volume measurements in intracranial arteries compared to cervical arteries. Other reasons for measurement errors when

► **Table 1** Results of blood flow measurement.

blood flow int	qMRA	DS1	DS2
TBF volume; mean, median (IQR), mL/min	1219.5, 1080.0 (952.0–1165.0)	1270.0, 1121.3 (1048.9–1245.0)	1205.8, 1097.5 (886.2–1192.6)
CBF volume; mean, median (IQR), mL/min	718.4, 695.5 (554.5–810.5)	772.3, 745.5 (629.3–947.8)	657.9, 588.8 (501.7–688.6)
common carotid artery; mean, median (IQR), mL/min	476.4, 445.0 (365.3–514.3)	515.6, 479.2 (337.9–579.4)	505.9, 471.9 (349.4–545.4)
internal carotid artery; mean, median (IQR), mL/min	218.3, 233.0 (191.8–278.8)	268.7, 277.4 (173.9–357.3)	239.5, 211.8 (149.7–341.2)
external carotid artery; mean, median (IQR), mL/min	309.0, 217.0 (181.0–258.8)	235.0, 185.6 (150.5–266.5)	224.9, 204.2 (156.2–252.7)
V2-segment of the vertebral artery; mean, median (IQR), mL/min	138.8, 109.0 (84.3–172.5)	118.2, 110.7 (69.0–161.1)	104.1, 100.3 (48.9–135.5)
siphon of the internal carotid artery; mean, median (IQR), mL/min	242.6, 256.0 (214.5–302)	216.1, 194.0 (163.6–247.5)	222.5, 197.6 (169.6–285.8)
middle cerebral artery; mean, median (IQR), mL/min	143.8, 144.0 (123.0–158.5)	236.6, 222.4 (197.8–271.1)	235.6, 222.4 (191.1–257.7)
A1-segment of the anterior cerebral artery; mean, median (IQR), mL/min	90.9, 92.0 (76.5–118.2)	82.9, 82.8 (66.9–97.3)	65.8, 73.2 (54.9–84.0)
A2-segment of the anterior cerebral artery; mean, median (IQR), mL/min	69.5, 69.0 (56.5–82.5)	66.7, 72.7 (46.6–77.8)	MNP
posterior cerebral artery; mean, median (IQR), mL/min	90.8, 72.0 (64.0–86.3)	59.3, 53.7 (46.2–67.1)	49.9, 44.0 (36.8–54.7)
posterior communicating artery; mean, median (IQR), mL/min	56.5, 56.0 (37.5–84.0)	38.9, 31.2 (25.2–49.2)	MNP
V4-segment of the vertebral artery; mean, median (IQR), mL/min	122.3, 109.0 (73.0–162.0)	69.3, 70.7 (51.1–83.3)	68.3, 68.9 (50.2–87.4)
basilar artery; mean, median (IQR), mL/min	202.8, 163.5 (139.3–197.8)	147.1, 105.9 (88.2–116.7)	150.6, 102.5 (83.0–129.7)

CBF – cerebral blood flow; DS1 – duplex sonography – examiner 1; DS2 – duplex sonography – examiner 2; IQR – interquartile range; MNP – measurement not performed; qMRA – quantitative magnetic resonance angiography; TBF – total blood flow.

using TCCS include lower quality B-mode images due to the use of a probe with lower ultrasound frequencies (2–4 MHz) and use of the color mode or power color angio mode instead of B-mode for the measurement of arterial diameter in the majority of intracranial arteries.

This study has several limitations. First, a limited number of patients were enrolled in the study. Second, the second qMRA and DS examinations for the evaluation of intra-investigator correlations were performed in only ten patients. Third, patients with both abnormal and normal vascular findings in cervical and intracranial brain arteries were enrolled to demonstrate the usefulness of both methods in real clinical practice. Fourth, limitations and strengths of qMRA and DS may differ between particular vessels and vascular pathologies. The low number of included patients and limited number and types of vascular pathologies did not allow testing of the limitations of both methods in particular arteries. This has to be studied in future studies. Fifth, the measurement of the diameter of intracranial arteries in our study is unique and this method has to be validated by other research-

ers. Sixth, there is no reference standard for the comparison of our results. Seventh, the influence of sample volume settings on blood flow volume measurement was not tested. One may hypothesize that a larger or smaller or slightly incorrectly set sample volume could influence the value of measured average intensity. Finally, the low number of patients with particular pathologies did not allow evaluation and comparison of changes and the clinical relevance of blood flow volume measurement in particular arteries. Further studies are needed to assess the clinical relevance of these measurements.

Conclusion

The results of the presented study demonstrated that both qMRA and DS were able to measure real blood flow volume predominantly in cervical arteries with excellent inter-investigator and intra-investigator reliabilities, and mostly high correlations between qMRA and DS in particular cervical arteries. However, in

► **Table 2** Correlation between blood flow measured using quantitative magnetic resonance angiography and duplex sonography.

	qMRA vs. DS1	qMRA vs. DS2	DS1 vs. DS2
total	0.568*	0.639*	0.786*
common carotid artery	0.758*	0.743*	0.803*
internal carotid artery	0.754*	0.747*	0.862*
external carotid artery	0.756*	0.597*	0.818*
V2-segment of the vertebral artery	0.786*	0.780*	0.940*
siphon of the internal carotid artery	0.428§	0.426§	0.651*
middle cerebral artery	0.540*	0.318§	0.588*
A1-segment of the anterior cerebral artery	0.636*	0.504*	0.417§
A2-segment of the anterior cerebral artery	0.517	NA	NA
posterior cerebral artery	0.403§	0.276§	0.357§
posterior communicating artery	0.685*	NA	NA
V4-segment of the vertebral artery	0.591*	0.777*	0.559*
basilar artery	0.464§	0.547§	0.649*
all arteries	0.815*	0.803*	0.930*

* – $p < 0.01$; § – $p < 0.05$; DS1 – duplex sonography – examiner 1; DS2 – duplex sonography – examiner 2; IQR – interquartile range; NA – not available due to less than 10 measurements; qMRA – quantitative magnetic resonance angiography; total = sum of blood flow in both common carotid arteries and both vertebral arteries (V2-segment).

► **Table 3** Blood flow measurement in different arterial segments using quantitative magnetic resonance angiography and duplex sonography.

	qMRA	DS
blood flow in the common carotid artery; mean, median (IQR), mL/min	512.4, 395.0 (343.8–505.3)	534.7, 504.4 (373.6–610.9)
sum of blood flow in ICA+ECA; mean, median (IQR), mL/min	503.3, 437.0 (283.0–510.3)	520.7, 502.2 (366.5–611.8)
difference in mL/min; mean±SD	53.2±46.8	79.3±76.2
difference in %; mean±SD	10.9±8.1	15.0±11.9
blood flow of the ICA siphon; mean, median (IQR), mL/min	257.1, 264.0 (193.5–318.5)	251.2, 224.3 (187.2–272.6)
sum of blood flow in MCA+ACA+PCoMA; mean, median (IQR), mL/min	280.9, 267.5 (228.5–340.5)	354.9, 348.1 (309.6–389.0)
difference in mL/min; mean±SD	38.0±41.6	125.7±65.4
difference in %; mean±SD	13.5±11.8	35.4±34.2
sum of blood flow in both V4-segments of the vertebral arteries; mean, median (IQR), mL/min	238.7, 200.0 (173.5–237.5)	148.2, 150.2 (117.8–171.5)
blood flow in the basilar artery; mean, median (IQR), mL/min	202.8, 163.5 (139.3–197.8)	107.1, 102.4 (86.0–109.5)
difference in mL/min; mean±SD	36.7±23.6	43.1±31.3
difference in %; mean±SD	24.1±19.7	44.9±44.0

DS – duplex sonography; IQR – interquartile range; qMRA – quantitative magnetic resonance angiography; SD – standard deviation; ICA – internal carotid artery; ECA – external carotid artery; MCA – middle cerebral artery; ACA – anterior cerebral artery; PCoMA – posterior communicating artery.

intracranial arteries, mostly low to moderate correlations were detected between qMRA and TCCS or two different ultrasound machines. A potential bias in measured blood flow volume in particular intracranial arteries is much higher than in cervical arteries, especially for TCCS.

Conflict of Interest

The authors declare that they have no conflict of interest.

Acknowledgement

The study was partially supported by the Ministry of Health of the Czech Republic grants No. 16-29148A, 16-30965A, 17-31016A, 00179906 (RVO – FNHK) and 00669806 (conceptual development of research organization, Faculty Hospital in Pilsen – FNPI) and by Charles University, Czech Republic grant nr. PROGRES Q40. All rights reserved.

References

- [1] Amin-Hanjani S, Du X, Zhao M et al. Use of quantitative magnetic resonance angiography to stratify stroke risk in symptomatic vertebrobasilar disease. *Stroke* 2005; 36: 1140–1145
- [2] Amin-Hanjani S, Turan TN, Du X et al. Higher Stroke Risk with Lower Blood Pressure in Hemodynamic Vertebrobasilar Disease: Analysis from the VERITAS Study. *J Stroke Cerebrovasc Dis* 2017; 26: 403–410
- [3] Amin-Hanjani S, Stapleton CJ, Du X et al. Hypoperfusion Symptoms Poorly Predict Hemodynamic Compromise and Stroke Risk in Vertebrobasilar Disease. *Stroke* 2019; 50: 495–497
- [4] Payen DM, Levy BI, Menegalli DJ et al. Evaluation of human hemispheric blood flow based on non invasive carotid blood flow measurements using the range-gated Doppler technique. *Stroke* 1982; 13: 392–398
- [5] Burns PN. The physical principles of Doppler and spectral analysis. *J Clin Ultrasound* 1987; 15: 567–590
- [6] Marks MP, Pelc NJ, Ross MR et al. Determination of cerebral blood flow with a phase-contrast cine MR imaging technique: evaluation of normal subjects and patients with arteriovenous malformations. *Radiology* 1992; 182: 467–476
- [7] Eicke BM, Tegeler CH. Ultrasonic quantitative flow volumetry of the carotid arteries: initial experience with a color flow M-mode system. *Cerebrovasc Dis* 1995; 5: 145–149
- [8] Zhao M, Amin-Hanjani S, Ruland S et al. Regional cerebral blood flow using quantitative MR angiography. *AJNR Am J Neuroradiol* 2007; 28: 1470–1473
- [9] Bauer AM, Amin-Hanjani S, Alaraj A et al. Quantitative magnetic resonance angiography in the evaluation of the subclavian steal syndrome: report of 5 patients. *J Neuroimaging* 2009; 19: 250–252
- [10] Prabhakaran S, Warnior L, Wells KR et al. The utility of quantitative magnetic resonance angiography in the assessment of intracranial in-stent stenosis. *Stroke* 2009; 40: 991–993
- [11] Brisman JL. Wingspan stenting of symptomatic extracranial vertebral artery stenosis and perioperative evaluation using quantitative magnetic resonance angiography: report of two cases. *Neurosurg Focus* 2008; 24: E14
- [12] Ruland S, Ahmed A, Thomas K et al. Leptomeningeal collateral volume flow assessed by quantitative magnetic resonance angiography in large-vessel cerebrovascular disease. *J Neuroimaging* 2009; 19: 27–30
- [13] Langer DJ, Song JK, Niimi Y et al. Transarterial embolization of vein of Galen malformations: the use of magnetic resonance imaging noninvasive optimal vessel analysis to quantify shunt reduction. Report of two cases. *J Neurosurg* 2006; 104 (Suppl. 1): 41–45
- [14] Uematsu S, Yang A, Preziosi TJ et al. Measurement of carotid blood flow in man and its clinical application. *Stroke* 1983; 14: 256–266
- [15] Oktar SO, Yücel C, Karaosmanoglu D et al. Blood-flow volume quantification in internal carotid and vertebral arteries: comparison of 3 different ultrasound techniques with phase-contrast MR imaging. *AJNR Am J Neuroradiol* 2006; 27: 363–369
- [16] Schöning M, Walter J, Scheel P. Estimation of cerebral blood flow through color duplex sonography of the carotid and vertebral arteries in healthy adults. *Stroke* 1994; 25: 17–22
- [17] Dörfler P, Puls I, Schliesser M et al. Measurement of cerebral blood flow volume by extracranial sonography. *J Cereb Blood Flow Metab* 2000; 20: 269–271
- [18] Ho SS, Metreweli C. Preferred technique for blood flow volume measurement in cerebrovascular disease. *Stroke* 2000; 31: 1342–1345
- [19] Ruland S, Zhao M, Pandey D et al. Reproducibility of cerebral blood flow analysis using quantitative magnetic resonance angiography. AANS/CNS Cerebrovascular Section 9th Joint Annual Meeting. 2006: 17–20
- [20] Ho SS, Chan YL, Yeung DK et al. Blood flow volume quantification of cerebral ischemia: comparison of three noninvasive imaging techniques of carotid and vertebral arteries. *Am J Roentgenol* 2002; 178: 551–556
- [21] Banis JC Jr, Schwartz KS, Adand RD. Electromagnetic flowmetry – an experimental method for continuous blood flow measurement using a new island flap model. *Plast Reconstr Surg* 1980; 66: 534–544
- [22] Schöning M, Hartig B. Age dependence of total cerebral blood flow volume from childhood to adulthood. *J Cereb Blood Flow Metab* 1996; 16: 827–833
- [23] Scheel P, Ruge C, Petrucci UR et al. Color duplex measurement of cerebral blood flow volume in healthy adults. *Stroke* 2000; 31: 147–150
- [24] Buijs PC, Krabbe-Hartkamp MJ, Bakker CJ et al. Effect of age on cerebral blood flow: measurement with ungated two-dimensional phase-contrast MR angiography in 250 adults. *Radiology* 1998; 209: 667–674
- [25] Kashimada A, Machida K, Honda N et al. Measurement of cerebral blood flow with two-dimensional cine phase-contrast MR imaging: evaluation of normal subjects and patients with vertigo. *Radiat Med* 1995; 13: 95–102
- [26] Winkler AJ. An experimental study of the accuracy of volume flow measurements using commercial ultrasound systems. *J Vasc Technol* 1995; 19: 175–180
- [27] Soustiel JF, Glenn TC, Vespa P et al. Assessment of cerebral blood flow by means of blood-flow-volume measurement in the internal carotid artery: comparative study with a 133xenon clearance technique. *Stroke* 2003; 34: 1876–1880
- [28] Hasegawa H. Improvement of range spatial resolution of medical ultrasound imaging element-domain signal processing. *Jpn J Appl Phys* 2017; 56: 07JF02
- [29] Bianchini E, Bozec E, Gemignani V et al. Assessment of carotid stiffness and intima-media thickness from ultrasound data: comparison between two methods. *J Ultrasound Med* 2010; 29: 1169–1175

Článek 3. **Fiedler J**, Mrhálek T, Vavrečka M, Ostrý S, Bombic M, Kubále J, Pribáň V, Preiss M, Stuchlíková I. Kognice a hemodynamika po karotické endarterektomii pro asymptomatickou stenózu. *Cesk Slov Neurol N* 2016; 79/112 (2): 201-206.

doi: 10.14735/amcsnn2016201.

Article; IF = 0,368

Quartile by IF: SURGERY Q4; Quartile by AIS: SURGERY Q4

Podíl autora na článku 3.

Jsem prvním autorem, korespondenčním autorem, operoval nebo asistoval jsem operace všech pacientů ve studii a vyhodnocoval qMRA. Tato práce byla oceněna cenou časopisu Česká a slovenská neurologie a neurochirurgie za nejlepší článek roku 2016.

Shrnutí článku 3.

V této studii jsme na skupině pacientů s klinicky a radiologicky asymptomatickou významnou stenózou karotidy zhodnotili jejich neurokognitivní stav před a po CEA. Navíc jsme na stejné kohortě pacientů hodnotili hemodynamiku mozkové cirkulace před a po CEA. K hodnocení byla použita qMRA NOVA. Tím jsme získali set průtoků v absolutních hodnotách [ml/min] pro všechny mozkové cévy před a po CEA. Výsledné průtoky byly zpracovány pomocí stranového poměru (Simple ratio).

Do vlastní studie bylo zahrnuto 17 pacientů s klinicky a radiologicky asymptomatickou stenózou karotidy. Prokázali jsme nízké, ale signifikantní zlepšení kognitivního výkonu po CEA v globálním skoru kognitivní baterie v indexech řeči a paměti.

Kontext článku 3 a habilitační práce.

Důležitou otázkou, kterou je při kvantifikaci průtoku mozkovou cévou v absolutních hodnotách (ML/min) nutno vyřešit, je opakovatelnost vyšetření a eliminace vlivu dlouhodobých změn tlaku krevního. K tomu jsme v této práci použili kvantifikaci průtoku pomocí qMRA s hodnocením stranového indexu pro všechny mozkové cévy. Díky této práci se hodnocení stranového indexu stalo součástí naší praxe při urgentních cévních operacích mozku.

Kognice a hemodynamika po karotické endarterektomii pro asymptomatickou stenózu

Cognition and Hemodynamics after Carotid Endarterectomy for Asymptomatic Stenosis

Souhrn

Cíl: Na kohortě pacientů s asymptomatickou stenózou vnitřní karotidy podstupujících karotickou endarterektomii otestovat protokol vyšetření hemodynamiky mozku pomocí magnetické rezonance a zjišťovat rozdíl v kognitivní kondici pomocí neuropsychologické testové baterie RBANS (Repeatable Battery for the Assessment of Neuropsychological Status). **Metody:** Standardní karotická endarterektomie pro asymptomatickou stenózu vnitřní karotidy v intravenózní celkové anestezii se selektivním užitím shuntu. Měření průtoku velkými cévami Willisova okruhu pomocí magnetickorezonanční angiografie s fázovým kontrastem před operací a tři měsíce po operaci, a to paralelně s psychologickým vyšetřením testovou baterií RBANS. **Výsledky:** U pěti žen a 12 mužů s nekomplikovanou karotickou endarterektomií pro asymptomatickou stenózu vnitřní karotidy bylo zaznamenáno signifikantní zlepšení v oblasti kognitivního výkonu v celkovém skóru neuropsychologické baterie ($p = 0,05$) a indexech týkajících se bezprostřední paměti ($p = 0,04$) a řeči ($p = 0,01$). Následně korelace lokální změny hemodynamiky a změn v kognitivním výkonu z magnetickorezonančních dat získaných od 12 pacientů byly signifikantní pro přední mozkovou tepnu a index bezprostřední paměti ($p = 0,01$), a pro střední mozkovou tepnu a indexy řeči ($p = 0,02$) a vizuoprostorové orientace ($p = 0,02$). **Závěr:** V pilotní studii byl na malé skupině pacientů s klinicky i radiologicky asymptomatickou stenózou vnitřní karotidy poprvé v naší literatuře otestován protokol vyšetření průtoku krve (ml/min) na všech velkých cévách Willisova okruhu a srovnány změny hemodynamiky před karotickou endarterektomií a tři měsíce po ní. V úrovni kognitivního výkonu bylo prokázáno zlepšení, u kterého byl v dílčích testech neuropsychologické baterie RBANS identifikován vztah s hodnotami průtoků v povodí přední nebo střední mozkové tepny. Větší studie s delším sledováním výsledků je proveditelná.

Abstract

Aim: To test a brain haemodynamics examination protocol using magnetic resonance imaging and to investigate the differences in cognitive performance with a neuropsychology test battery RBANS (Repeatable Battery for the Assessment of Neuropsychological Status) on a cohort of patients with an asymptomatic carotid stenosis undergoing carotid endarterectomy. **Methods:** Standard carotid endarterectomy in asymptomatic carotid stenosis under general intravenous anaesthesia with selective use of a shunt. Flow measurement in major vessels of the Willis circle using magnetic resonance angiography with phase contrast before and three months after the operation and concurrently with RBANS psychological examination testing battery. **Results:** Significant cognitive performance improvement in neuropsychological test battery total score and in short-term memory ($p = 0.04$) and speech ($p = 0.01$) indexes was seen in five women and 12 men undergoing uncomplicated carotid endarterectomy. Subsequent correlations of local haemodynamic change and cognitive performance change in 12 patients were significant for the anterior cerebral artery and immediate memory index ($p = 0.01$), and for the medial cerebral artery and speech indexes ($p = 0.02$) and visuospatial orientation ($p = 0.02$). **Conclusion:** In a pilot study, a flow (ml/min) examination protocol of all major Willis circle arteries was tested and haemodynamic changes before the operation and in three months follow-up after carotid endarterectomy were compared on a small group of patients with radiologically and clinically asymptomatic carotid stenosis for the first time in Czech literature. Improvement in cognitive performance was demonstrated and an association with anterior or medial cerebral artery flow values was identified in individual RBANS tests. A larger study with a longer follow-up is feasible.

Autoři deklarují, že v souvislosti s předmětem studie nemají žádné komerční zájmy.

The authors declare they have no potential conflicts of interest concerning drugs, products, or services used in the study.

Redakční rada potvrzuje, že rukopis práce splnil ICMJE kritéria pro publikace zasílané do biomedicínských časopisů.

The Editorial Board declares that the manuscript met the ICMJE "uniform requirements" for biomedical papers.

J. Fiedler¹⁻³, T. Mrhálek⁴,
M. Vavrečka⁴, S. Ostrý¹, M. Bombic¹,
J. Kubálek⁵, V. Příbáň³, M. Preiss⁶,
I. Stuchlíková⁴

¹ Neurochirurgické oddělení,
Nemocnice České Budějovice a.s.

² Neurochirurgická klinika LF MU a FN Brno

³ Neurochirurgická klinika

LF UK a FN Plzeň

⁴ Katedra pedagogiky a psychologie,
Jihočeská univerzita, České Budějovice

⁵ Radiologické oddělení, Nemocnice
České Budějovice a.s.

⁶ Psychiatrické centrum Praha



MUDr. Jiří Fiedler Ph.D.
Neurochirurgické oddělení
Nemocnice České Budějovice a.s.
B. Němcové 585/54
370 01 České Budějovice
e-mail: fiedler@nemcb.cz

Přijato k recenzi: 18. 6. 2015

Přijato do tisku: 22. 12. 2015

Klíčová slova

ateroskleróza karotické tepny – stenóza
karotické tepny – karotická endarterek-
tomie – kognice – neuropsychologie

Key words

carotid artery atherosclerosis – carotid
artery stenosis – carotid endarterectomy –
cognition – neuropsychology

Práce vznikla za podpory grantu
CZ.1.07/2.3.00/30.0049 a MZ ČR – RVO
(Fakultní nemocnice Plzeň – FNPI, 00669806).

<http://dx.doi.org/10.14735/amsnn2016201>

Úvod

Zúžení vnitřní karotidy přináší svému nositeli významné riziko iktu, které tvoří 20 % všech ischemických iktů [1]. Přínos karotické endarterektomie (Carotid Endarterectomy; CEA) a karotického stentu (Carotid Artery Stenting; CAS) v sekundární prevenci ischemického iktu je prokázán [2–4].

Jiná situace je u asymptomatické stenózy vnitřní karotidy (Asymptomatic Carotid Stenosis; ACS) [5]. CEA u pacienta s ACS nese jen malou absolutní redukci rizika iktu. CEA u asymptomatického pacienta by měla být prováděna jen na základě detekce rizikových faktorů, pouze v centru s vynikajícími výsledky, CAS by kromě účasti ve studiích neměl být indikován [4,6–8]. Za hlavní etiologický faktor iktu je u ACS pokládána embolie při nestabilním plátu [8,9]. S pokroky farmakoterapie lze v primární prevenci iktu očekávat další oslabení přínosu operační léčby [9,10]. Tato farmakologická redukce rizika iktu u ACS nás nutí stále zlepšovat chirurgické výsledky [11].

Podle naší zkušenosti může posílení krevního průtoku za chronickým uzavřením vnitřní karotidy pomocí extra-intrakraniálního bypassu zlepšit kognitivní výsledek pacienta [12]. Hemodynamické faktory při změně kognitivních funkcí jsou uváděny také u CEA ACS, zde je ale problematika kognitivního výsledku operace složitější než prostá augmentace průtoku bypassem. Na výsledném obrazu se kromě změny průtoku podílí i eliminace zdroje embolizace a samozřejmě event. peroperační embolizace a hypoperfúze [13]. K dispozici je více systematických analýz [7,14,15].

Možnost přesnějšího měření kognitivních funkcí nabízí baterie RBANS (Repeatable Battery for the Assessment of Neuropsychological Status), která byla vytvořena jako stručný skrínigový nástroj pro detekci kognitivních deficitů. V tab. 1 je uvedeno pět kognitivních indexů RBANS, které používá jako hlavní indikátory psychických funkcí [16]. Recentně hodnotili kognitivní výsledky (Hopkins Verbal Learning Test a obě varianty Trail Making Test (TMT)) a hemodynamiku CEA pomocí MR angiografie s fázovým kontrastem Ghogawala et al [17].

Cílem práce bylo ověřit použitelnost metodiky vyšetření v praxi a získat pilotní data o vlivu CEA na kognitivní kondici u klinicky i radiologicky asymptomatického pacienta před operací a tři měsíce po operaci v závislosti na změně hemodynamiky mozku.

Metodika

Protokol byl schválen etickou komisí Nemocnice České Budějovice 11. 1. 2013 pod č. 1/13.

Skupina pacientů

Účast ve studii byla v období 3–10/2013 nabídnuta asymptomatickému pacientovi se současnou optimální medikamentózní terapií indikovanému k CEA ACS na našem oddělení v případě, že splňoval níže uvedená kritéria. Naš perioperační postup byl popsán roku 2011 [18]. Indikace k CEA byla založena na progresi ACS v ultrazvukovém sledování a/nebo rizikového vzhledu plátu v ultrazvukovém obraze.

Vstupní kritéria:

- Stenóza ACI ($\geq 60\%$) indikovaná k CEA. Záchyt pomocí ultrazvukového vyšet-

ření, stenóza hodnocena NASCET kritérii. Potvrzení stenózy a vyloučení vysoko uložené bifurkace pomocí CT angiografie.

- Schopnost prodělat magnetickou rezonanci (MR) s vyšetřením fázovým kontrastem (absence arytmií srdeční, absence implantovaných stimulatorů).
- Informovaný souhlas s psychologickým vyšetřením, schopnost a ochota podstoupit první psychologické vyšetření.

Vylučující kritéria:

- Stenóza tepelných segmentů Willisova okruhu M1, A1, P2 a P3 nad 60 % prokázaná pomocí CT angiografie.
- Průkaz jakýchkoliv embolizací pomocí MR.
- Jakákoliv symptomatologie z karotického povodí na straně operované tepny aspoň šest měsíců před operací.
- Demence, deprese a další stavy limitující vyšetření kognice.

Karotická endarterektomie

Technická stránka CEA byla popsána Benešem et al [19], problematika antikoagulační terapie Samešem et al [20]. Všechny výkony byly provedeny pacientovi bez rušení antiagregace (monoterapie acetylosalicylovou kyselinou nebo clopidogrelem). CEA byla prováděna v celkové intravenózní anestezii, intraluminální shunt byl zaveden selektivně na základě jednostranného poklesu amplitudy somatosenzorické evokované potenciály n. mediani [19]. Peroperačně pro minimalizaci periferní embolizace byl po heparinizaci nasazen klip na a. thyroidea superior, a. carotis externa. Poté byla cévní svorkou zavřena a. carotis communis. Až poté byla definitivně vypreparována a. carotis interna. Po arteriotomii byl krátkodobě uvolněn klip na a. carotis interna a vyplaveny potenciální emboly, po sutuře cévy byl první uvolněn klip na a. carotis externa, poté na a. carotis communis a nakonec po 20 s na a. carotis interna. Všichni pacienti ve studii byli operováni dvěma operátory (J. F., M. B.) podle této filozofie. Pooperačně byl pacient jeden den observován na jednotce intermediární péče. Dimise nekomplikovaného pacienta byla tři až sedm dnů po operaci.

Kvantifikace průtoku mozkovými cévami

Vyšetření bylo provedeno na MR skeneru 1,5 T Achieva (Philips). Součástí vyšetření byla anatomická orientace v sekvenci FLAIR a DWI k vyloučení ischemií různého stáří a němých iktů. Průtok mozkovými cévami (ml/min) byl

Tab. 1. Přehled substestů RBANS.

Index RBANS	Popis
bezprostřední paměť	indikuje schopnost vybavit si informace ihned po jejich prezentaci
vizuoprostorové vnímání	indikuje schopnost vnímat prostorové vztahy a vytvořit prostorově přesnou kresebnou kopii
řeč	indikuje schopnost verbálně reagovat na prezentované podněty
pozornost	indikuje schopnost zapamatovat si a následně manipulovat s informacemi v rámci krátkodobé paměti
oddálené vybavení	indikuje kapacitu anterográdní paměti
celkové skóre	celkové skóre je vytvořeno na základě součtu indexových skóre

Zdroj: manuál RBANS [16].

RBANS – Repeatable Battery for the Assessment of Neuropsychological Status.

Tab. 2. Indexy SR (průtok ipsilaterální/kontralaterální cévou) před a tři měsíce po CEA.

Pacient	ICA			MCA			ACA2			PCA		
	Pre ICAr	Post ICAr	ICA _d	Pre MCAr	Post MCAr	MCA _d	Pre ACA2r	Post ACA2r	ACA2 _d	Pre PCAr	Post PCAr	PCA _r
F 48	0,23	1,37	1,13	1,31	1,25	-0,06	0,79	0,95	0,16	1,02	0,79	-0,22
M 73	0,93	1,02	0,09	1,23	1,04	-0,19	1,05	0,65	-0,40	0,72	0,90	0,18
F 61	0,80	-	-	1,36	1,26	-0,11	1,32	0,88	-0,45	1,04	0,66	-0,37
M 60	0,71	1,03	0,31	1,20	0,93	-0,27	0,94	1,95	1,01	1,08	1,03	-0,05
M 66	1,24	1,24	0,00	1,37	1,16	-0,21	0,73	1,01	0,28	0,94	0,95	0,01
F 65	1,18	0,95	-0,23	0,93	1,16	0,22	1,23	1,39	0,17	0,99	1,30	0,31
F 63	0,06	0,43	0,38	0,98	1,16	0,18	1,00	0,85	-0,15	1,10	1,35	0,25
M 74	0,85	1,17	0,32	0,92	0,88	-0,04	1,24	0,67	-0,57	1,44	2,00	0,56
M 67	1,12	0,96	-0,15	1,02	0,85	-0,17	1,32	1,04	-0,28	1,08	0,84	-0,24
M 66	1,15	1,24	0,09	0,90	1,08	0,18	1,17	1,02	-0,15	1,25	1,38	0,13
M 71	0,70	1,04	0,34	1,02	0,88	-0,15	2,46	1,86	-0,60	1,10	1,02	-0,08
F 80	1,11	1,12	0,01	0,92	0,82	-0,10	0,58	0,95	0,37	1,19	0,97	-0,22

ICA – vnitřní karotida, MCA – střední mozková tepna, ACA2 – přední mozková tepna distálně od přední komunikanty, PCA – zadní mozková tepna v úseku P3, Pre – index SR před operací, Post – index SR 3 měsíce po CEA, F – žena, M – muž.

r – index SR pro každou tepnu, kalkulovaný: průtok ipsilaterální (ml/min)/průtok kontralaterální cévy (ml/min).

d – rozdíl indexů SR: SR po operaci – SR před operací.

stanoven pomocí kvantitativní MR angiografie (qMRA) s komerčně dostupným softwarovým řešením – Non-invasive Optimal Vessel Analysis; NOVA (Vassol, Chicago, Illinois, USA). Po zhotovení 3D modelu mozkových cév pomocí TOF (Time Of Flight) následovalo změření objemového průtoku pomocí modifikované sekvence fázového kontrastu ve standardizovaných úsecích cév. Každá céva byla poté zkontrolována radiologem: perpendikularita řezu vyšetřené cévou, nastavení rozsahu skenování (Velocity Encoding Check; VENC) a směr toku. Vlastní analýza průtoků proběhla na izolované pracovní stanici mimo RDG pracoviště a byla provedena jedním lékařem slepým k výsledkům neuropsychologického skríningu (J. F.). Vyšetření průtoku mozkem se uskutečnila 1.–4. den před operací a 87.–94. den po operaci.

Neuropsychologické vyšetření

Předoperační testování neuropsychologickou baterií probíhala standardně den před operací, nezávisle na vyšetření MR. Postoperační vyšetření se uskutečnila v ten samý den co vyšetření průtoku mozkem na MR, tedy v rozmezí 87–94 dnů od operace. Pro určení kognitivního výkonu byla použita testová baterie RBANS [16], která umožňuje kvantifikovat bezprostřední a oddálenou paměť, oblast verbálních funkcí, pozornosti a vizu-

oprostorových funkcí (tab. 1). Pro zamezení vlivu retestového zkreslení byly použity paralelní varianty RBANS A a B. Dále byl předložen TMT [21] pro zhodnocení úrovně vizuální pozornosti a exekutivních schopností.

Práce s daty a statistické zhodnocení

Všechna psychologická data byla anonymizována a hrubé skóry subtestů byly podle věku [16] převedeny na indexové skóry jednotlivých kognitivních schopností. Jednotlivé indexové hodnoty byly zapojeny do dílčích statistik. Jejich prostý součet tvoří globální skóre testu RBANS. Statistické zhodnocení proběhlo v programu IBM SPSS 21. Vzhledem k charakteristice výzkumného souboru bylo využito neparametrických metod, a to konkrétně Wilcoxonova párového testu.

Hodnoty objemových průtoků mozkových cév byly zpracovány pomocí stranového poměru (Simple Ratio; SR: poměr průtoku cévou na straně operace a průtoku stejnou cévou kontralaterálně operované straně), který použili Douglasová a Ghogawa et al při hodnocení průtoku vnitřní karotidou [13,22]. Dále byl poprvé v literatuře analogicky použit tento index pro další cévy: M1 segment střední mozkové tepny, P3 segment zadní mozkové tepny a A2 segment přední mozkové tepny. K určení změny prů-

toků cévou byla využita diference indexů SR před operací a po ní. Pro analýzu takto stanovených změn v perfuzi a změn v dílčích funkcích kognitivního výkonu byl použit Spearmanův korelační koeficient.

Výsledky

Do studie bylo zahrnuto celkem pět žen a 12 mužů průměrného věku 67 (48–80) let, sběr dat probíhal od 3/2013 do 7/2014. Vzhledem k pilotním datům nebyla u pacientů brána v potaz laterálníita. Měsíc po operaci nebyla zaznamenána mortalita ani jakákoliv ischemická mozková příhoda. U žádného z pacientů nebyly změny v sekvenci FLAIR třetí měsíc po operaci. U celkového vzorku 17 osob byla sejmuta neuropsychologická baterie a zhodnocen vliv operace na kognitivní výkon. K dalším statistickým výpočtům byly využity stranové indexy průtoku (SR) využité z dat MR, které byly získány od 12 pacientů (pět žen a sedm mužů, průměrný věk 66 let), jež jsou uvedeni v tab. 2. U jednoho pacienta byla manipulační paréza r. marginalis n. VII, která se při kontrole po třech měsících upravila. U stejného pacienta při ultrazvukové kontrole po třech měsících byl prokázán uzávěr zevní karotidy.

Statistické vyhodnocení

Výzkumný soubor v obou měřeních vykazoval významně zhoršené hodnoty oproti

Tab. 3. Výsledky testů kognitivních schopností.

Test	Preoperační		Postoperační		Z skór	p hodnota ¹	
	průměr (SD)	medián	průměr (SD)	medián			
RBANS	celkový skór	79,94 (11,22)	81	84,06 (12,75)	83	-1,61	0,05
	bezprostřední paměť	85,41 (14,25)	83	92,41 (15,45)	94	-1,76	0,04
	vizuoprostorové vnímání	75,59 (9,47)	78	77,88 (11,82)	78	-1,14	0,13
	řeč	93,71 (7,66)	92	99,59 (14,24)	98	-2,43	0,01
	pozornost	79,94 (17,34)	72	82,41 (17,25)	82	-1,01	0,16
oddálené vybavení	88,06 (15,27)	92	87,65 (13,89)	88	-0,07	0,47	
Trail making test A	52,80 (18,37)	52	53,24 (24,14)	44	-0,74	0,23	
Trail making test B	156,80 (73,68)	140	137,13 (76,93)	116	-1,02	0,15	

¹ Wilcoxonův jednostranný test.

RBANS – Repeatable Battery for the Assessment of Neuropsychological Status.

Tab. 4. Korelace rozdílů v kognitivních schopnostech a hemodynamice před operací a po třech měsících.

		IcAd	MCAAd	ACAAd	ACA2d	PCAd
Celkový skór RBANS	Kor.	0,19	-0,27	0,22	-0,55	-0,2
	p	0,28	0,18	0,25	0,03	0,26
Bezprostřední paměť	Kor.	0,18	0,02	-0,01	-0,63	-0,33
	p	0,29	0,48	0,49	0,01	0,14
Vizuoprostorové vnímání	Kor.	0,06	-0,57	-0,22	0,06	-0,22
	p	0,42	0,02	0,25	0,42	0,23
Reč	Kor.	-0,06	-0,58	-0,08	-0,05	-0,24
	p	0,43	0,02	0,40	0,44	0,22
Pozornost	Kor.	-0,12	0,01	0,15	-0,41	-0,02
	p	0,35	0,48	0,32	0,08	0,48
Oddálené vybavení	Kor.	0,12	-0,04	0,17	-0,06	0,09
	p	0,35	0,45	0,3	0,43	0,38

ICA – vnitřní karotida, MCA – střední mozková tepna, ACA2 – přední mozková tepna distálně od přední komunikanty, PCA – zadní mozková tepna v úseku P3.

d – rozdíl indexů SR: SR po operaci – SR před operací.

zdravé populaci. Byly testovány jedno-
směrně signifikance indikující zlepšení ve
výsledku neuropsychologické baterie RBANS
po třech měsících od operace (tab. 3). Prů-
měrný skór neuropsychologické baterie
předoperační varianty RBANS A byl 79,94 (SD
11,22), který již indikuje mezní hodnoty ko-
gnitivního deficitu (percentil nejnižších 9 %
normované populace). Ve variantě B (tři mě-
síce po operaci) dosahovali účastníci prů-
měrného skóru 84,06 (SD 12,75), což ukazuje
na kognitivní deficit, který vykazuje shodné
hodnoty jako nejnižších 14 % populace [16].

V celkovém skóru baterie RBANS bylo zazna-
menáno signifikantní zlepšení na 5% hla-
dině významnosti ($p = 0,05$). Výsledky dílčích
změn v kognitivním výkonu byly postope-
račně signifikantní v případě indexu bezpro-
střední paměti ($p = 0,04$) a řeči ($p = 0,01$).

Celkový skór RBANS vykazoval nejvyšší ko-
relace s pooperačním zlepšením perfuze ve
frontální oblasti (ACA2) ($p = 0,03$). Při ana-
lyze indexových skórů bylo zjištěno, že nej-
vyšší korelace se objevuje mezi zmíněnou
frontální perfuzí a indexem bezprostřední
paměti ($p = 0,01$). Signifikantní korelace byly

také identifikovány u změny prokrvení ve
střední mozkové tepně (MCA). Konkrétně
se jednalo o indexy týkající se vizuoprostro-
rového vnímání ($p = 0,02$) a řeči ($p = 0,02$).
V ostatních indikátorech kognitivního vý-
konu nebyl nalezen vztah mezi zlepšením
v kognitivním výkonu účastníků a změnou
v prokrvení v dané mozkové oblasti (tab. 4).

Diskuze

Výsledky kognitivních testů prokázaly, že
asymptomatictí pacienti s významnou ste-
nózou karotid měli před operací v průměru
detekovány mezní hodnoty skóru RBANS
(nejnižších 9 % populace). Tato hodnota bývá
spojována s diagnózou mozkové poruchy
(Mild Cognitive Impairment; MCI) [23]. Hod-
noty průměrného skóru naměřené tři mě-
síce po operaci jsou shodné nebo vyšší, než
vykazuje 14 % populace [16]. Analýza změn
v kognitivní výkonnosti prokázala citlivost
baterie RBANS pro zachycení rozdílu před
operací a po ní. Dle analýzy jednotlivých par-
ciálních kognitivních schopností patří mezi
nejcitlivější indikátory index bezprostřední
paměti a řeči. Oproti baterii RBANS se ne-
prokázala diskriminační síla TMT v detekci
globálního deficitu kognitivního výkonu.
Výsledky varianty TMT A i TMT B se před ope-
rací a po ní signifikantně neodlišovaly, proto
nelze interpretovat vliv prokrvení na exeku-
tivní projevy kognitivních funkcí, které TMT
hodnotí. Alternativně lze absenci rozdílu in-
terpretovat jako nedostatečnou senzitivitu
TMT.

Mechanismy, jakými se projevuje ko-
gnitivní zhoršení u pacientů s ACS, nejsou
známy. Jedním z důvodů tohoto stavu je ab-
sence dobrého karotického modelu. Meta-

analýza 18 studií [24] zabývajících se symptomatickou a asymptomatickou stenózou karotid a kognitivní výkonností u pacientů, kteří neprodělali zákrok, prokázala u 14 studií kognitivní deficit související s diagnózou. V případě symptomatických pacientů je někdy možnost přímé interpretace následného kognitivního deficitu a event. strategicky uložené ischemie. U pacientů s ACS není prokázáno, zda stenóza karotidy může sama o sobě působit jako rizikový faktor ovlivňující kognitivní funkce nebo zda ACS je pouhým markerem intracerebrální či generalizované arterosklerózy [24,25]. Naše výsledky prokazují, že měření kognitivních funkcí pomocí baterie RBANS je citlivým indikátorem míry deteriorace kognitivního deficitu. Prezentované závěry se dále shodují s metastudií identifikující vliv CEA zejména v rámci řečových a paměťových úloh [26].

Kvantifikace mozkového průtoku pomocí fázového kontrastu (NOVA) měřená v jednotlivých cévách Willisova okruhu s následnou kalkulací indexu SR a difference indexu SR umožňuje porovnat změny prokrvení v jednotlivých mozkových oblastech v čase.

Rozdíl ve výkonu v neuropsychologické baterii RBANS vykazuje korelace se změnami prokrvení mozku, kdy rozdíl v indexu řeči nejvíce koreloval se změnou v prokrvení ve střední mozkové tepně (MCA). Změna v indexu bezprostřední paměti, u které jsme předpokládali souvislost s MCA, vykazovala vyšší korelaci s průtokem frontální oblasti (ACA2). Zlepšení výsledků vizuoprostorových schopností mělo oproti předpokládané korelaci s PCA signifikantní hodnoty pro MCA. Podobnou metodiku srovnání dat užili Saito et al při MR spektroskopii, kde byl hemodynamický efekt CEA hodnocen z poměru hladin NAA a CHO (NAA/Cr a CHO/Cr ratio) [27], ale díky využití nového způsobu metodiky se nedají naše pilotní výsledky srovnat s podobnými studiemi.

Nelze sice předpokládat jednoduchý kauzální vztah – jak z hlediska lokalizace kognitivních funkcí, tak z hlediska zásobování jednotlivých oblastí krví nedokážeme přesně lokalizovat konkrétní mozková centra. Přesto jsme našli v našich výsledcích částečnou shodu funkční specializace jednotlivých oblastí.

Limity práce

Jde o pilotní studii k ověření metodiky měření vlivu změny mozkového průtoku na ko-

gnitivní výkon. Velikost a výběr vzorku, přestože na něm bylo prokázáno signifikantní zlepšení, znemožňuje v současné chvíli přílišné zobecnění. Absence kontrolní skupiny je faktor, který bude při administraci dalšího výzkumu zahrnut do experimentálního designu. Kromě testu RBANS bude vhodné do testové baterie začlenit testy, které dokáží přesněji měřit změnu dílčích prvků kognitivních schopností či měřit přímo neurální koreláty, např. pomocí elektroencefalografu při administraci testových úloh a následnou elektromagnetickou výpočetní topografií.

Závěr

Výsledky pilotní práce prokázaly nízké, ale signifikantní zlepšení kognitivního výkonu po CEA v globálním skóru kognitivní baterie, v indexech řeči a bezprostřední paměti.

Vztah mezi zlepšením průtoku mozkových cév a dílčími prvky kognitivní výkonnosti byl patrný mezi frontální perfúzí a indexem bezprostřední paměti ($p = 0,01$). Signifikantní korelace byly také identifikovány u změny prokrvení ve střední mozkové tepně (MCA) a indexech vizuoprostorového vnímání ($p = 0,02$) a řeči ($p = 0,02$).

Díky detailnímu měření jsme schopni přesněji identifikovat změny průtoku krve v jednotlivých intrakraniálních cévách a atribuat jejich souvislosti se změnami v kognitivních funkcích.

Seznam použitých zkratk

ACS – asymptomatická stenóza vnitřní karotidy
CEA – karotická endarterektomie
MRA – magneticko-rezonanční angiografie
CAS – karotický stenting
MCA – střední mozková tepna v úseku M1
MCI – lehká kognitivní porucha (Mild Cognitive Impairment)
ACA2 – přední mozková tepna za odstupem přední komunikanty
PCA – zadní mozková tepna v úseku P3
RBANS – Repeatable Battery for the Assessment of Neuropsychological Status
SR – stranový index průtoku: poměr průtoku cévou na straně operace a průtoku stejnou cévou kontralaterálně operované straně (Simple Ratio)

Literatura

- Rosamond W, Flegal K, Friday G, et al. Heart disease and stroke statistics – 2007 update: a report from the American Heart Association Statistics Committee and Stroke Statistics Subcommittee. *Circulation* 2007;115(5):e69–171.
- North American Symptomatic Carotid Endarterectomy Trial Collaborators. Beneficial effect of carotid endarterectomy in symptomatic patients with high-grade carotid stenosis. *N Engl J Med* 1991;325(7):445–53.
- European Carotid Surgery Trialists' Collaborative Group. MRC European Carotid Surgery Trial: Interim re-

sults for symptomatic patients with severe (70–99%) or with mild (0–29%) carotid stenosis. *Lancet* 1991;337(8752):1235–43.

- The European Stroke Organisation (ESO) Executive Committee and the ESO writing Committee. ESO guidelines for management of ischaemic stroke – update 2009. Available from URL: http://www.eso-stroke.org/pdf/ESO_Guidelines_CZ.pdf.

- Executive Committee for the ACAS. Endarterectomy for asymptomatic carotid artery stenosis. *JAMA* 1995;273(18):1421–8.

- Halliday A, Mansfield A, Marro J, et al. Prevention of disabling and fatal strokes by successful carotid endarterectomy in patients without recent neurological symptoms: randomized controlled trial. *Lancet* 2004;363(9432):1491–502.

- Lunn S, Crawley F, Harrison MJ, et al. Impact of carotid endarterectomy upon cognitive functioning. A systematic review of the literature. *Cerebrovasc Dis* 1999;9(2):74–81.

- Markus HS, King A, Shipley M, et al. Asymptomatic embolisation for prediction of stroke in the Asymptomatic Carotid Emboli Study (ACES): a prospective observational study. *Lancet Neurol* 2010;9(7):663–71. doi: 10.1016/S1474-4422(10)70120-4.

- King A, Serena J, Bornstein NM, et al. Does impaired cerebrovascular reactivity predict stroke risk in asymptomatic carotid stenosis? A prospective sub-study of the asymptomatic carotid emboli study. *Stroke* 2011;42(6):1550–5. doi:10.1161/STROKEAHA.110.609057.

- Amarenco P, Bogousslavsky J, Callahan A, et al. High-dose atorvastatin after stroke or transient ischaemic attack. *N Engl J Med* 2006;355(6):549–59.

- ACST-2 Collaborative Group. Status update and interim results from the asymptomatic carotid surgery trial-2 (ACST-2). *Eur J Vasc Endovasc Surg* 2013;46(5):510–8. doi: 10.1016/j.ejvs.2013.07.020.

- Fiedler J, Příbán V, Škoda O, et al. Cognitive outcome after EC-IC bypass surgery in hemodynamic cerebral ischemia. *Acta Neurochir (Wien)* 2011;153(6):1303–12. doi: 10.1007/s00701-011-0949-x.

- Ghogawala Z, Westerveld M, Amin-Hanjani S. Cognitive outcomes after carotid revascularisation: the role of cerebral emboli and hypoperfusion. *Neurosurgery* 2008;62(2):385–95. doi: 10.1227/01.neu.0000316005.88517.60.

- Irvine CD, Gardner FV, Davies AH, et al. Cognitive testing in patients undergoing carotid endarterectomy. *Eur J Vasc Endovasc Surg* 1998;15(3):195–204.

- Hofmeier D, Urbanová B, Netuka D, et al. Kognitivní funkce při onemocnění vnitřní krkavice a vliv léčebných intervencí. *Cesk Slov Neurol N* 2011;74/107(3):254–9.

- Randolph C. Repeatable battery for the assessment of neuropsychological status. San Antonio (TX): The Psychological Corporation 1998.

- Ghogawala Z, Amin-Hanjani S, Curran J, et al. The effect of carotid endarterectomy on cerebral blood flow and cognitive function. *J Stroke Cerebrovasc Dis* 2013;22(7):1029–37. doi: 10.1016/j.jstrokecerebrovasdis.2012.03.016.

- Sokol D, Fiedler J, Chlouba V, et al. Endarterectomy for asymptomatic carotid artery stenosis under local anaesthesia. *Acta Neurochir (Wien)* 2011;153(2):363–9. doi: 10.1007/s00701-010-0806-3.

- Beneš V, Mohapl M, Zouf J. Karotická endarterektomie z pohledu neurochirurga. *Cesk Slov Neurol N* 1998;61/94(1):27–36.

- Sameš M, Provazníková E, Cihlár F, et al. Peroperační monitoring aktivovaného koagulačního času při karotické endarterektomii. *Cesk Slov Neurol N* 2011;74/107(3):325–9.

21. Bowie C, Harvey P. Administration and Interpretation of the trail making test. *Nature Protocols* 2006;1(5):2277–81.

22. Douglas AF, Christopher S, Amankulov N, et al. Extracranial carotid plaque length and parent vessel diameter significantly affect baseline ipsilateral intracranial blood flow. *Neurosurgery* 2011;69(4):767–73. doi: 10.1227/NEU.0b013e31821ff8f4.

23. Duff K, Hobson VL, Beglinger LJ, et al. Diagnostic accuracy of the RBANS in mild cognitive impairment: Limita-

tions on assessing milder impairments. *Arch Clin Neuropsychol* 2010;25(5):429–41. doi: 10.1093/arclin/acq045.

24. Sztrihá LK, Nemeth D, Sefcsik T, et al. Carotid stenosis and the cognitive function. *J Neurol Sci* 2009;283(1–2):36–40. doi: 10.1016/j.jns.2009.02.307.

25. Plessers M, van Herzele I, Vermassen F, et al. Neurocognitive functioning after carotid revascularization: a systematic review. *Cerebrovasc Dis Extra* 2014;4(2):132–48. doi: 10.1159/000362921.

26. Lunn S, Crawley F, Harrison MJ, et al. Impact of carotid endarterectomy upon cognitive functioning. A systematic review of the literature. *Cerebrovasc Dis* 1999;9(2):74–81.

27. Saito H, Ogasawara K, Nishimoto H, et al. Postoperative changes in cerebral metabolites associated with cognitive improvement and impairment after carotid endarterectomy: a 3T proton MR spectroscopy study. *AJNR Am J Neuroradiol* 2013;34(5):976–82. doi: 10.3174/ajnr.A3344.

NEUROPSYCHIATRICKÉ FÓRUM

VI. KONFERENCE

27. – 29. dubna 2016

Francouzský institut
Štěpánská 644/35
Praha 1

AMYOTROFIKÁ LATERÁLNÍ SKLERÓZA
EPILEPSIE
NEUROREHABILITACE
PSYCHOFARMAKOLOGIE
X TĚHOTENSTVÍ
TRANSKULTURNÍ ASPEKTY
PSYCHEREBIKA
NEUROPSYCHIATRIE
POLIATYXNÍ PÉČE
RĚTSKÁ NEUROPSYCHIATRIE
PSYCHOSOMATIKA
LÉČEBNÉ KONOPÍ

NPf NPF – nemoci mozku pod jednou stěchou
www.npforum.cz

Sokolská 26, 120 00 Praha 2
Tel.: 224 262 110, Fax: 224 261 703
Email: sekretariat@npforum.cz

Článek 4. **Fiedler J, Příbáň V, Bombic M.** Peroperační kontrola funkce extra – intrakraniálního bypassu ultrazvukovými metodami. *Cesk Slov Neurol N* 2011; 74/107 (1): 62-66.

Document Type: Article; IF = 0,279

Quartile by IF: SURGERY Q4; Quartile by AIS: SURGERY Q4

Podíl autora na článku 4.

Jsem prvním i korespondenčním autorem této práce. Polovinu pacientů operoval doc. MUDr. Vladimír Příbáň, druhou já. Hodnotil jsem TTFM, spolupracoval se statistikem a napsal manuskript.

Shrnutí článku 4.

V této práci jsme podle našich informací poprvé v České republice podrobně popsali peroperační využití TTFM (transit time flow measurement), tranzitně časového peroperačního průtokoměru v cerebrovaskulární neurochirurgii. Na kohortě pacientů při operaci EC – IC bypassu jsme peroperačně hodnotili průtok cévou - donorem bypassu (Cut flow). Po našití end-to-side bypassu jsme poté direktně měřili průtok anastomosou (Bypass flow). Poměr těchto dvou průtoků se označuje jako Cut flow index.⁸⁶ Metodiku práce s TTFM a hodnocení Cut flow indexu popsali naši kolegové a učitelé z UIC Chicago S.A. Hanjani a F.T. Charbel.⁸⁶ Tato práce validovala užití TTFM a cut flow indexu v naší klinické praxi. Tak, jak byly principy chirurgie řídicí se průtokem cévou (FAST, Flow Assisted Surgery Technique)⁵⁹ nastaveny v době této studie, tak je používáme dodnes. TTFM je cenným pomocníkem během všech urgentních revaskularizačních operací mozku, stejně jako filozofie FAST^{59,86}.

Kontext článku 3 a habilitační práce.

Naše dříve zmíněné práce ^{Článek autora 2., Článek autora 3.} nadefinovaly v naší klinické praxi použití qMRA a duplexní ultrazvuk v přímé kvantifikaci mozkového průtoku. Nicméně průtok mozkovou cévou v absolutních hodnotách [ml/min] je klíčovou informací i peroperačně. K tomu dnes používáme TTFM a řídíme se FAST principy.

Peroperační kontrola funkce extra-intrakraniálního bypassu ultrazvukovými metodami

Peroperative Evaluation of Extracranial-intracranial Bypass with Ultrasonographic Methods

Souhrn

Cíl: Posouzení průchodnosti nízkoprůtokového extra-intrakraniálního bypassu pomocí mikrovaskulární dopplerovské sonografie. Určení absolutní hodnoty průtoku krve s ohledem na možnou změnu operačního postupu pomocí ultrazvukového flowmetru. **Metodika:** V období VIII/2008–III/2010 jsme provedli 10 nízkoprůtokových extra-intrakraniálních bypassů v indikaci hemodynamické mozkové ischemie. K průkazu vyčerpané cerebrovaskulární rezervní kapacity byl použit transkraniální doppler a zátěžové perfuzní CT. Byla použita konvenční technika nízkoprůtokového bypassu. **Výsledky:** V souboru nebyla zaznamenána třicetidenní neurologická morbidita ani mortalita. V jednom případě jsme zjistili časný asymptomatický uzavěr bypassu bez neurologických následků. Ve třech případech (3/10) přihlídnutí k výsledkům ultrazvukového flowmetru modifikovalo náš operační postup. **Závěr:** Peroperační monitorování ultrazvukovým flowmetrem a mikrovaskulární dopplerovskou sonografií je jednoduchá a reprodukovatelná technika. Prokáže aktuální poruchy průtoku v bypassu při technické chybě, a tím umožní okamžitou nápravu.

Abstract

Purpose: The goal of this study was to evaluate low-flow extracranial-intracranial bypass patency using microvascular Doppler ultrasonography and to measure bypass blood flow values using transit time flow measurement, approaches that may lead to actual changes in operative strategy. **Methods:** We performed 10 low-flow extracranial-intracranial bypass surgical operations between August 2008 and March 2010. Diagnosis of exhausted cerebrovascular reserve capacity was established by transcranial Doppler ultrasonography and challenge perfusion CT. We employed standard operational technique for low-flow bypass. **Results:** There was no 30-day neurological morbidity and mortality and only one asymptomatic bypass occlusion event. Using transit time flow measurement led to a change of operative strategy in three cases. **Conclusion:** Peroperative monitoring by microvascular Doppler ultrasonography and transit time flow measurement is a simple and reproducible technique. It can reveal acute adverse changes in bypass blood flow that might result from technical error and allow the surgeon to take corrective measures immediately.

J. Fiedler^{1,2}, V. Přibáň^{1,2},
M. Bombic¹

¹ Neurochirurgické oddělení,
Nemocnice České Budějovice, a.s.

² Neurochirurgická klinika
LF MU a FN Brno



MUDr. Jiří Fiedler
Neurochirurgické oddělení
Nemocnice České Budějovice, a.s.
B. Němcové 54
370 87 České Budějovice
e-mail: fiedler@nemcb.cz

Přijato k recenzi: 7. 6. 2010

Přijato do tisku: 30. 7. 2010

Klíčová slova

revaskularizace mozku – ischemie mozku
– dopplerovská sonografie –
cerebrovaskulární cirkulace

Key words

cerebral revascularization – brain
ischemia – Doppler ultrasonography –
cerebrovascular circulation

Úvod

Techniku nízkoprůtokového extra-intrakraniálního mozkového bypassu zavedli Yaşargil a Donaghy roku 1967 [1,2]. Dnes je jeho hlavní indikace posílení průtoku krve mozkem při uzávěru povodí vnitřní karotidy (ACI) a průkazu vyčerpané cerebrovaskulární rezervní kapacity (CVRC) [3–5]. V této situaci může nízkoprůtokový extra-intrakraniální bypass snížit riziko recidivy iktu [3,6].

Mikrochirurgická technika extra-intrakraniálního bypassu je pokládána při dobrém laboratorním tréninku za jednoduchou. Časná průchodnost bypassu je ve zkušených rukou a na velkých souborech pacientů vysoká: 91–97% [2,7–10]. Přesto je nezanedbatelné procento pacientů, u kterých spojka nefunguje. Obvykle při uzávěru nenastávají komplikace (zejména charakteru ischemického iktu), nicméně „zbytečnost“ operačního zákroku a zátěž pacienta jsou pro operátora frustrující. Jakákoliv metoda, která může časně detekovat technickou chybu chirurga, je proto u této operace velice cenná.

Mikrovaskulární dopplerovská sonografie (MDS) je zavedená metoda v cerebrovaskulární chirurgii [11,12]. Vyšetření ultrazvukovým flowmetrem (transit time flow-measurement, TTFM) umožňuje peroperační stanovení průtoku zvolenou cévou u absolutních hodnotách [13]. Jeho použití je dosud omezeno na několik málo pracovišť, která se problematice

bypassu věnují intenzivně. Autoři předkládají první zkušenosti s kombinovaným monitoringem MDS a TTFM se zřetelem na ovlivnění operační taktiky během extra-intrakraniálního bypassu.

Metodika

Institucionální protokol a výsledky

Od února 1998 do ledna 2010 jsme operovali 72 extra-intrakraniálních mozkových anastomóz v indikaci hemodynamického selhání mozkové cirkulace. Indikační kritéria byla následující: symptomatický uzávěr cévy potvrzený na digitální substrakční angiografii (DSA), soběstačnost pacienta (modifikované Rankinovo skóre ≤ 3), průkaz vyčerpané CVRC na transkraniálním doppleru (TCD) a zátěžovém perfuzním CT [14–19]. V případě nevyšetřitelnosti pacienta na TCD se řídíme perfuzním CT [19]. V celém souboru jsme dvakrát pozorovali časný uzávěr bypassu na DSA. Další dva pozdní uzávěry extra-intrakraniálního bypassu byly sonograficky prokázány 3. a 13. měsíc pooperačně.

V indikaci hemodynamického selhání mozkové cirkulace užíváme nízkoprůtokový (konvenční) end-to-side bypass, kdy dárcem je jedna z větví arteria temporalis superficialis (ATS) a příjemcem kortikální tepna z povodí temporální větve střední mozkové tepny. Operační technika, tak jak byla popsána Yaşargilem et al, se užívá dosud [2,20].

Hodnocení klinický soubor

Věk, typ operace, její indikace, klinika a výsledky neurologické kontroly tři měsíce po operaci jsou shrnuty v tab. 1.

Ve skupině devíti mužů a jedné ženy operovaných v období VIII/2008–III/2010 bylo interní riziko pacientů ASA ≤ 2 . Hyperkoagulační skrínig prokázal u jednoho pacienta významnou elevaci faktoru VIII, u jednoho pacienta P-APC rezistenci. Všem pacientům byla od prvního kontaktu s neurologem nasazena antiagregace anopyrinem v dávce 100–200 mg denně.

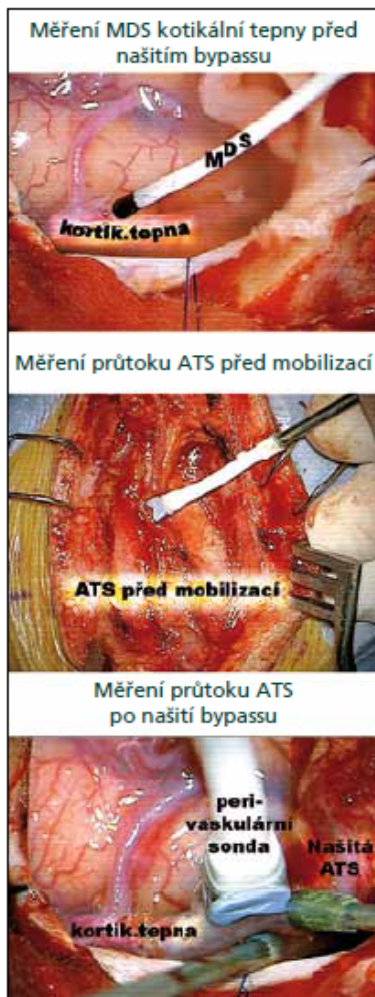Ultrazvukové vyšetření

MDS byla prováděna na přístroji MultiDop T-MDT 0920 (Compumedics Germany GmbH, Singer, Německo, 2008). Přístroj umožňuje dvoukanalové snímání velocit v kontinuálním i pulzním módu (CW/PW). Do třetího kanálu je možno připojit kapnometr k on-line kalkulaci CVRC. V případě peroperačního vyšetření pracujeme jednocanalově se sterilní 16MHz sondou pouze v pulzním módu. Kvalitativně posuzujeme tvar vlny, spektrum vlny a akustický doprovod [21]. Kvantitativní analýzu – stanovení hodnot rychlosti krevního proudu $l/cm \times s^{-1}$ v této indikaci nepoužíváme. Nejsme schopni zaručit stabilní úhel přiložení sondy, PW mód neumožňuje korekci úhlu snímání. Pro průkaz stenózy bypassu pomocí MDS užíváme relativní kritéria Stendela et al [22].

Tab. 1. Charakteristika souboru pacientů, typ operace, její indikace, typ ischemické symptomatologie předoperačně. Výsledky třetí měsíc po operaci, vývoj kliniky a CVRC.

Číslo	Věk	Operace	Indikace	Typ ischemie	MRS	MRS po operaci	Klinika po operaci	CVRC
1	67/M	EC-IC P dx	uzávěr ACC dx	MS	1	1	beze změny	upravena
2	51/M	EC-IC F sin	uzávěr ACI sin	MS	3	0	upravena fatika	upravena
3	60/Z	EC-IC P sin	moya-moya sy.	r TIA, MS	2	1	zlepšena fatika	upravena
4	63/M	EC-IC P sin, EA ATS sin	uzávěr ACI sin	r MS	2	2	bez příhod	upravena
5	54/M	EC-IC P dx	uzávěr ACI dx	MS	1	1	bez změny	bez změny
6	73/M	EC-IC F sin	uzávěr ACI sin	r MS	2	1	beze změny	upravena
7	77/M	EC-IC F sin	uzávěr ACI sin	LSS	1	0	vymizel LSS	upravena
8	53/M	EC-IC P sin, SE ACE sin	chron. disekce ACI sin	r TIA	0	0	vymizely TIA	upravena
9	55/M	EC-IC P dx	uzávěr ACI dx	MS	1	0	zlepšen deficit	upravena
10	51/M	EC-IC P dx	uzávěr ACI dx	r TIA, r MS	2	1	zlepšen deficit	upravena

Legenda: M: muž, Z: žena, ec-ic: extra-intrakraniální mozkový bypass, ATS: a. temporalis superficialis, P: parietální větev ATS, F: frontální větev ATS, EA ATS: endarterektomie ATS, SE ACE: stumpektomie zevní karotidy, ACC: a. carotis communis, ACI: a. carotis interna, ACE: a. carotis externa, MS: minor stroke, r MS: opakované MS, r TIA opakované tranzitorní ischemické ataky, LSS: limb shaking syndrom, MRS: modifikovaná Rankinova škála, CVRC: cerebrovaskulární rezervní kapacita, ag: stupeň plnění na pooperační angiografii dle Schmiedeka [3]



Obr. 1. Ukázka 16MHz sondy pro MDS a 1,5MB sondy pro TTFM.

Výsledná informace z MDS je určení směru proudění krve (od sondy či k sondě) a závěr z kvalitativně hodnocených dat: bypass je bez komplikací, je zúžení v místě anastomózy, bypass je neprůchodný [11].

Vyšetření TTFM bylo provedeno na přístroji Transonic HT 331 (Transonic Systems, Inc., Ithaca, NY, USA). Součástí přístroje jsou perivaskulární průtokové sondy (Charbel Micro – Flow probe) pro různý kalibr cév: HQN 1,5MB, HQN 2MB a HXN 4MB. Obr. 1 ukazuje peroperační sondy pro MDS a TTFM při práci. Tělo perivaskulární sondy obsahuje dva ultrazvukové transducery, v prodloužené sondě je připojen integrovaný akustický reflektor. Céva se umístí mezi sondu a reflektor. Sonda emituje dva ultrazvukové paprsky o širokém průřezu,

Tab. 2. Protokol peroperačního užití MDS a TTFM při extra-intrakraniálním bypassu.

Fáze operace	TCD, MDS	TTFM
před kožním řezem	nalezení průběhu obou větví ATS (8 MHz)	0
preparace ATS	0	průtok in situ
mobilizace ATS	0	cut flow (po přetěti a maturaci ATS)
preparace recipienta	směr průtoku (16 MHz)	průtok in situ
kontrola bypassu	průchodnost recipienta (16 MHz)	bypass flow
predikce průchodnosti	kvalitativní známky (16 MHz)	cut flow index

Legenda. TCD: transkraniální doppler, sonda 8 MHz; MDS: mikrovaskulární dopplerovská sonografie, sonda 16MHz; TTFM: transit time flow-measurement, ultrazvukový průtokoměr; ATS: a. temporalis superficialis; cut flow, bypass flow, cut flow index: získání hodnot těchto průtoků je popsáno v metodice

Tab. 3. Výsledky všech ultrazvukových peroperačních vyšetření.

Číslo	CF	CFPI	BF	BFPI	CFI	ag
1	2,16 (14,2)	0,6	13,2	0,9	0,93	3
2	13,56	0,8	12,8	0,6	0,94	3
3	10	0,7	6		0,6	1
4	8,96	0,5	16,52	0,8	1,84	3
5	22,48	0,9	7,4	0,4	0,33	0
6	10,2	0,6	7,9	0,8	0,77	3
7	1,8	1	1,1	0,8	0,66	3
8	23,8	0,3	12,44	0,8	0,52	2
9	32,3	0,4	16,76	0,6	0,51	3
10	13,68	0,6	3,4	1	0,24	3

Legenda: CF: cut flow /ml x min⁻¹, číslo uvedené v závorce je CF po provedení endarterektomie ústí STA; CFPI: Cut Flow Goslingův index, BF: Bypass Flow /ml x min⁻¹, BFPI: Bypass Flow Goslingův index, CFI: Cut Flow Index, ag: pooperační DSA, plnění bypassu, stupně dle Schmiedeka [3]

kteří jsou vůči sobě skloněny pod úhlem 45 stupňů. Do každého paprsku je zavazat celý průřez cévy, takže tranzitní čas je úměrný celkovému průtokovému objemu. TTFM pracuje na principu srovnání tranzitních časů těchto paprsků pronikajících vyšetřovanou cévou v celém průřezu. Integrovaní rozdílů těchto změn je určen průtok cévou v mililitrech za minutu. Hodnota takto zjištěného průtoku není závislá na úhlu přiložení, průměru cévy, hematokritu či na turbulencích v cévě [23]. Přesnost metody byla stanovena in vitro [24]. Její užití v neurochirurgii spolu s popisem fyzikálního principu bylo publikováno roku 1998 [25].

Při hodnocení extra-intrakraniálního bypassu s TTFM používáme modifikovanou metodiku, kterou popsala S. Amin-

Hanjani s kolegy [26]. Hodnotíme průtok ve větvi ATS po jejím protěti a maturaci. Tato hodnota se označuje jako Cut Flow (CF) /ml x min⁻¹ a určuje maximální průtokový potenciál cévy. Po provedení bypassu následuje změnění průtoku v temporální tepně – značíme Bypass Flow (BF) /ml x min⁻¹. Tato hodnota udává reálný průtok bypassem. Poměr BF/CF se označuje jako Cut Flow Index (CFI). Snížení indexu pod 0,5 se považuje za významný prediktor uzávěru bypassu [26]. Na obr. 2 je ukázka vyšetření TTFM během operace.

S TTFM kromě hodnoty průtoku hodnotíme index pulzatility (PI). Naměřené hodnoty jsou analogicky označeny BFPI, CFPI.

Protokol peroperačního užití MDS a TTFM je shrnut v tab. 2.

Výsledky

V operovaném souboru nebyla zaznamenána třicetidenní neurologická morbidita ani mortalita. V jednom případě došlo k časnému uzávěru bypassu bez neurologických následků. CFI byl v tomto případě 0,33. Uzávěr byl asymptomatický, při neurologické kontrole třetí měsíc byla prokázána úprava CVRC. Operace byla zřejmě chybně indikována.

Výsledky všech ultrazvukových peroperačních vyšetření jsou shrnuty v tab. 3.

Změna operační taktiky na základě MDS a TTFM

Ve třech případech vedla informace z ultrazvukového vyšetření ke změně operačního postupu, z toho jednou zásadně. U pacienta č. 2, 51letého muže, měl bypass po našití průtok $12,8 \text{ ml} \times \text{min}^{-1}$; CFI byl 0,94. V další fázi operace byla provedena plastika tvrdé pleny, fixace kostní ploténky a sutura m. temporalis. Před sešitím podkoží při kontrole průchodnosti došlo k poklesu průtoku bypassu na $3 \text{ ml} \times \text{min}^{-1}$; CFI klesl na 0,22. Na základě těchto parametrů jsme se rozhodli pro revizi rány. Po povolení oteklého temporálního svalu se průtok i CFI vrátili k původním hodnotám.

V dalších dvou případech sonografické vyšetření lehce modifikovalo výkon. U pa-

cienta č. 9, opět 51letého muže, jsme při výběru větve a. temporalis superficialis byli na základě angiografie rozhodnutí pro frontální větve. Byla lépe plněna a nebyla součástí kolateralizace uzávěru. Peroperačně jsme zaznamenali překvapivě vysoký průtok v parietální větvi, který byl vyšší než ve větvi frontální. Proto jsme parietální větve zvolili za dárce. Po protěti a maturaci parietální větve byl její průtok (CF) $32 \text{ ml} \times \text{min}^{-1}$. Po našití této tepny na tenkou kortikální tepnu klesl průtok bypassem (BF) $17 \text{ ml} \times \text{min}^{-1}$; CFI 0,51. Tento pokles byl dán gracilitou recipientní tepny. U tohoto pacienta jsme na pooperační angiografii zaznamenali 38 typ plnění bypassu.

U pacienta č. 1, 67letého muže, byl po mobilizaci parietální větve ATS extrémně nízký průtok ($\text{CF} = 2,16 \text{ ml} \times \text{min}^{-1}$). Důvodem byla těžká ateroskleróza větve temporální tepny. Po endarterektomií ústí dárčové tepny a další maturaci cévy se CF zlepšil. Průtok bypassem byl již kvalitní ($\text{BF} = 13,2 \text{ ml} \times \text{min}^{-1}$). V tab. 3 je zaznamenán CF před endarterektomií ATS i po ní. U tohoto pacienta bylo prokázáno pooperační plnění 3A.

Diskuze Průchodnost bypassu

Roku 1985 byly publikovány výsledky mezinárodní kooperativní studie [10]. Tato

studie mimo jiné poskytla chirurgické výsledky, které lze označit za zlatý standard. Bylo operováno 652 pacientů. Průchodnost bypassu byla prokázána v 95 % [10].

V našem písemnictví Tovaryš prezentoval 96 pacientů s extra-intrakraniálním bypassem. Průchodnost bypassu na pooperační angiografii byla 86 % [27]. Gajdošová s Palkovičem hodnotili u 40 pacientů bypass angiograficky a elektrofyziologicky, popsali 100% průchodnost bypassu na DSA [28]. Krahulík et al dosáhli u 35 pacientů v sonografickém sledování 92% průchodnost [29]. Sameš et al u 18 pacientů prokazují 100% průchodnost bypassu na časné angiografii, třetí měsíc po operaci byl jeden bypass neprůchodný [30].

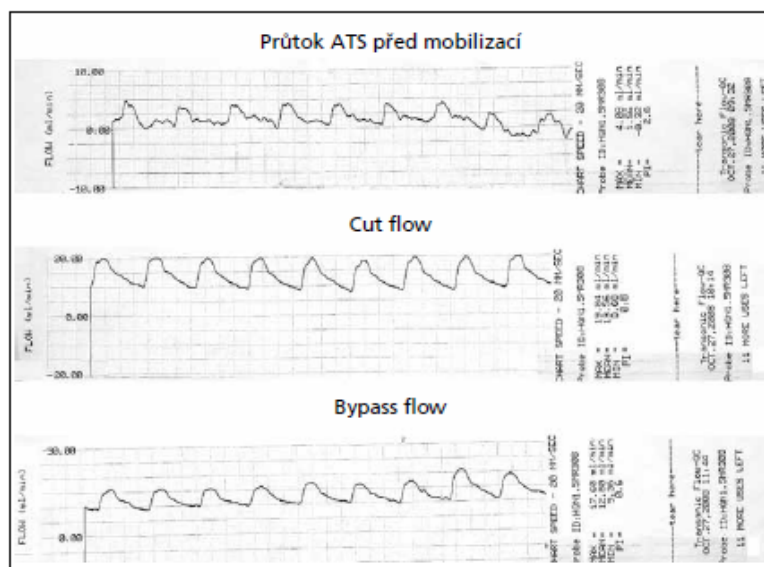
Krátkodobý uzávěr recipientní tepny na 20–40 minut při šití konvenčního bypassu není spojen s významným rizikem iktu [31]. Časný uzávěr anastomózy by mohl teoreticky vést k iktu následnou trombózou recipientní cévy či hemodynamicky. V praxi bývá uzávěr nízkoprůtokového bypassu asymptomatický. Funkce bypassu je dána průměrem přijímající a dárčové cévy, tíží aterosklerotického postižení, poptávkou po průtoku bypassem (správná indikace), směrem našití (antidromní, syndromní) [20]. Významným technickým hendikepem konvenčního bypassu může být neadekvátně tenký kalibr recipientní cévy.

Peroperační testy průchodnosti bypassu

Je popsáno více peroperačních testů průchodnosti bypassu. Hlavním rizikovým momentem manuálního „činského testu“ [32] je okamžik zvednutí recipientní tepny ze sulku, kdy dochází k napětí drobných perforátorů. Masáž cévy při testu je spojena s rizikem poranění intimy.

Peroperační DSA může zásadně změnit zamýšlený průběh operace extra-intrakraniálního bypassu [33]. Užití u nízkoprůtokového bypassu je popsáno pouze na třech větších souborech [34–36]. Yanaka na jejím podkladě modifikoval svůj postup u sedmi procent bypassů. Vizualizaci anastomózy peroperačně umožňuje použití dnes již široce dostupné videoangiografie s indocyaninovou zelení (near-infrared indocyanin green angiography, ICG) [37].

Peroperační ultrazvukové vyšetření
Přestože je peroperační MDS v neurochirurgii užívána přes 20 let [11,12,38],



Obr. 2. Peroperační hodnoty průtoku cévou v ml/min – výstup ultrazvukového flowmetru TTFM. Význam Cut Flow a Bypass Flow je popsán v metodice ultrazvukového vyšetření.

nebylo její použití popsáno na větším souboru pacientů s bypassesem. Přínos TTFM při extra-intrakraniálním bypasse byl zhodnocen roku 2005 v retrospektivní analýze 51 pacienta [26].

Zde Amin-Hanjani et al popisují dvě hlavní příčiny uzávěru bypassu: indikační chyba bypassu, kdy je malá poptávka po průtoku tenkou spojkou, a technická chyba [26]. Náš protokol (tab. 2) umožňuje kombinací TTFM a MDS získat peroperační informaci o typu hrozičícího problému. S výjimkou chybné indikace bypassu jej lze operativně napravit.

Kromě průtoku hodnotíme pomocí TTFM index pulzatility (PI). PI byl zaveden Goslingem et al [39] jako neinvazivní metoda stanovení periferní cévní rezistence (R). PI odvozený z rychlostí dává bohužel informaci spíše o stenóze proximálně od místa měření.

TTFM dává přesnou hodnotu průtoku během srdečního cyklu. PI se zde stanovuje z průtoku (Q): $PI = (Q_{max} - Q_{min}) / Q_{mean}$, kde max, min a mean jsou hodnoty během jednoho srdečního cyklu. Tento výpočet se již více blíží Ohmovu zákonu. Změny v PI získané pomocí TTFM dávají proto více informací o potenciálním problému v cévě distálně od měření. Mozková cirkulace ve fázi hemodynamického selhání je výrazně nízkoodporová. Za této situace prokázané změny v PI po provedení anastomózy mohou vypovídat o stavu anastomózy (srovnání CFPI a BFPI). Použití hodnocení PI je zatím běžné pouze v kardiokirurgii [40].

Závěr

Měření průtoku pomocí TTFM je užitečná neinvazivní metoda, která dává absolutní hodnotu průtoku cévou. V kombinaci s MDS umožňuje peroperační detekci většiny příčin malfunkce bypassu.

Literatura

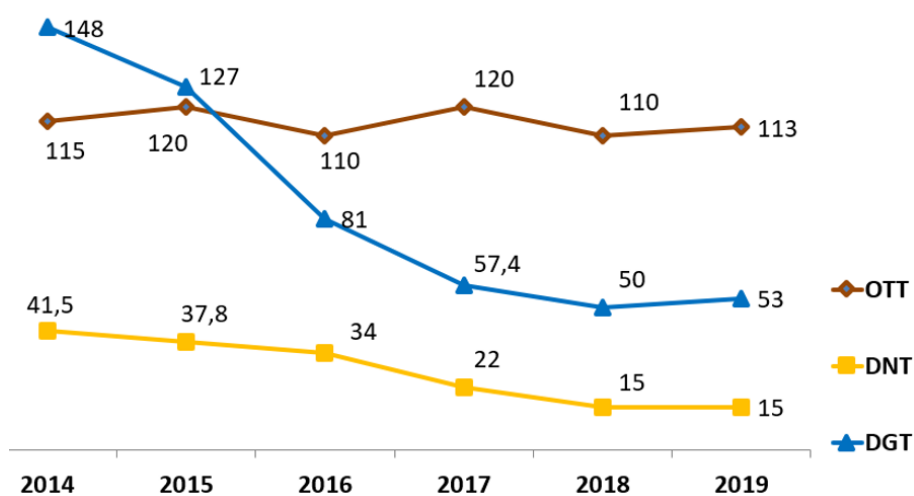
1. Yaşargil MG, Krayenbuhl HA, Jacobson JH jr. Microneurosurgical arterial reconstruction. *Surgery* 1970; 67(1): 221–233.
2. Yaşargil MG, Yonekawa Y. Results of microsurgical extracranial-intracranial arterial bypass in the treatment of cerebral ischemia. *Neurosurgery* 1977; 1(1): 22–24.
3. Schmiedek P, Piepgras A, Leinsinger G, Kirsch CM, Einhaupl K. Improvement of cerebrovascular reserve capacity by EC-IC arterial bypass surgery in patients with ICA occlusion and hemodynamic cerebral ischemia. *J Neurosurg* 1994; 81(2): 236–244.
4. Ausman JI, Chou SN, Lee M, Klassen A. Occipital to cerebellar artery anastomosis for brainstem infarction from vertebral basilar occlusive disease. *Stroke* 1976; 7: 13.
5. Amine AR, Moody RA, Meeks W. Bilateral temporal-middle cerebral artery anastomosis for Moyamoya syndrome. *Surg Neurol* 1977; 8(1): 3–6.
6. Garrett MC, Komotar RJ, Starke RM, Merkow MB, Otten ML, Sciacca RR et al. The efficacy of direct extracranial-intracranial bypass in the treatment of symptomatic hemodynamic failure secondary to atherosclerotic disease: a systematic review. *Clin Neurol Neurosurg* 2009; 111(4): 319–326.
7. Sundt TM jr, Whisnant JP, Fode NC, Piepgras DG, Houser OW. Results, complications, and follow-up of 415 bypass operations for occlusive disease of the carotid system. *Mayo Clin Proc* 1985; 60(4): 230–240.
8. Chater NL. Neurosurgical extracranial-intracranial bypass for stroke: with 400 cases. *Neurol Res* 1983; 5(2): 1–9.
9. Mendelowitsch A, Taussky P, Rem JA, Gratzl O. Clinical outcome of standard extracranial-intracranial bypass surgery in patients with symptomatic atherosclerotic occlusion of the internal carotid artery. *Acta Neurochir* 2004; 146(2): 95–101.
10. The EC/IC Bypass Study Group. Failure of extracranial-intracranial arterial bypass to reduce the risk of ischemic stroke. Results of an international randomized trial. *N Engl J Med* 1985; 313(19): 1191–1200.
11. Badie B, Lee FT jr, Pozniak MA, Strother CM. Intraoperative sonographic assessment of graft patency during extracranial-intracranial bypass. *AJNR Am J Neuroradiol* 2000; 21(8): 1457–1459.
12. Kramár F, Benes V, Mohapl M. Doppler scanning in aneurysm surgery. *Rozhl V Chir* 2001; 80(1): 9–11.
13. Amin-Hanjani S, Charbel FT. Flow-assisted surgical technique in cerebrovascular surgery. *Surg Neurol* 2007; 68 (Suppl 1): S4–S11.
14. Aaslid R, Eden A, Ringelstein EB et al. Transcranial Doppler sonography. Wien: Springer-Verlag 1986.
15. Markus HS, Harrison MJG. Estimation of cerebrovascular reactivity using transcranial Doppler, including the use of breath-holding as the vasodilatory stimulus. *Stroke* 1992; 23(5): 668–673.
16. Bishop CFR, Powell S, Insall M, Rutt D, Browne NL. The effect of internal carotid artery occlusion on middle cerebral artery blood flow at rest and response to hypercapnia. *Lancet* 1986; 1: 710–712.
17. Kleiser B, Scholl D, Widder B. Assessment of cerebrovascular reactivity by Doppler CO₂ and Diamox testing: which is the appropriate method? *Cerebrovasc Dis* 1994; 4: 134–138.
18. Widder B, Kornhuber HH. Extra-intracranial bypass surgery in carotid artery occlusions: who benefits? *Neurol Psychiat Brain Res*, 1994; 2: 126–131.
19. Hoefner EG, Case I, Jain R, Gujar SK, Shah GV, Deveikis JP et al. Cerebral perfusion CT: Technique and clinical applications. *Radiology* 2004; 231(3): 632–644.
20. Vajkoczy P, Horn P, Schmiedek P. Standard STA-MCA bypass surgery in hemodynamic cerebral ischemia: indication and technique. *Oper Tech Neurosurg* 1999; 3(2): 106–115.
21. Arbellé P, Bouin-Pineau MH, Hault S. Accuracy of the main Doppler methods for evaluating the degree of carotid stenoses (continuous wave, pulsed wave, and color Doppler). *Ultrasound Med Biol* 1999; 25(1): 65–73.
22. Stendel R, Pietilä T, Al Hassan AA, Schilling A, Brock M. Intraoperative microvascular Doppler ultrasonography in cerebral aneurysm surgery. *J Neurol Neurosurg Psychiatry* 2000; 68(1): 29–35.
23. Drost CJ. Vessel diameter-independent volume flow measurements using ultrasound. *Proc San Diego Biomed Symp* 1978; 17: 299–302.
24. Lundell A, Bergqvist D, Mattsson E, Nilsson B. Volume blood flow measurements with transit time flowmeter: An in vivo and in vitro variability and validation study. *Clin Physiol* 1993; 13(5): 547–557.
25. Charbel FT, Hoffman WE, Misra M, Ostergren L. Ultrasonic perivascular flow probe: Technique and application in neurosurgery. *Neurol Res* 1998; 20(5): 439–442.
26. Amin-Hanjani S, Du X, Milnarevich N, Meglio G, Zhao M, Charbel F. The cut flow index: an intraoperative predictor of the success of extracranial-intracranial bypass for occlusive cerebrovascular disease. *Neurosurgery* 2005; 56 (Suppl 1): 75–85.
27. Tovaryš F. Zkušenosti s extra-intrakraniální arteriální anastomózou. *Cesk Slov Neurol N* 1983; 46/79(5): 311–315.
28. Gajdošová D, Papierníková E, Palkovič Š. Elektroencefalografická a renologická kontrola mikroanastomózy. *Cesk Slov Neurol N* 1983; 46/79(2): 120–124.
29. Krahulík D, Vaverka M, Herzig R, Hluštík P, Houdek M. Extra-intrakraniální arteriální mikroanastomóza. *Cesk Slov Neurol N* 2009; 72/105(2): 142–146.
30. Sameš M, Bartoš R, Vachata P, Zolal A, Cihlák F, Derner M et al. Hodnocení cerebrovaskulární rezervní kapacity po EC-IC bypasse pomocí TCD. *Cesk Slov Neurol N* 2009; 72/105(4): 359–363.
31. Horn P, Scharf J, Peňa-Tapia P, Vajkoczy P. Risk of intraoperative ischemia due to temporary vessel occlusion during standard extracranial-intracranial bypass surgery. *J Neurosurg* 2008; 108(3): 464–469.
32. Ackland DR. Tests of patency. In: Ackland DR (ed). *Practice Manual for Microvascular Surgery*. 2nd ed. St. Louis, Washington, D.C., Toronto: Mosby 1989: 73–76.
33. Benes V, Netuka D, Charvát F, Mohapl M. Recanalization of Long-lasting Middle Cerebral Artery Occlusion by a Combination of Surgical and Interventional Approaches: Technical Case Report. *Neurosurgery* 2005; 57 (Suppl 3): 401.
34. Barrow DL, Boyer KL, Joseph GJ. Intraoperative angiography in the management of neurovascular disorders. *Neurosurgery* 1992; 30(2): 153–159.
35. Meguro K, Tsukada A, Matsumura A, Matsuki T, Nakada Y, Nose T. Portable digital subtraction angiography in the operating room and intensive care unit. *Neurol Med Chir (Tokyo)* 1991; 31(12): 768–772.
36. Yanaka K, Fujita K, Noguchi S, Matsumaru Y, Asakawa H, Anno I, et al. Intraoperative Angiographic Assessment of Graft Patency During Extracranial-Intracranial Bypass Procedures. *Neurol Med Chir (Tokyo)* 2003; 43(10): 509–513.
37. Woitzik J, Horn P, Vajkoczy P, Schmiedek P. Intraoperative control of extracranial-intracranial bypass patency by near-infrared indocyanine green videoangiography. *J Neurosurg* 2005; 102(4): 692–698.
38. Eden A. Doppler techniques and neurosurgery. *Neurosurgical Rev* 1984; 7(2–3): 193–197.
39. Gosling RG, King DH. Arterial assessment by Doppler-shift ultrasound. *Proc R Soc Med* 1974; 67(1): 447–449.
40. Aleksic M, Heckenkamp J, Gawenda M, Brunkwall J. Pulsatility index determination by flowmeter measurement: a new indicator for vascular resistance? *Eur Surg Res* 2004; 36(6): 345–349.

4. Mikrochirurgie v léčbě akutní ICMP způsobené ELVO

Nárůst počtu léčených pacientů s akutní iCMP v KCC České Budějovice (viz. Kap 2.1. a 2.2.) a kultivace časových intervalů používaných k hodnocení kvality léčby iCMP (**Obrázek 1**) přivedla náš tým roku 2016 ke konfrontaci s několika pacienty, kteří byli v časovém okně pro revaskularizaci mozku, ale selhala u nich mechanická trombektomie (viz kap. 2.3.).

Vzhledem k našim zkušenostem s mikrochirurgií mozkových cév jsme v institutu krajní nouze začali uvažovat o urgentní mikrochirurgické revaskularizaci mozku. V té době jsme v tehdy recentní literatuře nebyli schopni nalézt žádné relevantní informace o mikrochirurgii akutní iCMP v moderním iktovém centru. Proto jsme pod metodickým vedením doc. PhDr. Miloslava Klugara Ph.D. vytvořili systemické review hodnotící toto téma (kapitola 4.1.). Vytvořili jsme institucionální protokol pro léčbu akutní iCMP schválený lokální etickou komisí (kapitola 4.2.). Podle tohoto protokolu jsme systematicky léčili indikované pacienty.

Obrázek 1. KCC České Budějovice, vývoj časových intervalů v léčbě akutní iCMP



Legenda: OTT (onset-to-treatment time, interval mezi začátkem iCMP a zahájením léčby), DNT (door-to-needle time, interval mezi vstupem do zdravotnického zařízení a podáním systémové trombolýzy do žíly) a DGT (door-to-groin time, interval mezi vstupem do zdravotnického zařízení a za vpichem do třísla na angiografické lince. Časové údaje jsou v minutách.

4.1. Analýza současné literatury a ukázková kasesistika

Intravenózní trombolýza (IVT) a mechanická trombektomie (MT) jsou standardem v léčbě akutní ischemické cévní mozkové příhody (iCMP) způsobené uzávěrem velké cévy (ELVO, Emergency Large Vessel Occlusion).⁶² Recentní studie rozšiřují terapeutické okno pro MT u vybraných pacientů se zachovanými perfúzními parametry až na 16, respektive 24 hodin od vzniku příznaků.^{63,64} Úspěšná rekanalizace po MT, hodnocena jako modified treatment in cerebral ischemia (mTICI)⁶⁵ 2b-3, byla v endovaskulárních studiích dosažena v 59-88 % případů.⁶⁶⁻⁷⁰ Přibližně v 10 % případů se však nedaří dosáhnout rekanalizace vůbec.⁶ Přetrvávající uzávěr po selhání MT je spojen se špatným klinickým výsledkem a je třeba pokusit se o další postup k otevření cévy.⁷¹ Mikrochirurgická intervence může nabídnout další způsob rekanalizace ELVO v přední cirkulaci pomocí dvou hlavních přístupů – mikrochirurgické embolektomie (ME), extra-intrakraniálního (EC-IC) bypassu či jejich kombinací.

Tato systemická analýza dostupné literatury má za úkol ozřejmit bezpečnost a účinnost emergentní (do 24 hod od počátku příznaků) ME a EC – IC v akutní revaskularizaci mozku po IVT a ověřit postavení mikrochirurgie jako možnosti 3. volby po selhání IVT a MT v akutní léčbě iCMP. Pod metodickým vedením doc. Ph.Dr. Miloslava Klugara Ph.D. ji provedl habilitant a MUDr. Marek Grubhoffer

Metodika

Systemická analýza byla registrována v prospektivním registru pro systemická review PROSPERO pod číslem: CRD42017078511. K analýze byla použita doporučení CARE (Case report guidelines)⁷²; PRISMA (Preferred Reporting Items for Systematic Reviews and Meta-Analysis,⁷³ a „Joanna Briggs Institute Reviewer's Manual“.⁷⁴

Studie zahrnuté do review

Do analýzy byly zahrnuty všechny práce hodnotící akutní iCMP dospělých s ELVO a IVT léčbou (standardní dávka rt-PA podaná intravenosně v Evropě 0,9 mg/kg, v Asii 0,6mg/kg; tato dávka je podána během 4,5hodinového léčebného okna od počátku příznaků) s následným selháním (eventuálně nedostupností) MT.

Typy intervencí

Do analýzy byly zahrnuty všechny studie, kde mikrochirurgická embolektomie, EC – IC bypass nebo jejich kombinace byly provedeny do 24 hod od počátku příznaků. Časový odstup byl podrobněji hodnocen ve skupinách do 8 hod od počátku příznaků, do 16 a do 24 hod.

Typy výsledků

Do analýzy byly zahrnuty všechny studie, kde byla použita standardizovaná hodnotící kritéria:

- mRS (modifikovaná škála Rankina) za 90 dnů a po roce od iCMP.
- NIHSS (National Institutes of Health Stroke Scale) za 24 hod, 5 a 7 dnů od iCMP, nebo při dimisi, byla-li dříve.
- mTICI (modified treatment in cerebral ischemia podle CTA)

Jako sekundární výstup byl hodnocen:

- Výskyt symptomatického intracerebrálního krvácení včetně subarachnoideálních hematomů ve spojení s klinickými symptomy, definované jako parenchymatosní hematom druhého typu a klinické zhoršení v NIHSS 4 a hůře.
- Mortalita 90 den od iCMP a po roce.
- Chirurgické komplikace.

Typy studií

Záměrem byla analýza všech dostupných studií s experimentálním i observačním designem. Byly nalezeny pouze kasuistiky.

Strategie vyhledávání

Byla použita třístupňová vyhledávací strategie s cílem nalézt publikované i nepublikované studie. V případě, že studie publikovaná v jakémkoliv cizím jazyce měla název nebo abstrakt v angličtině, byla také přijata do review. I studie bez časového rámce byla přijaty do review.

Prohledávané databáze

MedLine@Ovid MEDLINE®, Bibliographia medica Českoslovacca, EMBASE, Cinahl, Scopus a Web of Science. Vyhledávání nepublikovaných studií zahrnovalo: Open Grey, MedNar, Hospital Premium Collection (ProQuest).

Vyhledané studie

Dva hodnotitelé (Jiří Fiedler, Marek Grubhoffer) nezávisle prošli všechny vyhledané výstupy z databází pro možné zahrnutí do studie ve dvou fázích. V první fázi hodnotili názvy článků a abstrakta. Ve druhé fázi byly analyzovány všechny relevantní „fulltexty“.

Riziko „bias“ u individuálních studií

Práce určené k vyřazení z review byly zhodnoceny nezávisle hodnotiteli JF a MG. Případný rozpor byl rozhodnut třetím hodnotitelem (Miloslav Klugar) s použitím standardizovaného nástroje pro kritické hodnocení od Joanna Briggs Institute.⁷⁴ JF nehodnotil články, které publikoval.

Sběr dat

Data byla extrahována nezávisle dvěma hodnotiteli (JF a MG) z článků prošlých sítím review pomocí standardizovaného extrakčního systému CARE (Case Report Guideline Checklist).⁷²

Chybějící data

V případě chybějících dat byli autoři hodnocených studií kontaktováni elektronickou cestou. Pouze autoři 3 článků odpověděli a dodali adekvátní informace.

„Data synthesis“

Finálně z vybraných článků zahrnutých studií byla provedena interpretace s kritickou syntésou (The narrative synthesis). K popisu byla použita deskriptivní statistika.

Výsledky systemického review

Třístupňové vyhledávání bylo aktualizováno v dubnu 2020. Bylo nalezeno 3267 potenciálních článků: 24 v Medline, 40 v Embase, 4 v CINAHL, 48 ve Scopus, 59 ve Web of Science, 1 v Bibliographica medica Českoslovacca, 22 v ProQuest, 0 v COS Conference Papers Index, 0 v Open Grey, 60 v Mednar.

Bylo identifikováno a odstraněno 1628 duplikací pomocí citačního manažerského softwaru (EndNote X9). Primární a sekundární hodnotitelé nezávisle podle vstupních kritérií analyzovali název a abstrakt u 1639 potenciálně relevantních článků. U devadesáti tří potenciálně relevantních článků byly získány jejich „fulltexty“. Studium reference těchto článků bylo získáno dalších 11 potenciálně relevantních článků. Během druhé fáze studia článků podle

“fulltextů” bylo vyřazeno dalších 92 nerelevantních publikací. Výsledných dvanáct článků bylo zahrnuto do tohoto systemického review. (**Tabulka 1**)

Metodologická kvalita

Metodologická kvalita byla stanovena pomocí “JBI Critical Appraisal Checklist for Case Reports”.⁷⁴ Dva hodnotitelé (JF a MG) nezávisle popsali každou studii, nesouhlas byl vyřešen třetím hodnotitelem (MK). (**Tabulka 1**)

Narrativní syntéza dat

Bylo vybráno 12 relevantních studií o celkovém počtu 13 pacientů ve věkovém rozmezí 33-78 let, z toho 10 mužů.^{75-85,článek autora 5.} Dominují kazuistiky z asijské oblasti, pouze v jednom případě byla z evropského pracoviště, našeho pracoviště.^{článek autora 5.} V pěti případech byla provedena ME,^{75,76,79,80,článek autora 5.} v šesti EC – IC bypass typu superficial temporal artery–middle cerebral artery (STA-MCA) bypass.^{77,78,82-84} Ve dvou případech byla ME doplněna o STA-MCA bypass k posílení průtoku.^{81,85} Podaná dávka IVT nebyla uvedena pouze ve dvou případech.^{77,85} V devíti případech byla použita dávka 0,6mg/kg^{75,78-84}, v jednom 0,9mg/kg.^{článek autora 5.} V jednom případě byla uvedena celková podaná dávka.⁷⁶ Pokus o endovaskulární léčbu byl dokumentován v osmi případech. Ve dvou případech MT^{79,84}, v jednom intraarteriální trombolýza (IAT)⁸⁴, ve třech případech kombinace MT a IAT.^{75,76,85} Ve dvou případech selhala endovaskulární léčba z důvodu kompletní okluze karotidy v krčním úseku.^{81,83} U pěti pacientů nebyla endovaskulární léčba provedena, pouze čtyři autoři uvedli důvod.^{77,78,80,článek autora 5.} MRI „perfusion–diffusion mismatch“ byl dominantní zobrazovací metodou k verifikaci penumbry (46,2 %).

Ve skupině ME byl preferován přístup z pterionální kraniotomie ve čtyřech případech^{76,80,85,článek autora 5.}, minimally invasive and rapid surgical embolectomy (MIRSE) ve dvou případech^{75,79}, v jednom případě nebyl přístup uveden⁸¹. Kompletní rekanalizace mTICI 3 bylo dosaženo ve skupině ME ve všech případech. Onset to flow time se ve skupině ME pohyboval v rozmezí 312 až 660 minut, ve skupině bypassů 740 až 990 minut. U čtyřech pacientů nebyl tento čas uveden.^{77,81,84} Krvácivé komplikace po IVT, ani chirurgické komplikace nebyly dokumentovány.

Vstupní NIHSS se pohybovalo mezi 6-28 body, předoperačně 9-30 bodů, pooperačně 0-17 bodů. U třech pacientů bylo pooperační zlepšení dokumentováno slovním popisem klinického stavu.^{78,80,82} Přejídné pooperační zhoršení neurodeficitu bylo zaznamenáno pouze v jednom případě.⁸¹ Functional independence (mRS 0-2) byla dosažena u devíti pacientů (69,2 %) při

hodnocení v rozmezí časového úseku 2-12 měsíců po operaci.^{75-77,79-81,83,84,článek autora 5.} Těžký neurodeficit mRS 4-5 přetrval u dvou pacientů (15,4 %).^{82,84} V jednom případě zcela chybí dlouhodobější outcome pacienta.⁸⁵

Tabulka 1. Stanovení metodologické kvality hodnocených prací během systemického review.

Pořadí citace v reference, 1.autor, rok	Q1	Q2	Q3	Q4	Q5	Q6	Q7	Q8	Overall
75. Park et al. 2009	U	N	Y	Y	Y	Y	Y	Y	6
76. Kim et al. 2011	U	N	Y	Y	Y	Y	U	Y	5
77. Hwang et al. 2011	U	N	Y	U	U	Y	Y	Y	4
78. Tabuchi et al. 2013	U	Y	U	Y	Y	U	Y	Y	5
79. Park et al. 2014	U	N	Y	Y	U	Y	Y	Y	5
80. Katsuno et al. 2014	U	N	Y	Y	Y	U	Y	Y	5
81. Sygiyama et al. 2015	U	N	Y	Y	Y	Y	Y	Y	6
82. Takeuchi et al. 2015	N	N	Y	Y	Y	U	Y	Y	5
83. Choi et al. 2016	U	N	Y	Y	Y	Y	Y	Y	6
84. Kanematsu et al. 2018 (pacient 1-2)	U	Y	Y	Y	Y	U	Y	Y	6
85. Jeon et al. 2019	U	N	Y	Y	U	N	Y	Y	4
Článek autora 5: Fiedler et al. 2019	U	N	Y	Y	Y	Y	Y	Y	6
Legenda – U: unclear, Y: yes, ano, N:ne. Q1 – Q8 standardizované otázky JBI¹⁴									

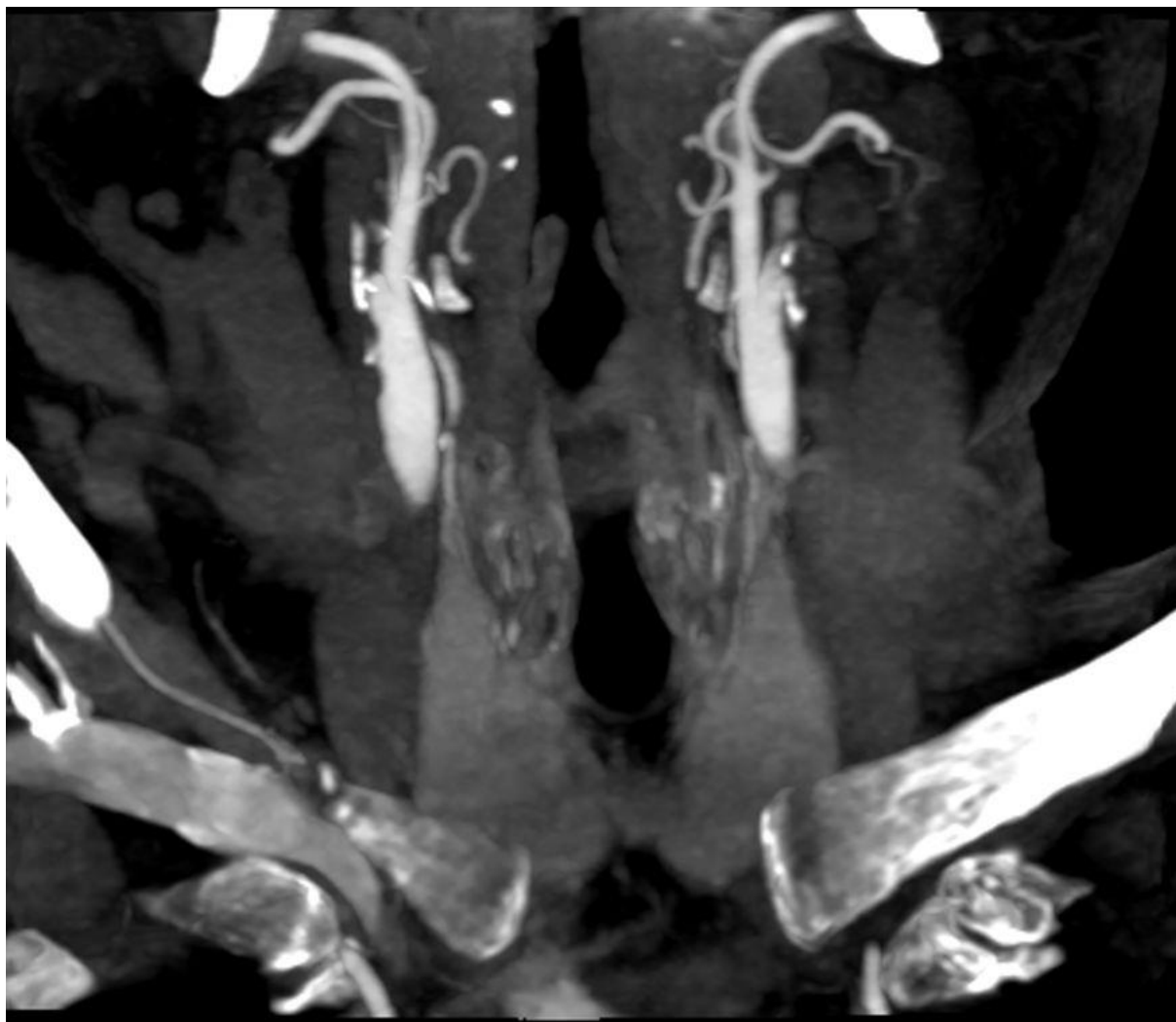
Dokumentující kasuistika

75letý pacient byl přijat do komplexního cerebrovaskulárního centra 116 minut po náhlém vzniku levostranné hemiparézy s poruchou řeči. Pacient se léčil s hypertenzí, diabetem, revmatoidní artritidou, chronickou žilní insuficiencí s rozsáhlými kožními defekty obou bérců, nekouřil. V minulosti též prodělal infarkt myokardu a plicní embolii jako komplikaci flebotrombózy. V rámci chronické medikace užíval warfarin, perorální antidiabetika, antihypertenziva a statiny. Premorbidně bylo mRS 0. Při příjmu byla přítomna těžká paréza levé horní končetiny, středně těžká paréza levé dolní končetiny, setřelá řeč a parciální neglect syndrom vlevo. NIHSS bylo 14. Nativní CT mozku (Toshiba, Tokio, Japan) prokázalo „dense artery sign“ pravé arteria cerebri media (RMCA), ASPECT score bylo 10. V arteriální fázi CTA byla přítomna intrakraniálně okluze RMCA v úseku M1-2 v délce 13 mm s proximálně naléhajícím volným trombem, extrakraniálně kink truncus brachiocephalicus a odstupu pravé arteria carotis communis (RCCA), okluze pravé arteria carotis interna (RICA) v bifurkaci a stenóza levé arteria carotis interna (LICA) 90 %. (**Obrázek 2, 3**). Na perfuzním CT byl v teritoriu RMCA zvýšený relative cerebral blood volume (rCBV) o 0,7-1,5 ml/100 g, prodloužený mean transit time (MTT) o 1,6-2,8 s a time to peak (TTP) o 15-18 s. Průkaz tandemové okluze v CTAG obraze byl indikací ke kombinované léčbě IVT a MT. Vstupní hodnota INR byla 1,5. Door to needle time (DNT) byl 49 minut. Po zahájení IVT v dávce 0,9 mg/kg byl pacient transportován na angiografický sál. Door to groin time (DGT) byl 94 minut. Po dvou pokusech aspirace se nepodařilo zprůchodnit uzávěr RICA. Cestou přední komunikanty se plnila po trombolýze rekanalizovaná RMCA M1 a jedna větev M2. Endovaskulární zprůchodnění uzavřené druhé větve M2 nebylo cestou LICA možné. Zárok byl po 40 minutách ukončen s deklarácí selhání. Klinický nález zůstal nezměněn, NIHSS 14. Na základě shody členů iktového týmu byla indikována emergentní neurochirurgická rekanalizace, jako záložní plán bylo uvažováno o EC-IC bypassu na povodí zavřené tepny. Tento postup je schválen lokální etickou komisí a součástí institucionálního protokolu. Pacient dal k zákroku v krajní nouzi informovaný souhlas.

Před operací bylo aplikováno intravenózně 3000 IU prothrombinu. Kožní řez byl 321 minut po vzniku iktu. Nejprve byla vypreparována frontální větev pravé STA. Cut flow byl 69ml/min.⁸⁶ článek autora⁴. Následně z laterální supraorbitální kraniotomie byla cíleně rozpreparována sylvijská štěrbina.⁸⁷ Byl nalezen horní trunk M2 – RMCA uzavřený černým trombem, za odstupem první kortikální větve byla patrna i kalcifikovaná stenóza. Po naložení dočasného klipu proximálně před stenózu byla provedena podélná incize kmene M2 a odstraněn černý trombus. Z distálních částí trunku byl poté vytažen pomocí Fogartyho katetru F2 (Edwards Lifesciences, Irvine, Ca,

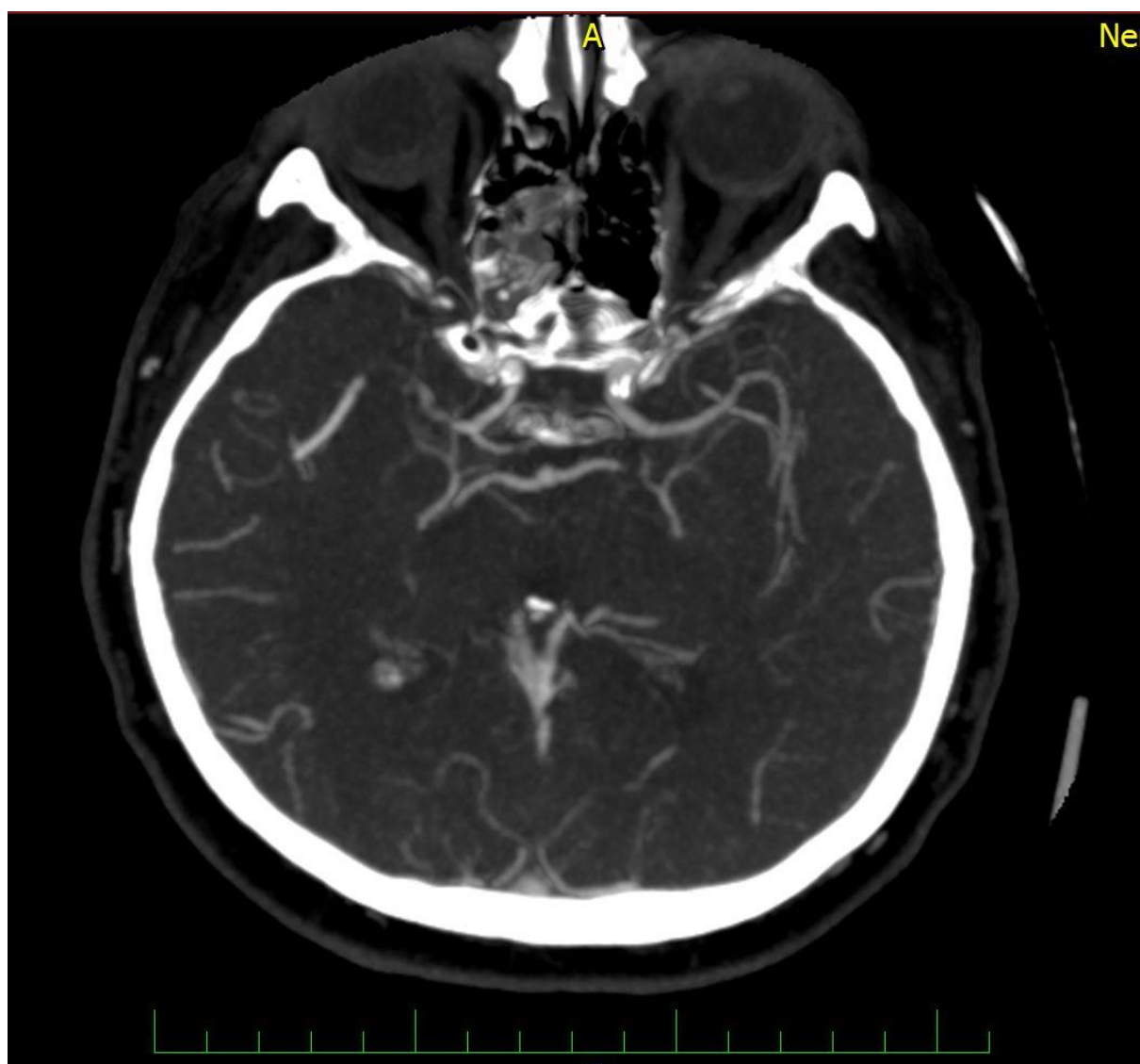
USA) další trombus. Kalcifikovaný plát se však podařilo odstranit jen částečně i přes prodloužení arteriotomie. Zpětný průtok cévou byl slabý, pomocí flowmetru neměřitelný. Z těchto důvodů byl na arteriotomii v kmene M2 našit „end-to-side“ bypass konvenční technikou s využitím frontální větve STA. Bypass flow byl 33 ml/min, cut flow index 0,48.⁸⁶ Průtok byl dosažen za 136 minut od kožního řezu. Onset-flow time byl 456 min. Během operace nebyl problém s hemostázou. Pooperační CT a CTAG vyloučilo krvácivou komplikaci a prokázalo průchodnost všech větví RMCA včetně patentního EC-IC bypassu, bez známek hypoperfúze. **(obrázek 4)**. NIHSS po 24 hodinách bylo 10. Po vyloučení hyperkoagulačních stavů a kardioembolizační příčiny byla etiologie iktu uzavřena jako intrakraniální ateroskleróza (ICAS). Od prvního pooperačního dne byl nasazen nízkomolekulární heparin v profylaktické dávce. Třetí den došlo k rozvoji respirační insuficience s nutností reintubace, sedace, umělé plicní ventilace a cílené antibiotické terapie při katetrové stafylokové sepsi. Sedmý den byl pacient extubován a přeložen na standardní oddělení, kde byla zahájena intenzivní neurorehabilitace, NIHSS 2. 10. den po operaci byla zahájena antikoagulace warfarinem. Při kontrole po třech měsících byl pacient bez neurodeficitu, NIHSS 0, mRS 0. Na MR 1,5 T (Philips Healthcare, Best, Nizozemsko) ve FLAIR sekvenci byly detekovány drobné ischemické změny v bazálních gangliích vpravo. Průtok bypassem **(obrázek 5)** byl změřen pomocí kvantitativní MR angiografie s využitím softwaru Non-invasive Optimal Vessel Analysis (NOVA, VasSol Inc, River Forest, IL, USA) a činil 83ml/min.⁸⁸ 160. den po iktu byla řešena asymptomatická stenóza LICA implantací stentu. 1 rok po iktu byl pacient nadále bez neurodeficitu, mRS 0. Pacient zemřel 50 měsíců po iktu na následky pneumonie při Covid-19.

Obrázek 2. Dokumentující kasuistika, CTA koronární MIP skeny krku předoperačně.



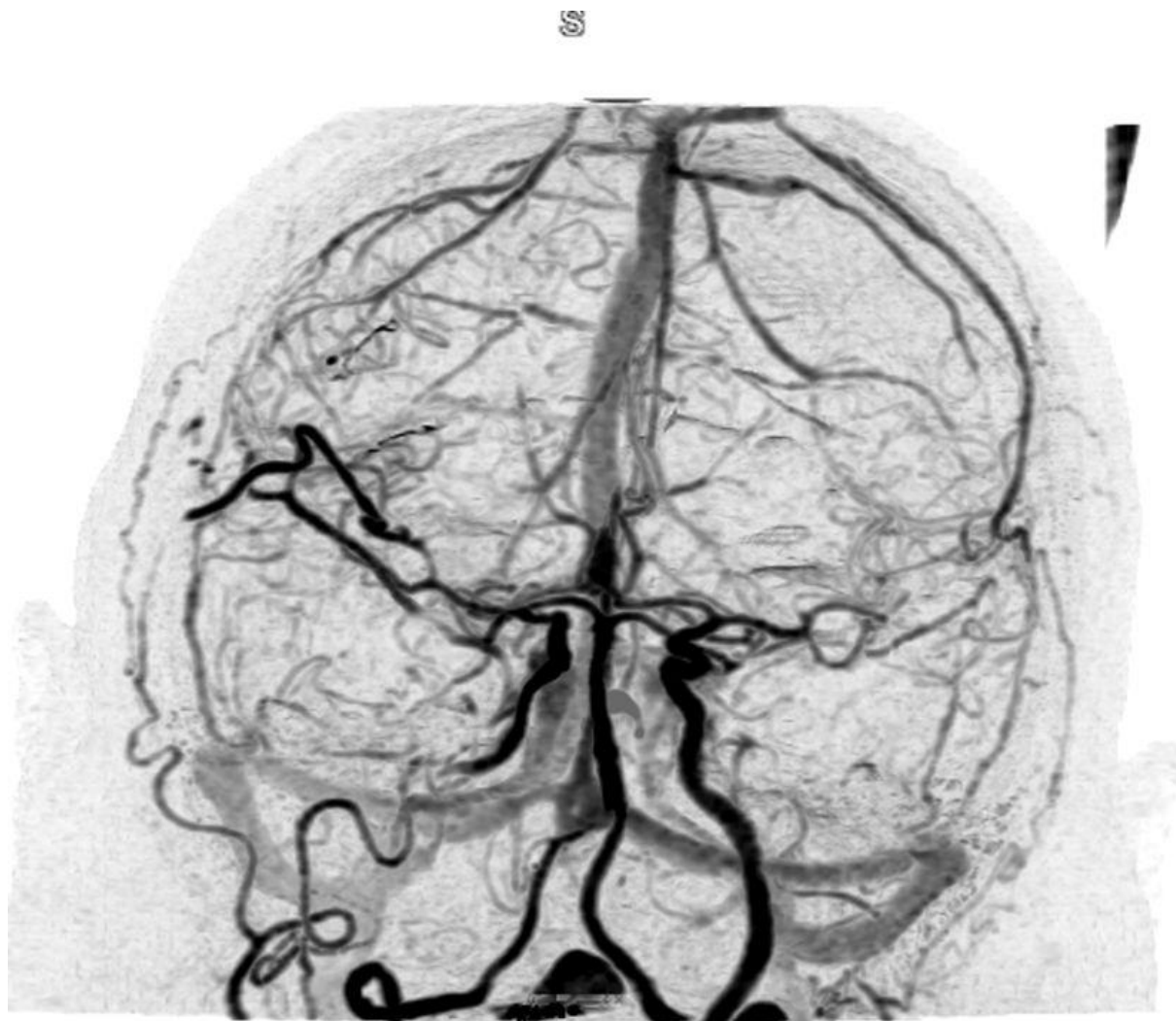Legenda obrázku 2: Na levé straně obrázku je patrný uzávěr pravé vnitřní karotidy v bifurkaci s plněním pouze větví pravé vnější karotidy.

Obrázek 3. Dokumentující kasuistika. CTA axiální MIP skeny mozku předoperačně



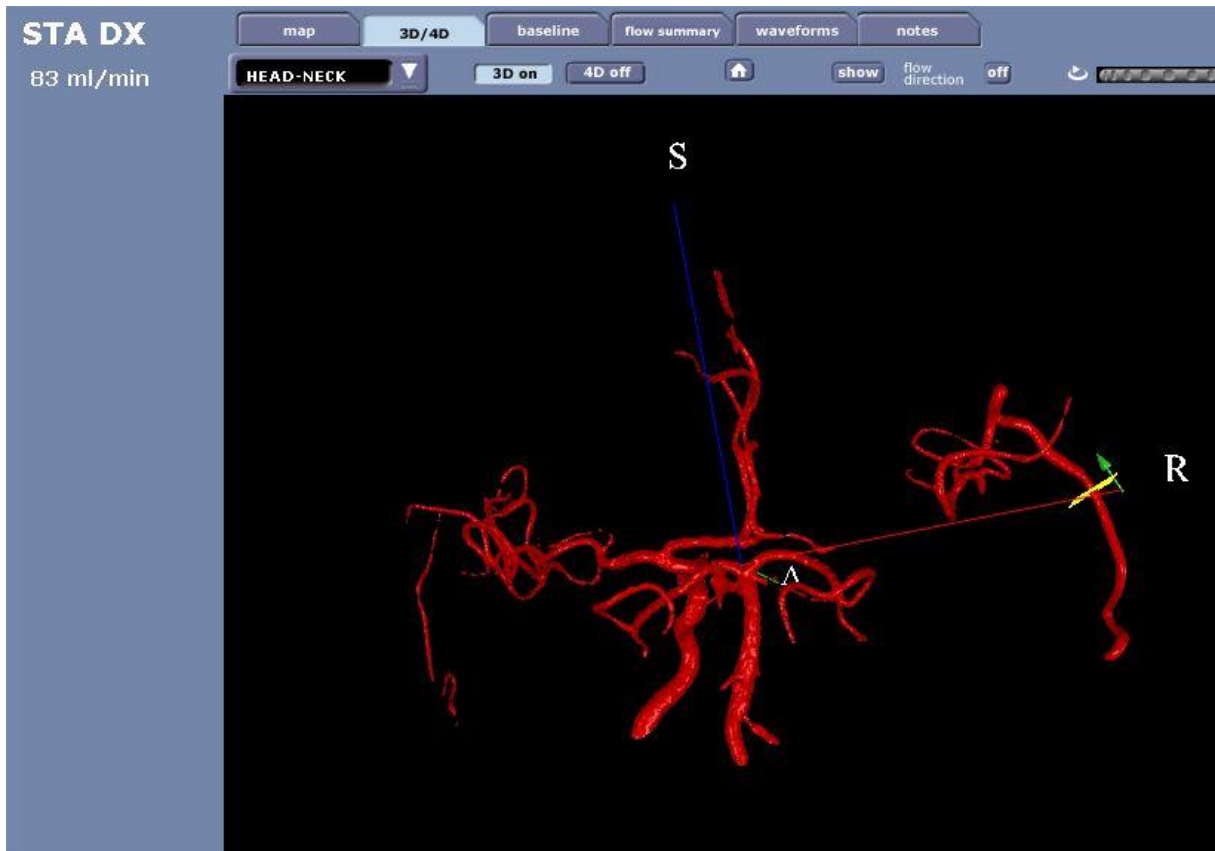
Legenda obrázku 3. – Na levé straně obrázku je patrný uzávěr M1 vpravo s retrográdním plněním M2.

Obrázek 4. Dokumentující kasuistika. Pooperační 3D CTA skeny mozku první pooperační den.



Legenda obrázku 4. Na levé straně obrázku je patrné plnění bypassu z větve a. temporalis superficialis do M2, stejně jako je vidět rekanalizovaný segment M1.

Obrázek 5. Dokumentující kasuistika. Průtok EC – IC bypassem na qMRA NOVA. Kontrola rok po operaci.



Legenda obrázku 5. Na 3D modelu je vidět v pravé části obrázku a. temporalis superficialis, tepna je označena v 3D modelu jako STA. Tato tepna je donorem bypass, průtok touto tepnou je tedy i průtokem bypassem do MCA. Na této tepně se nachází ROI vyznačená žlutým čtvercem. V této oblasti byl stanoven průtok bypassem, který činí 83 ml/min. Oblast distálních větví RMCA není zobrazena kvůli nastavenému rozsahu segmentace 3D modelu.

Diskuze výsledků review

MT zlepšuje funkční výsledek a snižuje tříměsíční mortalitu u pacientů s ELVO v porovnání se samotnou medikamentózní léčbou.⁸⁹ Recentní studie DEFUSE 3 a DAWN současně prokázaly, že pacienti s přítomným „penumbra-core“ a „clinical-core mismatch“ profitují z reperfuze léčby i po 16, respektive 24 hodinách od vzniku iktu.^{63,64,90}

I přes pokrok ve vývoji nových endovaskulárních systémů nemusí být rekanalizace úspěšná. **Leischner et al.** provedli analýzu u těchto pacientů a stanovili tři situace selhání MT⁶. *Zaprvé se nelze dostat k uzavřené tepně z důvodu neúspěšné punkce femorální arterie v třísele, stenózy či elongace extrakraniálních tepen. Zadruhé uzavěr tepny je dosažen, ale nelze přes okluzi projít instrumentáři. Zatřetí se daří průchod uzavěrem, ale není úspěšné samotné vybavení embolu.*⁶ Selhání MT může souviset s velikostí a etiologií embolu, intrakraniální aterosklerózou či poškozením endotelu během neurointervence.⁷¹ Zejména kalcifikované emboly jsou spojeny s horší prognózou.^{91,92} Zásadním faktorem je i dostupnost endovaskulární léčby. Některá pracoviště nedisponují 24/7 neurointervenční terapií.^{80,93}

Mikrochirurgická revaskularizace – ME, či EC-IC bypass poskytuje alternativní možnost reperfuze. Od svých počátků v 70. letech však prochází v terapii AIS kolísavým vývojem, viz kapitola 2.5.3.⁹⁴ Řada menších studií naopak prokázala přínos časného EC-IC bypassu v prevenci progresu neurologického deficitu u AIS.^{49-56,95}

Arteria temporalis superficialis (ATS) jako donor bypassu posiluje prokrvení v povodí distálně za uzavěrem MCA. Výhodou mikrochirurgické embolektomie (ME) je přímé odstranění okluze a potenciálně i obnovení průtoku perforátory odstupujících v místě okluze. Recentní japonské studie, kde ME figurovala jako první, či druhá metoda léčby, vykazovaly vysokou úspěšnost kompletní rekanalizace u pacientů s ELVO v 91-100 %. Funkční nezávislosti (mRS 0-2) bylo dosaženo u 28,6-30 % pacientů, v 0-14,3 % došlo k úmrtí.^{55,56} ME se uplatnila i v řadě případů extrakcí cizích těles například při embolizaci broků po střelném poranění krku, při komplikacích endovaskulární léčby jako migrující coil, balon, zaseknutý stent, či únik lepidla.⁹⁶⁻¹⁰⁴ V této skupině je třeba zmínit práci českých autorů Hanince a spol z ro. 1996.⁹⁷

Operatér musí být připravený na obě varianty výkonu. Kombinace těchto mikrochirurgických metod byly v rámci review též zaznamenány.

Operace mozku do 24 hodin po podání IVT je kontroverzním tématem. V tomto systemickém review nebyly nalezeny u žádného z pacientů hemoragické komplikace v perioperačním období.

Limitace systemického review

Toto review má několik omezení. Relativně malé množství pacientů, většinou se jedná pouze o kasuistiky, či malé kohorty. Dále jsme se setkali s neuniformním hodnocením časů v terapii AIS a v některých případech i s krátkým sledováním včetně nedostatečného hodnocení funkčního výsledku. U budoucích prací na toto téma doporučujeme standardizované hodnocení funkčního výsledku pomocí NIHSS a mRS v časovém úseku minimálně 1 roku a důsledné hodnocení časů v terapii akutní iCMP dle platných doporučení.⁶²

Závěr systemického review

Jako léčba třetího sledu, po selhání IVT a MT, se emergentní ME, EC-IC bypass, či jejich kombinace jeví jako bezpečné a potenciálně efektivní metody léčby u pacientů s ELVO supratentoriální mozkové cirkulace. Nejsou k dispozici žádná data, která by srovnala otevřenou operativu a přirozený průběh pacienta se selháním IVT a MT.

4.2. Protokol léčby akutní iCMP v Nemocnici České Budějovice pomocí IVT, MT a mikrochirurgie

Tabulka 2. Institucionální protokol léčby akutní okluze MCA – podmínky indikace k IVT, MT a EMIAS. KCC České Budějovice, evoluce 5/2021.

	IVT	IVT	MT	MT	EMIAS	EMIAS
interval od iCMP	0-4,5 hod	4,5-9 hod	0-6 hod	6-24 hod	0-6 hod	6-24 hod
věk [roky]	≥ 16	≥ 16	≥ 18	≥ 18	≥ 18	≥ 18
mRS premorbidně	≤4	≤4	≤3	≤2	≤3	≤2
TK vstupní	do 185/100	do 185/100	XXX	XXX	XXX	XXX
NIHSS vstupní	4-25 (>25 individ.)	4-25 (>25 individ.)	≥ 2	≥ 6	≥ 2	≥ 6
INR	≤ 1,7	≤ 1,7	XXX	XXX	XXX	XXX
Direktní antikoagulancia	Praxbind nebo odstup 48 h od posl. dávky	Praxbind nebo odstup 48 h od posl. dávky	XXX	XXX	Praxbind nebo odstup 48 h od posl. dávky	Praxbind nebo odstup 48 h od posl. dávky
Glykémie	≥ 2,78 mmol/l	≥ 2,78 mmol/l	XXX	XXX	XXX	XXX
Počet destiček	≥ 100000					
CT mozku nativně	Ischemie do 1/3 MCA povodí	Ischemie do 1/3 MCA povodí	Ischemie do 1/3 MCA povodí	Ischemie do 1/3 MCA povodí	Individuálně	Individuálně
ASPECTS	XXX	XXX	≥ 6	≥ 6	≥ 6	≥ 6
Perfusní CT (pCT)	XXX	ANO	ANO	ANO	ANO	ANO
pCT Objem jádra	XXX	< 70ml	< 70ml	< 70ml	< 70ml	Individuálně
pCT Objem penumbry	XXX	XXX	≥ 15	≥ 15	≥ 15	Individuálně
pCT Hypoperfuzé /Jádru	XXX	≥ 1,2	≥ 1,8	≥ 1,8	≥ 1,8	≥ 1,8
MR ischemie DWI /Flair	Jen u WUS	XXX	DWI≤25 ml	XXX	Individuálně	Individuálně

Legenda k tabulce 2: IVT systémová trombolýza, MT endovaskulární revaskularizace mozku, EMIAS – mikrochirurgická revaskularizace mozku, mRS modifikovaná Rankinova škála, INR stav koagulace, XXX – není kontraindikací, h hod, 1/3 MCA – 1/3 povodí střední mozkové tepny. WUS wake up stroke – pacient s iCMP nalezený ráno bez jasného údaje o počátku iCMP, TK

4.3. Přínos autora znalostem v této oblasti

Článek 5. **Fiedler J, Ostry S, Bombic M, Sterba L, Kostal P.** Urgent Middle Cerebral Artery Embolectomy of Calcified Embolus After Intravenous Thrombolysis: 2 – Dimensional Operative Video. Oper Neurosurg (Hagerstown) 2019 Aug 1;17 (2): 54-55.

doi: 10.1093/ons/opy404.

Podíl autora na článku 5.

Jsem hlavním i korespondenčním autorem, operátorem a tvůrcem operačního videa.

Shrnutí článku 5.

V tomto operačním videu, které je volně dostupné na tomto odkazu: [Urgent Middle Cerebral Artery Embolectomy of Calcified Embol... : Operative Neurosurgery \(Iww.com\)](#) kromě vlastní chirurgické techniky mikrochirurgické embolektomie podrobně popisujeme perioperační protokol hemokoagulačního vyšetření u pacientky s otevřenou operací mozkové cévy ihned po IVT.

Tuto kasuistiku, včetně operačního videa, jsme publikovali v oficiálním časopisu Kongresu amerických neurochirurgů (CNS). V dostupné anglické literatuře (viz systemické review, kap. 4. 1.) jsme nenašli žádnou práci, která by popisovala operaci CCE (Calcified Cerebral Embolus, kalcifikovaný mozkový embolus) ihned po IVT. CNS ve svém komentáři k tomuto operačnímu videu doporučil toto chirurgické video jako vhodný studijní materiál pro všechny cerebrovaskulární neurochirurgy.¹¹⁰

Kontext článku 5 a habilitační práce.

Materiál získaný z mozkové tepny během léčby emergentního uzávěru velké mozkové cévy (ELVO) pomocí endovaskulární mechanické trombektomie (MT) je různorodý. Současná data napovídají tomu, že složení embolu má vliv na MT – na počet pokusů nutných k rekanalizaci, na odpor při vytahování materiálu a na trombolytický potenciál při IVT. Jolugbo et al.¹⁰⁵ v tomto systemickém review zhodnotil téměř 700 kvalitních publikací do června 2020 hodnotících vliv složení trombu na úspěšnost IVT a MT. Rozdělil typy trombů získaných během MT podle dominantního obsahu fibrinu, destiček, červených krevních buněk, von Willebrandova faktoru a neurotrofilních extracelulárních hmot. Sraženiny bohaté fibrinem jsou spojeny s větší technickou náročností pro radiointervenční léčbu, sraženiny z erytrocytů (červený trombus) se radiointervenčně léčí nejlépe.¹⁰⁵ Tvrdostí nejvíce vzdálený červenému trombu je **kalcifikovaný mozkový embolus, CCE**. Je popsán u 2,7 % pacientů s akutní

iCMP.¹⁰⁶ Emboli, které nejsou kalcifikované mají densitu 50–70 Hounsfieldových jednotek, zatímco CCE má densitu 92–327 jednotek.¹⁰⁶ V případě hyperdensity hladkého tvaru v uzavřené MCA je nutno vyloučit tubulární kalcifikace v rámci intrakraniální aterosklerózy. Je-li densita nad 90 Hounsfieldových jednotek, jde o CCE.

Etiologicky CCE vzniká spontánně embolizací kalcifikovaných hmot z oblouku aorty, brachiocephalického trunku. Ve 14 % případů je CCE spojen mechanickou manipulací během předchozí intervenční procedury.¹⁰⁶

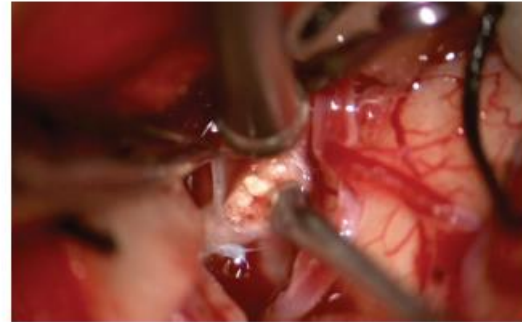
CCE je vzácný, je ale příčinou ischemických CMP, které mají horší dopad než jiné etiologie iktu.¹⁰⁷ CCE nereaguje na léčbu IVT dobře.¹⁰⁸ Endovaskulární léčba je spojena s nižším procentem rekanalizací než standardní červený embolus. V recentně publikované kohortě 40 pacientů s CCE bylo pomocí MT dosaženo 58 % rekanalizace.¹⁰⁹

Zkušenost našich intervenční radiologů v našem centru s CCE také není uspokojivá. Proto v souladu s protokolem pro léčbu ELVO jsme indikovali pacientku s CCE a opakovanými TIA ihned po dokapání IVT k otevřené mikrochirurgii, a operovali s příznivým výsledkem.

Urgent Middle Cerebral Artery Embolectomy of Calcified Embolus After Intravenous Thrombolysis: 2-Dimensional Operative Video

Jiri Fiedler, MD, PhD^{1,†}, Svatopluk Ostry, MD, PhD^{2,4},
Martin Bombic, MD³, Ludek Sterba, MD¹, Petr Kostal, MD⁴

¹Department of Neurosurgery, Hospital Ceske Budejovice, Czech Republic; ²Department of Neurosurgery, University Hospital Plzen, Charles University in Prague, Czech Republic; ³Department of Neurology, Hospital Ceske Budejovice, Czech Republic; ⁴Department of Neurosurgery and Neurooncology, First Faculty of Medicine, Charles University in Prague and Military University Hospital Prague, Czech Republic; [†]Department of Radiology, Hospital Ceske Budejovice, Czech Republic



Watch now at <https://academic.oup.com/ons/article-lookup/doi/10.1093/ons/opy404>

Correspondence: Jiri Fiedler, MD, PhD, Department of Neurosurgery, Nemocnice Ceske Budejovice, Nemcove 54, 370 01, Ceske Budejovice, Czech Republic.
E-mail: fiedler@nemcb.cz

This video shows an urgent microsurgical embolectomy of the inferior division of the left middle cerebral artery in a patient treated by intravenous thrombolysis (IVT). Patient was eligible for endovascular mechanical thrombectomy¹; however, the interventional radiologist was not comfortable performing the procedure given prior unsuccessful attempts to remove a calcified cerebral embolus.² A 75-yr-old female presented with an acute ischemic stroke with isolated aphasia (NIHSS 9). Using the drip-and-ship concept, IVT (0.9 mg/kg rt-PA) was administered in a regional hospital. Fifty-five minutes after a complete recovery following IVT, multiple transient ischemic attacks of aphasia were observed. While the patient was a candidate for mechanical thrombectomy based on CT perfusion imaging, given the unsuccessful reports in the literature and the interventional radiol-

ogist's experience, the decision was made to offer microsurgical embolectomy of the calcified cerebral embolus.³ Informed consent for the procedure was obtained directly from the patient. Calcified, crumbly embolus was removed from a 5 mm longitudinal arteriotomy. The arteriotomy was sutured with interrupted 10-0 suture. Initial flow after the embolectomy was 6.5 mL/min. Upon inspection, a distal kink was found in the M2 and after repositioning, flow improved to 35 mL/min.

Postoperative CT angiography documented complete recanalization. The clinical findings completely resolved (NIHSS 0) within 12 hr and remained unchanged at 3 mo and 1 yr.

Informed consent was obtained from the patient for use of media for educational and publication purposes.

KEY WORDS: Brain ischemia, Embolectomy, Microsurgery, Middle cerebral artery, Perfusion imaging, Stroke, Thrombectomy, Tissue plasminogen activator

Operative Neurosurgery 17:E54–E55, 2019

DOI:10.1093/ons/opy404

Received, June 15, 2018. Accepted, December 27, 2018. Published Online, February 4, 2019.

Disclosures

The authors have no personal, financial, or institutional interest in any of the drugs, materials, or devices described in this article.

REFERENCES

1. Volny O, Krajina A, Belaskova S, et al. Mechanical thrombectomy performs similarly in real world practice: A 2016 nationwide study from the Czech Republic. *J Neurol Neuro Surg*. 2018;10(8):741-745.

2. Walker BS, Shah LM, Osborn AG. Calcified Cerebral Emboli, A "Do Not Miss" Imaging Diagnosis: 22 New Cases and Review of the Literature. *Am J Neuroradiol.* 2014;35(8):1515-1519.
3. Drake B, Redekop G. Middle cerebral artery embolectomy after failed mechanical clot removal. *Can J Neurol Sci.* 2010;37(03):408-411.

COMMENTS

The authors present a unique case of surgical middle cerebral artery thrombectomy following initially successful tissue plasminogen activator administration and resolution of symptoms. While the case presented is rare, it is an excellent example of the benefits that can be realized when medical, surgical, and endovascular therapies are considered and appropriately applied in integrated stroke system of care. The viewer should be directed to the discussion of fibrinogen level evaluation to determine surgical bleeding risk. The authors summarize this well. The only critique that I can find is the establishment of proximal and distal control during the initial arteriotomy. It should be expected that any patient with those CTA findings and a fluctuating exam over 8 hours would have produce moderate retrograde flow. The possibility

of distal emboli during the plaque manipulation should also affect the decision to place at least 1 distal clip. This was a fun case to watch.

Babu G. Welch
Dallas, Texas

The authors should be commended on their excellent operative video. In the age of endovascular therapy, the new stentrievers and thromboaspiration devices should be given a trial prior to initiating open surgical treatment. Regardless, the authors apply perfusion data to select an appropriate that was not responding to tPA therapy. Other than attempting to elevate her blood pressure or endovascular therapy, the authors appropriately performed an open embolectomy of a calcified thrombus in the M2. The operative technique and video is educational and worth having as a third-tier option in stroke therapy.

Daniel Felbaum
Erol Veznedaroglu
Philadelphia, Pennsylvania

Článek 6 **FIEDLER, Jiri**, Martin ROUBEC, Marek GRUBHOFFER, Svatopluk OSTRY, Vaclav PROCHAZKA, Katerina LANGOVA a David SKOLOUDIK. Emergent microsurgical intervention for acute stroke after mechanical thrombectomy failure: A prospective study. *Journal of Neurointerventional Surgery* [online];2022;0:1-8. ISSN 1759-8478. Dostupné z: doi: 10.1136/neurintsurg-2022-018643.

IF = 8,572

Quartile by IF: SURGERY Q1; Quartile by AIS: SURGERY Q1 (data from 2021)

Podíl autora na článku 6

V této studii se spojilo Centrum vysoce specializované cerebrovaskulární péče České Budějovice a Ostrava. Jsme spolu s MUDr. Martinem Roubcem, který vede KCC Ostrava, prvními autory této práce ana partes aequales. Korespondujícím autorem je prof. MUDr. David Školoudík. V rámci studie jsem operoval všechny pacienty

Shrnutí článku 6

Jde o „investigator initiated“ bicentrickou prospektivní randomizovanou studii, která hodnotí výsledky mikrochirurgické léčby v případě selhání standardní terapie pomocí IVT a MT. Protokol studie byl zaregistrovaný v databázi klinických studií americké národní lékařské knihovny Clinical Trials pod ID: NCT05153642. Práce byla publikována v oficiální časopisu Americké, Australasijské a evropské společnosti pro neuroradiointervenční léčbu. ^{článek autora 6}

V letech 2016–2020 léčila výše uvedené dvě centra 2175 pacientů pomocí IVT a 1121 pacientů pomocí MT. V Českých Budějovicích IVT a MT selhala u 22 pacientů (4,5 %), v Ostravě selhala u 25 pacientů (4,3 %). Tito pacienti se selháním standardní léčby byly na základě místa a času randomizovány do 3 skupin:

1. Mikrochirurgická skupina v Českých Budějovicích
2. Kontrolní skupina 1 v Českých Budějovicích
3. Kontrolní skupina 2, která byla tvořena všemi pacienty se selhanou standardní léčbou v Ostravě.

Všechny tři skupiny byly homogenní z pohledu demografického, anamnestického a z pohledu komorbidit před akutní iCMP. Pacienti v obou konservativních skupinách dostali standardní léčbu pro pacienta se selháním IVT a MT. V chirurgické skupině byla provedena revaskularizace mozku pomocí EC – IC bypassu, mikrochirurgické embolektomie anebo jejich kombinací.

Chirurgicky léčená skupina pacientů zaznamenala signifikantně lepší klinický výsledek: 3 měsíce po operaci dosáhlo soběstačnosti (definované jako mRS skóre 0–2) 58,3 % pacientů ve srovnání s 10 % a 12 % soběstačných pacientů v konzervativních skupinách.

Kontext článku 6 a habilitační práce

V kapitolách 2.1–2.3. je komentován stav současné, moderní léčby akutní ischemické CMP pomocí systémové trombolýzy (IVT), endovaskulární mechanické trombektomie (MT). Je zde popsána skupina pacientů, kde selže standardní terapie.

Podle nám dostupných informací (které vznikly při tvorbě systemického review na toto téma) jde ve světové literatuře o první prospektivní systematické zhodnocení urgentní otevřené mikrochirurgie v moderní léčbě akutní iCMP v případě, kdy selže standardní léčba.

Výsledky je třeba hodnotit s vědomím limitací této studie, což je:

- Malý počet hodnocených pacientů. V chirurgické větvi byly hodnoceny 2 různé chirurgické výkony – EC-IC bypass, mikrochirurgická embolektomie a jejich kombinace. Operoval pouze jeden cerebrovaskulární neurochirurg se zkušeností s více než 200 operací EC – IC bypassu.
- Pouze jedna kontrolní skupina byla randomizovaná s chirurgickou skupinou. Druhá skupina sloužila jako kontrola výsledků našeho centra.
- Nebylo hodnoceno pooperační CT perfusní vyšetření, protože přítomnost chirurgického kovu a vzduchu v ráně je spojena s artefakty akutního pCT.
- Výsledky jsou bicentrické, chirurgické výsledky jsou pouze jednoho operátora.

Výhodou této práce je systematický prospektivní charakter, která dává pilotní podklady pro ev. budoucí randomizovanou studii na toto téma. Chirurgické výsledky byly hodnoceny na centru nezávislým neurologem.



Original research

Emergent microsurgical intervention for acute stroke after mechanical thrombectomy failure: a prospective study

Jiří Fiedler ,^{1,2} Martin Roubec ,^{3,4} Marek Grubhoffer,^{1,2} Svatopluk Ostrý ,^{5,6} Václav Procházka ,⁷ Kateřina Langová,⁸ David Školoudík ,^{4,7} for the EMIAS Study Group

► Additional supplemental material is published online only. To view, please visit the journal online (<http://dx.doi.org/10.1136/neurintsurg-2022-018643>).

For numbered affiliations see end of article.

Correspondence to Professor David Školoudík, Center for Health Research, University of Ostrava Faculty of Medicine, Ostrava, Czech Republic; skoloudik@hotmail.com

Jiří Fiedler and MR contributed equally.

Received 3 January 2022
Accepted 3 April 2022

ABSTRACT

Background Despite all the gains that have been achieved with endovascular mechanical thrombectomy revascularization and intravenous thrombolysis logistics since 2015, there is still a subgroup of patients with salvageable brain tissue for whom persistent emergent large vessel occlusion portends a catastrophic outcome. **Objective** To test the safety and efficacy of emergent microsurgical intervention in patients with acute ischemic stroke and symptomatic middle cerebral artery occlusion after failure of mechanical thrombectomy. **Methods** A prospective two-center cohort study was conducted. Patients with acute ischemic stroke and middle cerebral artery occlusion for whom recanalization failed at center 1 were randomly allocated to the microsurgical intervention group (MSIG) or control group 1 (CG1). All similar patients at center 2 were included in the control group 2 (CG2) with no surgical intervention. Microsurgical embolectomy and/or extracranial–intracranial bypass was performed in all MSIG patients at center 1. **Results** A total of 47 patients were enrolled in the study: 22 at center 1 (12 allocated to the MSIG and 10 to the CG1) and 25 patients at center 2 (CG2). MSIG group patients showed a better clinical outcome on day 90 after the stroke, where a modified Rankin Scale score of 0–2 was reached in 7 (58.3%) of 12 patients compared with 1/10 (10.0%) patients in the CG1 and 3/12 (12.0%) in the CG2. **Conclusions** This study demonstrated the potential for existing microsurgical techniques to provide good outcomes in 58% of microsurgically treated patients as a third-tier option.

WHAT IS ALREADY KNOWN ON THIS TOPIC

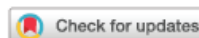
⇒ Recanalization of the cerebral artery using intravenous thrombolysis or mechanical thrombectomy is the only effective treatment, regardless of intervention, for ischemic stroke within the standard time window or in cases with favorable perfusion mismatch even beyond it. On the contrary, persisting occlusion is a predictor of an unsatisfactory clinical outcome. The microsurgical techniques comprising extracranial–intracranial bypass and microsurgical embolectomy have been used for large cerebral vessel recanalization for nearly 50 years.

WHAT THIS STUDY ADDS

⇒ This two-center study has shown in a small number of patients that emergency microsurgery can provide a good clinical outcome (modified Rankin Scale score 1 and 2) in 58% of patients with middle cerebral artery occlusion and a subsequent standard recanalization therapy failure.

HOW THIS STUDY MIGHT AFFECT RESEARCH, PRACTICE OR POLICY

⇒ When used at experienced medical centers by microvascular neurosurgeons, microsurgery should be systematically evaluated as an urgent management in cases with standard treatment failure.



© Author(s) (or their employer(s)) 2022. Re-use permitted under CC BY-NC. No commercial re-use. See rights and permissions. Published by BMJ.

To cite: Fiedler J, Roubec M, Grubhoffer M, et al. *J NeuroIntervent Surg* Epub ahead of print: [please include Day Month Year]. doi:10.1136/neurintsurg-2022-018643

INTRODUCTION

Endovascular techniques and equipment are continuously undergoing improvements since the revolutionary introduction of mechanical thrombectomy (MT). MT has become integral to the standard-of-care treatment for patients with acute ischemic stroke (AIS) with emergent large vessel occlusion (ELVO) in 2015.¹ However, recanalization is still not reached in 11–29% of patients, with a final thrombolysis in cerebral infarction (TICI) score of 0–1 after MT.²

Intracranial stenting might be an option when MT fails. Prior studies have indicated that direct

intracranial percutaneous balloon angioplasty with stenting can reach high recanalization rates.³ However, there are still up to 30% of patients with MT failure in whom recanalization is not reached with rescue intervention.^{4,5} Thus 3–9% of patients are expected to fail reaching recanalization with endovascular approaches depending on the center experience. Persistent ELVO is a predictor of poor clinical outcome.⁶

Microsurgical intervention (MSI) might offer another method for ELVO recanalization in the anterior circulation using two main approaches or their combination: the first, a direct vessel recanalization with microsurgical embolectomy (MSE), and the second using an extracranial–intracranial

(EC-IC) bypass.^{7,8} The advantage of MSE lies in its potential for recanalizing the perforators in cases where they branch from the occluded segment, with the sphenoidal part of the middle cerebral artery (MCA) being an example. The first MSE was performed by Jacobson and Donaghy in 1962.⁹ In other studies with small samples of patients treated with MSE only, the recanalization rate reached 91–100%.^{10,11}

The second revascularization option is the EC-IC bypass, which was first performed by Woringer and Kunlin in the case of an internal carotid artery (ICA) occlusion in 1962 and then by Yaşargil in the case of MCA occlusion in 1967.⁹ The superficial temporal artery (STA) acts as a donor providing blood flow to the MCA trunks or segments distal to the occlusion site, with the cause of the blockage left in situ. The benefit of the EC-IC bypass in prevention of secondary stroke has not yet been demonstrated.¹² The EC-IC bypass is potentially suitable in cases of pronounced intracranial atherosclerosis where MSE failure is expected.⁸ Thus, the surgeon should be prepared for the eventuality of using both MSE and EC-IC bypass during an urgent surgery.

The present study aimed to assess the safety and efficacy of emergency MSI (MSE and/or EC-IC bypass) in patients with AIS with symptomatic MCA occlusion with or without intracranial ICA occlusion and intravenous thrombolysis (IVT) and/or MT failure.

METHODS

Ethical declaration

The entire study was conducted in accordance with the Helsinki Declaration of 1975 (as revised in 1983 and 2008). The study protocol was created using systemic review data from the register (registration number PROSPERO: CRD42017078511). The study protocol (ClinicalTrials ID: NCT05153642) with a reference No. 109/17 was approved by the ethics committee of the České Budějovice Hospital. All patients or a family representative signed the informed consent form.

Patients

A prospective two-center case-control study was conducted with randomized allocation to the study procedure. We included between January 2016 and December 2020, all consecutive patients with AIS who presented with acute symptomatic occlusion of the MCA (in the M1 or M2 segment) with or without intracranial ICA occlusion and for whom recanalization by MT (with or without IVT) failed at the comprehensive stroke center of the České Budějovice Hospital and the comprehensive stroke center of the University Hospital Ostrava.

The inclusion criteria were as follows: (1) age ≥ 18 years; (2) indication for MT according to valid guidelines¹³; (3) modified Rankin Scale (mRS) score ≤ 2 before stroke onset; (4) baseline Alberta Stroke Program Early CT Score (ASPECTS) ≥ 6 ; (5) MCA occlusion in the M1 or M2 segment with or without intracranial ICA occlusion; (6) MT failure with TICI score of 0–1 declared by an interventional neuroradiologist; and (7) time onset-to-recanalization (IVT and/or MT) failure ≤ 6 hour or core/penumbra mismatch in cases with wake-up stroke or stroke with an unknown onset.

Exclusion criteria were as follows: (1) indication for MT according to valid guidelines;¹³ (2) thrombocyte count $\leq 100\,000/\mu\text{L}$; and (3) contraindication for general anesthesia.

Patients after MT failure at the first comprehensive stroke center (center 1) were randomly allocated to the microsurgical intervention group (MSIG) or standard of care control group 1

(CG1). All consecutive patients with standard stroke care and recanalization failure after MT without any subsequent surgical interventions at the second comprehensive stroke center (center 2) were included in the control group 2 (CG2) to support reproducibility and eliminate bias in patient selection for MSI.

Demographics (age, sex) and medical history (arterial hypertension; diabetes mellitus; hyperlipidemia; body mass index; previous stroke or transient ischemic attack; ischemic heart disease; atrial fibrillation; smoking; alcohol abuse; previous use of antithrombotics, anticoagulants, and statins; glucose and cholesterol level at admission; and blood pressure at admission) data were collected in all patients at admission. The neurological status was assessed using the National Institutes of Health Stroke Scale (NIHSS) score at admission, at 24 hours, and at 7 days after stroke onset. Collected data for clinical outcomes included mRS score at 90 days after stroke onset, 7-day and 90-day mortality, and incidence of symptomatic intracerebral hemorrhage (sICH). sICH was defined as type 2 parenchymal hematoma and clinical worsening with an NIHSS score ≥ 4 .¹⁴ Favorable clinical outcome was defined as an mRS score of 0–2 on day 90 after stroke onset.

IVT and MT treatment

Both the stroke centers involved in the study have been managing patients with acute stroke for at least 15 years, with a high number of IVT (more than 100 per year) and MT (more than 80 per year) cases complying with local or European Stroke Organization certification regulations. The IVT and MT treatment protocols followed at both the centers were in accordance with the current practice recommendations by the American Heart Association/American Stroke Association,¹³ European Stroke Organization^{15,16} throughout the study. All patients were examined using CT and CT angiography on admission. Patients with wake-up stroke or unknown stroke onset were also examined using CT perfusion mismatch scans or magnetic resonance diffusion-weighted images/fluid-attenuated inversion recovery mismatch to evaluate ischemic core and penumbra for treatment indication according to the above-mentioned guidelines.

The following stroke data and logistical information were collected in all patients: occlusion location, occlusion side, stroke etiology, early ischemic changes evaluated using ASPECTS, onset-to-admission time, onset-to-needle time for IVT, onset-to-groin time for MT, and final TICI score.

MT failure declaration

The MT procedure was always indicated by a stroke physician and performed by an experienced interventional neuroradiologist with expertise in cerebral vessel evaluation and treatment techniques. MT recanalization success was assessed using the TICI scale.¹⁷ Cases with TICI scores of 0 and 1 were evaluated as recanalization failure. Recanalization failure was declared after at least three unsuccessful attempts to retrieve the thrombi using a retrieval or aspiration tool, or after failure to reach the site of occlusion using the guiding wire. The declaration of onset-to-failure time has been assessed in all cases.

Microsurgical intervention

Study protocol

A protocol for emergent microsurgical treatment as a rescue therapy for cases with MT failure as a third-tier option was established and approved by the local ethical committee. The need for recanalization was always indicated by a stroke physician after MT failure was declared by an interventional neuroradiologist.

The request for MSI was reported to the surgeon immediately after encountering the first difficulties in reaching the occlusion site or a failure to resolve vessel obturation. Thus, the surgeon and the operating room were prepared for the MSI in advance, and the patient could be immediately transported after MT failure was declared.

Microsurgery technique and its prerequisites

All MSIs were performed by only one vascular neurosurgeon with experience of more than 200 EC-IC bypasses. In all patients we followed the 'time is brain' paradigm and the microsurgical intervention was performed without a time delay.

When intracranial atherosclerosis was detected in the preoperative images, the surgeon started the treatment with STA dissection. STA is a readily available donor for an EC-IC bypass, and its quality can be evaluated from the preoperative CT scan. The surgical approach varied depending on the position of the MCA bifurcation, occlusion site, and the depth of the sylvian fissure: lateral supraorbital craniotomy, or pterional craniotomy, or eyebrow incision.¹⁸ The M1 and M2 segments of the MCA were thoroughly inspected. Whenever feasible, MSE was performed in an occluded vessel. Transverse arteriotomy was used in all cases of M1 terminus occlusion. Similarly, in cases of M2 occlusion, either transverse or longitudinal arteriotomy was performed after analyzing the patient's internal physical condition. The goal was to restore flow at the occlusion site and also at other sites distal to the site of occlusion, for facilitating lenticulostriate perforator reperfusion. EC-IC bypass was performed in cases when the flow after embolectomy was unsatisfactory.¹⁹ Transit time flow measurement and indocyanine green angiography were performed to verify perforator patency and vessel flow during the procedures.

General anesthesia was administered by a dedicated anesthetist. Any hypotension episodes were carefully avoided after the introduction of general anesthesia.

Fibrinogen levels were checked at least 1 hour after IVT administration to predict early fibrinogen degradation coagulopathy and to lower the procedural and postprocedural risk of bleeding.²⁰ Fibrinogen was supplemented with Haemocomplettan P (CSL Behring GmbH, Marburg, Germany) in cases with levels of <1 g/L. The fibrinogen level was checked again on skin closure and then the following day 24 hours after IVT. In patients with no antiplatelet drug history prior to stroke, 500 mg of intravenous acetylsalicylic acid were administered during the revascularization procedure.

Statistical analysis

The sample size was based on an expected 50% difference in the percentage of patients with a favorable clinical outcome (mRS score 0–2) between microsurgical and control groups. Pre-study calculation showed that it was necessary to enroll a minimum of 22 patients to reach a statistically significant difference with an α value of 0.05 (two-tailed) and β value of 0.8.

The quantitative data were expressed as median, minimal, and maximal values. Categorical variables were described using absolute and relative frequencies. Non-parametric statistical methods were used because samples were too small to assess their true distribution. Differences between two independent groups were analyzed using the Mann-Whitney U test or Fisher's exact test. Bonferroni correction was used for multiple testing.

A p value of <0.05 was adopted to indicate the level of statistical significance. All statistical analyses were conducted with IBM SPSS Statistics for Windows, version 23.0 (IBM Corp., Armonk, New York, USA).

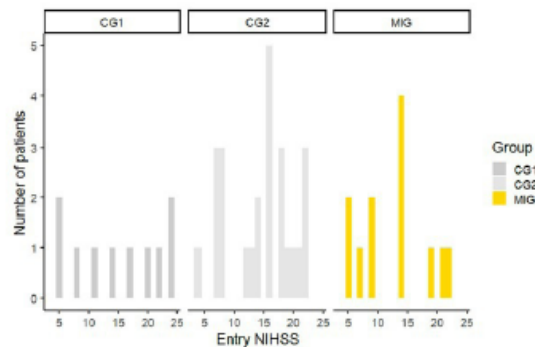


Figure 1 Patients in the preoperative groups exhibited comparable baseline distributions on the National Institutes of Health Stroke Scale (NIHSS). The plot shows histograms for the microsurgery group (MSIG) and for control groups 1 and 2 (CG1 and CG2) respectively.

RESULTS

A total of 1482 patients with acute stroke underwent IVT and 484 had an MT procedure at center 1, and 693 patients with acute stroke underwent IVT and 637 had an MT procedure at center 2 during the 60-month study period. Of those, all 22 subsequent patients (4.5%) after a failed MT were enrolled at center 1. Twelve patients were randomly allocated to the MSIG (six men, mean age 75.3 ± 6.1 years) and 10 patients to the CG1 (four men, mean age: 78.4 ± 7.5 years). All 25 subsequent patients (4.3%) for whom recanalization after MT failed were enrolled at center 2 to the CG2 (ten men, mean age: 76.8 ± 7.5 years).

None of the three groups had significant differences in the medical histories or baseline characteristics (figure 1). However, the number of patients using anticoagulants was higher in the MSIG than in the control groups (50.0% vs 20.0% in CG1 and 12.0% in CG2) table 1, which explains the lower rate of IVT in the MSIG. All patients in both control groups (CG1 and CG2) underwent IVT prior to the MT attempt in contrast to those in the MSIG, where only 58.4% of patients received IVT (table 2).

No statistically significant differences in stroke severity, location, stroke etiology, and logistics, such as onset-to-needle time for IVT, onset-to-groin time for MT, and in MT-failure-declaration time between the MSIG and CG1 or CG2, were identified. Insignificantly higher rates of successful thrombectomy device insertion (success in passing to the occlusion site) with a higher percentage of TICI scores of 1 were observed in the CG2 (32.0% vs 8.3% in the MSIG and 10.0% in the CG1; table 2). One patient was supplemented with Haemocomplettan due to low fibrinogen levels prior to surgery.

Eight stand-alone microsurgical embolectomies, two combined microsurgical embolectomies with EC-IC bypass procedures, and one stand-alone EC-IC bypass without M1 and M2 direct exploration were performed in the MSIG. Spontaneous MCA recanalization was observed during open vessel manipulation in one patient in the MSIG. Cases of M1 and M2 atherosclerosis were encountered regularly, even for patients in whom intracranial atherosclerosis was not evident on the preoperative CT scans (7/12 patients). Complete recanalization (TICI score of 2b–3) was achieved in nine (75.0%) MSIG subjects with MSI. Performance of the EC-IC bypass without ME automatically excluded one patient from TICI evaluation (table 3).

New devices and techniques

Table 1 Patients' demographics and medical history

	MSIG (n=12)	CG1 (n=10)	P value	CG2 (n=25)	P value
Male sex; n (%)	6 (50.0)	4 (40.0)	0.970*	10 (40.0)	1.000*
Age; median (range)	75 (65–86)	79 (61–87)	0.469†	79 (60–90)	0.831†
Arterial hypertension; n (%)	11 (91.7)	9 (90.0)	1.000*	23 (92.0)	1.000*
Diabetes mellitus; n (%)	5 (41.7)	3 (30.0)	1.000*	2 (8.0)	0.051*
Hyperlipidemia; n (%)	5 (41.7)	4 (40.0)	1.000*	11 (44.0)	1.000*
Body mass Index; median (IQR)	31.4 (26.3–36.4)	25.1 (20.8–34.0)	0.009†	27.0 (23.9–37.0)	0.017†
Stroke or TIA; n (%)	2 (16.7)	2 (20.0)	1.000*	5 (20.0)	1.000*
Coronary heart disease; n (%)	4 (33.3)	3 (30.0)	1.000*	9 (36.0)	1.000*
Atrial fibrillation; n (%)	7 (58.3)	6 (60.0)	1.000*	11 (44.0)	0.990*
Smoking; n (%)	1 (8.3)	3 (30.0)	0.589*	3 (12.0)	1.000*
Alcohol abuse; n (%)	0 (0.0)	0 (0.0)	1.000*	0 (0.0)	1.000*
Antithrombotics at admission; n (%)	7 (58.3)	8 (80.0)	0.762*	12 (48.0)	1.000*
Antiplatelets; n (%)	1 (8.3)	6 (60.0)	0.040*	9 (36.0)	0.238*
Anticoagulants; n (%)	6 (50.0)	2 (20.0)	0.408*	3 (12.0)	0.072*
Statins at admission; n (%)	4 (33.3)	3 (30.0)	1.000*	11 (44.0)	1.000*
Glycemia level at admission; median (IQR)	7.6 (5.1–11.4)	6.4 (5.5–11.3)	0.510†	7.3 (5.0–15.9)	1.000†
Cholesterol level at admission; median (IQR)	4.6 (3.0–5.6)	4.0 (3.4–5.6)	1.000†	4.1 (3.2–5.6)	1.000†
Systolic blood pressure at admission; median (IQR)	150 (110–200)	145 (116–210)	1.000†	150 (100–210)	1.000†
Diastolic blood pressure at admission; median (IQR)	80 (70–120)	80 (70–115)	0.941†	80 (55–110)	0.865†

*Fisher's exact test;
†Mann-Whitney U-test;
CG1, control group in center 1; CG2, control group in center 2; MSIG, microsurgical Intervention group; TIA, transient Ischemic attack.

Table 2 Stroke and logistic data

	MSIG (n=12)	CG1 (n=10)	P value	CG2 (n=25)	P value
Location of arterial occlusion					
M1-MCA; n (%)	5 (41.7)	4 (40.0)	1.000*	18 (72.0)	0.292*
M2-MCA; n (%)	5 (41.7)	3 (30.0)	1.000*	6 (24.0)	0.886*
ICA + M1 MCA; n (%)	2 (16.7)	3 (30.0)	1.000*	1 (4.0)	0.482*
Right-side stroke; n (%)	7 (58.3)	7 (70.0)	1.000*	17 (68.0)	1.000*
Stroke etiology; n (%)					
Cardioembolic; n (%)	8 (66.7)	7 (70.0)	1.000*	14 (56.0)	1.000*
ICAS; n (%)	3 (25)	0 (0.0)	0.442*	9 (36.0)	1.000*
ESUS; n (%)	1 (8.3)	3 (30.0)	0.586*	1 (4.0)	1.000*
Dissection; n (%)	0.0	0 (0.0)	1.000	1 (4.0)	1.000*
ASPECT score; median (IQR)	9.5 (8–10)	8.5 (8–10)	1.000†	9.0 (6–10)	0.277†
Time onset-to-admission; median (IQR); min	93.0 (80–115)	85.0 (37–203)	1.000†	70.0 (20–230)	0.048†
IVT; n (%)	7 (58.3)	10 (100.0)	0.080*	25 (100.0)	0.004*
Time onset-to-needle; median (IQR); min	125.0 (101–165)	126.0 (65–210)	0.728†	105.0 (75–270)	0.056†
Time onset-to-groin; median (IQR); min	168.0 (135–270)	140.0 (120–210)	0.724†	160.0 (110–290)	0.761†
Time onset-to-recanalization failure; median (IQR); min	205.0 (125–360)	193.5 (125–270)	1.000†	210.0 (165–360)	1.000†
TICI 0 at time of recanalization failure; n (%)	11 (91.7)	9 (90.0)	1.000*	17 (68.0)	0.440*
TICI 1 at time of recanalization failure; n (%)	1 (8.3)	1 (10.0)	1.000*	8 (32.0)	0.440*

*Fisher's exact test;
†Mann-Whitney U-test;
ASPECT, Alberta Stroke Program Early CT; CG1, control group in center 1; CG2, control group in center 2; ESUS, embolic stroke of unknown source; ICA, internal carotid artery; ICAS, intracranial atherosclerosis; IVT, Intravenous thrombolysis; MCA, middle cerebral artery; MSIG, microsurgical Intervention group; TICI, thrombolysis in cerebral infarction.

Table 3 Surgery data	
Surgery group, n (%)	12 (100)
<i>Type of surgery</i>	
Microsurgical embolectomy; n (%)	8 (66.7)
Microsurgical embolectomy +STA-MCA bypass; n (%)	2 (16.7)
Only STA-MCA bypass; n (%)	1 (8.4)
Recanalization during vessel manipulation; n (%)	1 (8.4)
<i>Craniotomy</i>	
Pterional; n (%)	6 (50.0)
Lateral supraorbital; n (%)	3 (25.0)
Minimally invasive and rapid surgical embolectomy; n (%)	2 (16.7)
Tailored craniotomy to recipient M3-branch during STA-MCA bypass	1 (8.3)
<i>Arteriotomy during embolectomy</i>	
Longitudinal; n (%)	7 (58.3)
Transverse; n (%)	3 (25.0)
No arteriotomy; n (%)	2 (16.7)
<i>Vessel suture method</i>	
Surgical suture; n (%)	6 (50.0)
Miniclip; n (%)	1 (8.4)
Suture +miniclip; n (%)	4 (33.3)
No suture; n (%)	1 (8.4)
<i>Time data</i>	
Onset to skin cut; mean±SD (min)	306±81.7
Onset to flow; mean±SD (min)	404.8±109.1
<i>Flow in occluded artery after surgery</i>	
TICI after surgery; mean±SD	2.7±0.9
TICI 0 to 1; n (%)	1 (8.4)
TICI 2a; n (%)	1 (8.4)
TICI 2b–3; n (%)	9 (75.0)
MCA, middle cerebral artery; STA, superficial temporal artery; TICI, thrombolysis in cerebral infarction.	

MSIG patients showed notably better clinical outcomes, expressed both as rapid clinical improvement at 24 hours and as mRS score on day 90 after the stroke. Favorable clinical outcome (mRS score 0–2) on day 90 was reached in 58.3% of MSIG patients compared with 10.0% of patients in the CG1 (OR=12.60; 97.5% CI 0.84 to 187.99; $p=0.062$) and with 12.0% in the CG2 (OR=10.27; 97.5% CI 1.53 to 68.92; $p=0.012$; figure 2, table 4).

sICH incidence and overall 7-day and 90-day mortality did not differ significantly between the groups (table 4).

DISCUSSION

The results of this study showed that MSI is a safe and potentially efficient method in patients with acute stroke after a failed MT procedure, offering high probability of MCA recanalization. The recanalization was achieved in 75% of patients (expressed as a TICI score of 2b–3) who underwent microsurgical intervention. A favorable clinical outcome on day 90 was achieved in 58.3% of interventions in patients with no sICH or other serious complication. In comparison, only 12% of patients had a favorable clinical outcome after 90 days in the control groups

(OR=12.60 and OR=10.27, respectively). Owing to the low number of patients, the difference was not statistically significant in comparison with the CG1. On the contrary, the difference between the MSIG and CG2 was statistically significant. However, this was a case–control comparison.

To the best of the authors' knowledge, this is the first controlled study investigating the safety and efficacy of emergent MSI, including MSE and/or EC–IC bypass, with favorable clinical outcomes in patients with AIS with symptomatic MCA occlusion after MT and/or IVT failure.

IVT with recombinant tissue plasminogen activator at a dose of 0.9 mg/kg within 4.5 hours since the onset of AIS symptoms is the standard of care in patients fulfilling the indication criteria. Multiple trials studying ELVO have shown that MT is beneficial when performed within 6 hours after stroke onset.^{21–25} Nevertheless, IVT is still recommended as a first-choice treatment followed by MT in cases of IVT failure. A time window extension for IVT and/or MT could be considered under specific circumstances up to 24 hours in select patients based on advanced perfusion imaging results.¹⁶ Nevertheless, early brain artery recanalization was not achieved in a significant percentage of patients. In addition, published studies have shown that persistent ELVO predicts poor clinical outcomes.⁶

A systematic review was performed to evaluate available data on efficacy and safety of MSI in patients with AIS and ELVO and failure of combined revascularization therapy within 8, 16, and 24 hours after stroke onset. The search strategy has been previously described in the systematic review protocol.²⁶ Available data on this topic are limited, with no randomized clinical trials having been performed to date. Neither MSE nor EC–IC bypass is a part of current evidence-based guidelines or protocols for management of AIS with ELVO. Only cases of minimally invasive and rapid surgical embolectomy have been described in non-atherosclerotic artery occlusions,¹⁸ similarly to cases of MSE in patients with ELVO for whom MT failed within 8 hours since the onset of symptoms with a favorable clinical outcome after ML.²⁷ Emergent EC–IC bypass with low hemorrhagic complication rates immediately following IVT has been rarely documented.⁸ A low level of fibrinogen after IVT might be a risk factor for surgery complications. We experimentally used Haemocomplettan in one patient with fibrinogen level <1 g/L, but more studies are needed to determine the optimal therapeutic protocol. A calcified embolus of an intracranial artery found on the baseline images represents a more specific case. The recombinant tissue plasminogen activator activates plasminogen into plasmin, but plasmin will not lyse a calcified embolus. Successful endovascular removal of a calcified cerebral embolus is possible, but information on this procedure is also limited.^{28,29}

Considering our study and previously published data, approximately 3–9% of patients with ELVO in the anterior circulation could benefit from microsurgical intervention after unsuccessful MT and optional rescue stenting failure (4.5% in the current study).^{4,5}

Our study evaluated this subject matter relying on only one available recent randomized study in English.³⁰ This study demonstrated the lack of EC–IC bypass efficacy in secondary stroke prevention. Neither emergent nor urgent revascularization was studied.³⁰

Conversely, the benefits of the present study should be noted as well. These include the consistent and comparable baseline and logistical findings between subject groups and the established and strictly followed study protocol with clear criteria.

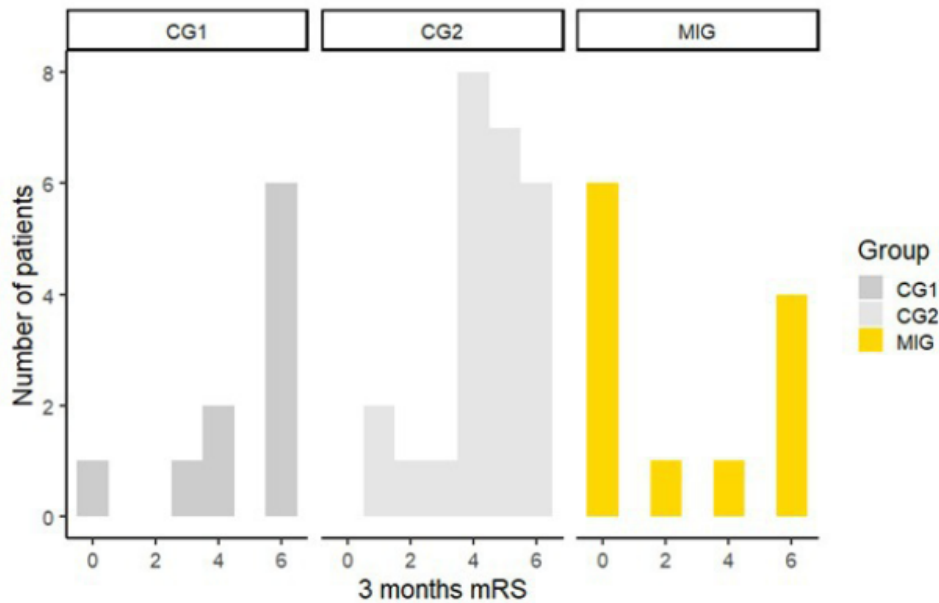


Figure 2 Microsurgical intervention increased the number of patients with a 3-month modified Rankin scale (mRS) score of 0. Distribution of the mRS score after 3 months for the microsurgical intervention group (MSIG) and for control groups 1 and 2 (CG1 and CG2, respectively) are shown.

Our study has some limitations. First, a relatively small number of subjects were enrolled in the study. Thus, two control groups (with random allocation and case-control) were created in order to improve the study's informative value. Nevertheless, a multicenter randomized control trial should be performed in the future to confirm the present results. Second, two different surgical methods (MSE and

EC-IC bypass) and their combination were used in patients undergoing a surgical intervention. Comparison of safety and efficacy for each method was not performed owing to the small number of patients in each subgroup. Third, we did not compare early postoperative CT findings. The postoperative CT findings are usually affected by the egress of the cerebrospinal fluid during surgery. Moreover, artifacts

Table 4 Main study results

	MSIG (n=12)	CG1 (n=10)	P value	CG2 (n=25)	P value
NIHSS score at admission; median (IQR)	14.0 (5–22)	15.5 (5–24)	0.888*	16.0 (4–22)	0.757*
NIHSS score after 24 hours; median (IQR)	7.0 (0–21)	16.0 (2–23)	0.241*	14.0 (3–25)	0.158*
NIHSS at day 7 (alive only); median (IQR)	3.0 (0–19)	13 (2–19)	0.502*	14 (2–35)	0.110*
mRS score 0–2 prior to stroke; n (%)	12 (100.0)	9 (90.0)	0.910†	25 (100.0)	1.000
mRS score 3 prior to stroke; n (%)	0 (0.0)	1 (10.0)	0.910†	0 (0.0)	1.000
mRS score 0–1 at day 90; n (%)	6 (50.0)	1 (10.0)	0.148†	2 (8.0)	0.016†
mRS score 0–2 at day 90; n (%)	7 (58.3)	1 (10.0)	0.062†	3 (12.0)	0.012†
mRS score 0–3 at day 90; n (%)	7 (58.3)	2 (20.0)	0.198†	4 (16.0)	0.036†
mRS score 4–5 at day 90; n (%)	1 (8.3)	2 (20.0)	0.667†	15 (60.0)	0.003†
Death within 7 days; n (%)	0 (0.0)	3 (30.0)	0.156†	0 (0.0)	1.000
Death within 90 days; n (%)	4 (33.3)	6 (60.0)	0.782†	6 (24.0)	1.000†
Cerebral edema; n (%)	0 (0.0)	3 (30.0)	0.156†	4 (16.0)	0.564†
Decompressive craniectomy; n (%)	0 (0.0)	0 (0.0)	1.000†	1 (4.0)	1.000†
sICH; n (%)	0 (0.0)	0 (0.0)	1.000†	1 (4.0)	1.000†

*Mann-Whitney U-test;
†Fisher's exact test;
CG1, control group in center 1; CG2, control group in center 2; mRS, modified Rankin scale; MSIG, microsurgical intervention group; NIHSS, National Institutes of Health Stroke Scale; sICH, symptomatic intracerebral hemorrhage.

from potential clipping during microsurgical intervention can distort the imaging. Thus, both visual and digital image analysis evaluations could be biased. Finally, an evaluation of neurological status and clinical outcome was not performed by a neurologist blinded to the experimental conditions. Nevertheless, all neurologists were trained in NIHSS and mRS evaluations. There are still experienced open cerebrovascular neurosurgeons in tertiary centers who can perform traditional microsurgery. As a salvaging procedure for patients with penumbral tissue remaining after failed endovascular stroke, microsurgical interventions should be systematically evaluated.

CONCLUSIONS

The results of this prospective two-center cohort study showed that microsurgical intervention represents a safe and potentially effective treatment method for a small subgroup of patients with AIS with MCA occlusion and MT failure. Microsurgery should be tested in randomized control trials as a third-tier option in patients with ELVO.

Author affiliations

¹Department of Neurosurgery, Nemocnice České Budějovice, České Budějovice, Jihočeský, Czech Republic

²Department of Neurosurgery, Univerzita Karlova Lékařská fakulta v Plzni, Plzeň, Plzeňský, Czech Republic

³Department of Neurology, University Hospital Ostrava, Ostrava, Moravskoslezský, Czech Republic

⁴Center for Health Research, Faculty of Medicine, University of Ostrava, Ostrava, Moravskoslezský, Czech Republic

⁵Department of Neurology, Nemocnice České Budějovice, České Budějovice, Jihočeský, Czech Republic

⁶Department of Neurosurgery and Neurooncology, First Faculty of Medicine, Charles University and Military University Hospital, Praha, Praha, Czech Republic

⁷Department of Radiology, University Hospital Ostrava, Ostrava, Moravskoslezský, Czech Republic

⁸Department of Biophysics, Faculty of Medicine and Dentistry, Palacký University Olomouc, Olomouc, Olomoucký, Czech Republic

Correction notice This paper has been corrected since it was published online. Originally, only figure 1 with the caption for figure 2 was uploaded and published. We have now uploaded both figures 1 and 2 with their captions.

Collaborators EMIAS Study Group: Miroslava Nevšimálová, Martin Reiser (Department of Neurology, České Budějovice Hospital, České Budějovice, Czech Republic), Jindřich Sova, Karel Hes, Petr Mašek (Department of Radiology, České Budějovice Hospital, České Budějovice, Czech Republic), Martin Bombic (Department of Neurosurgery, České Budějovice Hospital, České Budějovice, Czech Republic), Eva Hurlíková (Department of Neurology, University Hospital Ostrava, Ostrava, Czech Republic), Jan Krajča, Tomáš Jonszta, Daniel Czerný (Department of Radiology, University Hospital Ostrava, Ostrava, Czech Republic)

Contributors JF made a substantial contribution to the concept and design, analysis and interpretation of data; drafted the article; approved the version to be published. He is a guarantor. MR made a substantial contribution to the concept and design, analysis and interpretation of data; drafted the article; approved the version to be published. MG, SO, and VP revised the article critically for important intellectual content; approved the version to be published. KL made a substantial contribution to the study design, analysis and interpretation of data; revised the article critically for important intellectual content; approved the version to be published. DS made a substantial contribution to the concept and design, acquisition of data; approved the version to be published.

Funding This work was supported by the Ministry of Health of the Czech Republic grants number NV-19-04-00270, NU22-04-00389, and Palacký University grant number JG_2019_004.

Competing interests None declared.

Patient consent for publication Not applicable.

Ethics approval This study involves human participants and was approved by the ethical committee of the České Budějovice Hospital. ID No. 109/17. Participants gave informed consent to participate in the study before taking part.

Provenance and peer review Not commissioned; externally peer reviewed.

Data availability statement Data are available in a public, open access repository. Dataset is available: Školoudík, David (2021), "EMIAS Study", Mendeley Data, V1, doi: 10.17632/ptmn436pzm.1.

Supplemental material This content has been supplied by the author(s). It has not been vetted by BMJ Publishing Group Limited (BMJ) and may not have been peer-reviewed. Any opinions or recommendations discussed are solely those of the author(s) and are not endorsed by BMJ. BMJ disclaims all liability and responsibility arising from any reliance placed on the content. Where the content includes any translated material, BMJ does not warrant the accuracy and reliability of the translations (including but not limited to local regulations, clinical guidelines, terminology, drug names and drug dosages), and is not responsible for any error and/or omissions arising from translation and adaptation or otherwise.

Open access This is an open access article distributed in accordance with the Creative Commons Attribution Non Commercial (CC BY-NC 4.0) license, which permits others to distribute, remix, adapt, build upon this work non-commercially, and license their derivative works on different terms, provided the original work is properly cited, appropriate credit is given, any changes made indicated, and the use is non-commercial. See: <http://creativecommons.org/licenses/by-nc/4.0/>.

ORCID iDs

Jiří Fiedler <http://orcid.org/0000-0001-7886-6021>

Martin Roubec <http://orcid.org/0000-0002-4915-4284>

Svatopluk Ostrý <http://orcid.org/0000-0003-1858-7922>

Václav Procházka <http://orcid.org/0000-0002-2410-2314>

David Školoudík <http://orcid.org/0000-0002-2651-3424>

REFERENCES

- Wahlgren N, Moreira T, Michel P, *et al.* Mechanical thrombectomy in acute ischemic stroke: consensus statement by ESO-Karolinska stroke update 2014/2015, supported by ESO, ESMINT, ESNR and EAN. *Int J Stroke* 2016;11:134–47.
- Leischner H, Flottmann F, Hanning U, *et al.* Reasons for failed endovascular recanalization attempts in stroke patients. *J Neurointerv Surg* 2019;11:439–42.
- Roubec M, Kulhá M, Procházka V, *et al.* A controlled trial of revascularization in acute stroke. *Radiology* 2013;266:871–8.
- Dobrocký T, Kaesmacher J, Bellwald S, *et al.* Stent-retriever thrombectomy and rescue treatment of M1 occlusions due to underlying intracranial atherosclerotic stenosis: cohort analysis and review of the literature. *Cardiovasc Intervent Radiol* 2019;42:863–72.
- Malingard J, Phan K, Lamanna A, *et al.* Rescue intracranial stenting after failed mechanical thrombectomy for acute ischemic stroke: a systematic review and meta-analysis. *World Neurosurg* 2019;132:e235–45.
- Rajajee V, Kidwell C, Starkman S, *et al.* Early MRI and outcomes of untreated patients with mild or improving ischemic stroke. *Neurology* 2006;67:980–4.
- Horiuchi T, Nitta J, Ogiwara T, *et al.* Outcome predictors of open embolectomy in middle cerebral artery occlusion. *Neural Res* 2009;31:892–4.
- Kanematsu R, Kimura T, Ichikawa Y, *et al.* Safety of urgent STA-MCA anastomosis after intravenous rt-PA treatment: a report of five cases and literature review. *Acta Neurochir* 2018;160:1721–7.
- Yaşargil MG. Personal considerations on the history of microneurosurgery. *J Neurosurg* 2010;112:1163–75.
- Hino A, Oka H, Hashimoto Y, *et al.* Direct microsurgical embolectomy for acute occlusion of the internal carotid artery and middle cerebral artery. *World Neurosurg* 2016;88:243–51.
- Inoue T, Tamura A, Tsutsumi K, *et al.* Surgical embolectomy for large vessel occlusion of anterior circulation. *Br J Neurosurg* 2013;27:783–90.
- Powers WJ, Rabinstein AA, Ackerson T, *et al.* 2018 guidelines for the early management of patients with acute ischemic stroke: a guideline for healthcare professionals from the American Heart Association/American Stroke Association. *Stroke* 2018;49:e46–110.
- Powers WJ, Rabinstein AA, Ackerson T, *et al.* Guidelines for the early management of patients with acute ischemic stroke: 2019 update to the 2018 guidelines for the early management of acute ischemic stroke: a guideline for healthcare professionals from the American Heart Association/American Stroke Association. *Stroke* 2019;50:e344–418.
- Wahlgren N, Ahmed N, Dávalos A, *et al.* Thrombolysis with alteplase for acute ischaemic stroke in the Safe Implementation of Thrombolysis in Stroke-Monitoring study (SITS-MOST): an observational study. *Lancet* 2007;369:275–82.
- Turc G, Bhogal P, Fischer U, *et al.* European Stroke Organisation (ESO) – European Society for Minimally Invasive Neurological Therapy (ESMINT) guidelines on mechanical thrombectomy in acute ischaemic stroke endorsed by Stroke Alliance for Europe (SAFE). *Eur Stroke J* 2019;4:6–12.
- Berge E, Whiteley W, Audebert H, *et al.* European Stroke Organisation (ESO) guidelines on intravenous thrombolysis for acute ischaemic stroke. *Eur Stroke J* 2021;6:1–LXII.
- Higashida RT, Furlan AJ, Roberts H. Technology assessment committee of the American Society of Interventional and Therapeutic Neuroradiology; technology assessment committee of the Society of Interventional Radiology. Trial design and reporting

New devices and techniques

- standards for intra-arterial cerebral thrombolysis for acute ischemic stroke. *Stroke* 2003;34:e109–37.
- 18 Park J, Hwang Y-H, Huh S, *et al.* Minimally invasive and rapid surgical embolectomy (MIRSE) as rescue treatment following failed endovascular recanalization for acute ischemic stroke. *Acta Neurochir* 2014;156:2041–9.
 - 19 Sugiyama T, Kazumata K, Asaoka K, *et al.* Reappraisal of microsurgical revascularization for anterior circulation ischemia in patients with progressive stroke. *World Neurosurg* 2015;84:1579–88.
 - 20 Trouillas P, Derex L, Philippeau F, *et al.* Early fibrinogen degradation coagulopathy is predictive of parenchymal hematomas in cerebral rt-PA thrombolysis: a study of 157 cases. *Stroke* 2004;35:1323–8.
 - 21 Campbell BCV, Mitchell PJ, Kleinig TJ, *et al.* Endovascular therapy for ischemic stroke with perfusion-imaging selection. *N Engl J Med* 2015;372:1009–18.
 - 22 Jovin TG, Chamorro A, Cobo E, *et al.* Thrombectomy within 8 hours after symptom onset in ischemic stroke. *N Engl J Med* 2015;372:2296–306.
 - 23 Goyal M, Menon BK, van Zwam WH, *et al.* Endovascular thrombectomy after large-vessel ischemic stroke: a meta-analysis of individual patient data from five randomised trials. *Lancet* 2016;387:1723–31.
 - 24 Berkhemer OA, Fransen PSS, Beumer D, *et al.* A randomized trial of intraarterial treatment for acute ischemic stroke. *N Engl J Med* 2015;372:11–20.
 - 25 Saver JL, Goyal M, van der Lugt A, *et al.* Time to treatment with endovascular thrombectomy and outcomes from ischemic stroke: a meta-analysis. *JAMA* 2016;316:1279–88.
 - 26 Klugar M, Fiedler J, Ličenik R, *et al.* Efficacy and safety of emergent microsurgical embolectomy in patients with acute ischemic stroke after the failure of intravenous thrombolysis and mechanical thrombectomy – a systematic review protocol. *Cesk Slov Neurol N* 2020;83/116:416–20.
 - 27 Kim D-W, Jang S-J, Kang S-D. Emergency microsurgical embolectomy for the treatment of acute intracranial artery occlusion: report of two cases. *J Clin Neurol* 2011;7:159–63.
 - 28 Fiedler J, Ostry S, Bombic M, *et al.* Urgent middle cerebral artery embolectomy of calcified embolus after intravenous thrombolysis: 2-dimensional operative video. *Oper Neurosurg* 2019;17:E54–5.
 - 29 Ramirez-Moreno JM, Trinidad-Rutz M, Ceberino D, *et al.* Mechanical thrombectomy during ischemic stroke due to a calcified cerebral embolism. *Neurologia* 2017;32:270–3.
 - 30 Powers WJ, Clarke WR, Grubb RL, *et al.* Extracranial-Intracranial bypass surgery for stroke prevention in hemodynamic cerebral ischemia: the carotid occlusion surgery study randomized trial. *JAMA* 2011;306:1983–92.

5. Závěr

Tento komentovaný souhrn publikací dokumentuje (*v kapitole 2*) snahu o zvládnutí techniky náročné operativy akutní iCMP.

Pro chirurgickou taktiku (*popsanou v kapitole 3*) bylo nutné nadefinování adekvátního peroperačního a perioperačního vyšetření mozkové hemodynamiky u akutní iCMP.

V kapitole 4 je okomentován současný stav veškeré anglicky psané literatury na toto téma. V této kapitole jsou také komentované vlastní chirurgické výsledky habilitanta v urgentní mikrochirurgické revaskularizaci mozku:

Předložená bicentrická randomizovaná studie (*článek autora 6.*) hodnotí mikrochirurgické výsledky versus přirozený průběh akutní iCMP způsobené zavřenou střední mozkovou tepnou při selhání standardní terapie. Studie prokázala bezpečnost a účinnost mikrochirurgické intervence při léčbě akutní iCMP v našich rukách. V dostupné anglicky psané literatuře nebylo možno v prosinci 2022 nalézt podobnou studii.

Naše výsledky nelze generalizovat na ostatní centra, nicméně studie dává validní pilotní data pro další práci v této oblasti.

Výstup habilitační práce

V roce 2021 bylo v České republice léčeno pomocí mechanické trombektomie (MT) zhruba 1350 pacientů. Lze odhadnout, že se ročně v České republice setkáváme minimálně s 50 pacienty, kde standardní léčba pomocí IVT a MT selže a kteří jsou stále v léčebném okně. Do budoucna je žádoucí dále systematicky pracovat na sledování, hodnocení a evoluci urgentní mikrochirurgické operativy v situaci selhání standardní terapie, nyní již multicentricky.

Seznam použitých zkratk

AI – Artificial Intelligence, Umělá inteligence

CARE – Case Report Guideleness

CEA – Carotid endarterectomy

EC – IC bypas – Extrakraniální – intrakraniální mozkový bypas

ELVO – Emergency Large Vessel Occlusion – urgentní uzávěr velké mozkové cévy

FAST – Flow Assisted Surgery Technique. Chirurgie řídicí se průtokem cévou.

ICG – Indocyanin Green Videoangiography, videoangiografie s indocyaninovou zelení

iCMP – ischemická cévní mozková příhoda

IVT – intravenózní trombolýza pomocí rt-PA

LICA – left internal cerebral artery, levé vnitřní karotida

MCA – střední mozková tepna, RMCA – right MCA, pravá střední mozková tepna

MT – neuroradiointervenční mechanická trombektomie

mTICI – modified treatment in cerebral ischemia – škála hodnocení úspěšnosti revaskularizace mozkové cévy

mRS – modifikovaná Rankinova škála

MSI – microsurgical intervention, mikrochirurgická intervence

NIHSS – National Institutes of Health Stroke Scale. Počet pacientů, kteří musí být léčeni danou technikou, aby bylo dosaženo pozitivního výsledku pro jednoho pacienta

qMRA NOVA – quantitative MR angiography, Non-invasive Optomal Vascular Analysis.

rtPA – lidský rekombinantní tkáňový aktivátor plasminogenu

SNIS – Společnost neurointervenční chirurgie (Society of Neurointerventional Surgery, SNIS)

TTFM – Transit-time flow measurement. Ultrazvukový měřič průtoku krve [ml/min]

Seznam obrázků

Obrázek 1. KCC České Budějovice, vývoj časových intervalů v léčbě akutní iCMP	61
Obrázek 2. Dokumentující kasuistika. CTA koronární MIP skeny krku předoperačně	69
Obrázek 3. Dokumentující kasuistika. CTA axiální MIP skeny mozku předoperačně	70
Obrázek 4. Dokumentující kasuistika. Pooperační 3 D CTA skeny mozku první pooperační den	71
Obrázek 5. Dokumentující kasuistika. Průtok EC – IC bypassem na qMRA NOVA. Kontrola rok po operaci.	72

Seznam tabulek

Tabulka 1. Stanovení metodologické kvality během systemického review	66
Tabulka 2. Institucionální protokol léčby akutní okluse MCA. KCC České Budějovice	75

Reference

1. Luengo-Fernandez R, Gray AM, Bull L, et al. Quality of life after TIA and stroke: ten-year results of the Oxford Vascular Study. *Neurology* 2013 Oct 29; 81 (18): 1588–1595. doi: 10.1212/WNL.0b013e3182a9f45f.
2. Leslie-Mazwi T, Chandra RV, Baxter, et al. ELVO: an operational definition. *J Neurointerv Surg* 2018 Jun; 10 (6): 507-509. DOI: 10.1136/neurointsurg-2018-013792.
3. Church EW, Gundersen A, Glantz MJ, et al. Number needed to treat for stroke thrombectomy based on a systematic review and meta-analysis. *Clin Neurol Neurosurg* 2017 May; 156: 83-88. doi: 10.1016/j.clineuro.2017.03.005.
4. Martinez-Gutierrez JC, Leslie-Mazwi T, Chandra RV, et al. Number needed to treat: A primer for neurointerventionalists. *Interv Neuroradiol* 2019; 25 (6): 613-618. doi: 10.1177/1591019919858733.
5. Mikulík R, Bar M, Černík D, et al. Stroke 2020: Implementation goals for intravenous thrombolysis. *Eur Stroke J* 2021 Jun; 6 (2): 151-159. doi: 10.1177/23969873211007684
6. Leischner H, Flottmann F, Hanning U, et al. Reasons for failed endovascular recanalization attempts in stroke patients. *J Neurointerv Surg* 2019 May; 11 (5): 439-442. doi: 10.1136/neurintsurg-2018-014060.
7. Neumann J, Sanak D, Tomek A, et al. Doporučení pro intravenózní trombolýzu v léčbě akutního mozkového infarktu-verze 2021. *Cesk slov neurol N* 2021; 84/117 (3): 291-299. doi:10.48095/cccsnn2021291.
8. The National Institute of Neurological Disorders and Stroke rt-PA Stroke Study Group. Tissue Plasminogen Activator for Acute Ischemic Stroke. *N Engl J Med* 1995 Dec 14; 333 (24): 1581–1587. doi: 10.1056/NEJM199512143332401.
9. European Stroke Organisation. Guidelines for management of ischaemic stroke and transient attack. *Cerebrovasc Dis* 2008; 25 (5): 457–507. doi:10.1159/000131083.
10. Hacke W, Kaste M, Bluhmki E et al. Thrombolysis with alteplase 3 to 4.5 hours after acute ischemic stroke. *N Engl J Med* 2008 Sep 25; 359 (13): 1317–1329. doi: 10.1056/NEJMoa0804656.
11. Berge E, Whiteley W, Audabert H et al. European Stroke Organisation (ESO) guidelines on intravenous thrombolysis for acute ischaemic stroke. *Eur Stroke J* 2021 Mar; 6 (1): I-LXII. doi: 0.1177/2396987321989865.

12. Cabal M, Machova L, Václavík D, et al. New Prehospital Triage for Stroke Patients Significantly Reduces Transport Time of EVT Patients Without Delaying IVT. *Front Neurol* 2021 Jun 11; 12: 676126. doi: 10.3389/fneur.2021.676126.
13. Šaňák D, Mikulík R, Tomek A et al. Doporučení pro mechanickou trombektomii akutního mozkového infarktu – verze 2019. *Cesk Slov Neurol N* 2019; 82 (6): 700–705. doi: 10.14735/amcsnn2019700.
14. Turc G, Bhogal P, Fischer U et al. European Stroke Organisation (ESO) – European Society for Minimally Invasive Neurological Therapy (ESMINT) Guidelines on mechanical thrombectomy in acute ischaemic stroke. *Eur J Stroke* 2019 Mar; 4 (1): 6–12. doi:10.1177/2396987379832140.
15. Goyal M, Menon BK, van Zwam WH, et al. Endovascular thrombectomy after large-vessel ischaemic stroke: a meta-analysis of individual patient data from five randomised trials. *Lancet* 2016 Apr 23; 387(10029): 1723–1731. doi: 10.1016/S0140-6736(16)00163-X.
16. Berkhemer OA, Fransen PS, Beumer D, et al. A randomized trial of intraarterial treatment for acute ischemic stroke. *N Engl J Med* 2015 Jan 1; 372 (1): 11–20. doi: 10.1056/NEJMoa1411587.
17. Campbell BC, Mitchell PJ, Kleinig TJ, et al. Endovascular therapy for ischemic stroke with perfusion-imaging selection. *N Engl J Med* 2015 Mar 12; 372 (11):1009–1018. doi: 10.1056/NEJMoa1414792.
18. Saver JL, Goyal M, Bonafe A, et al. Stent-retriever thrombectomy after intravenous t-PA vs. t-PA alone in stroke. *N Engl J Med* 2015 Jun 11; 372 (24): 2285–2295. doi: 10.1056/NEJMoa1415061.
19. Goyal M, Demchuk AM, Menon BK, et al. Randomized assessment of rapid endovascular treatment of ischemic stroke. *N Engl J Med* 2015 Mar 12; 372 (11): 1019–1030. doi: 10.1056/NEJMoa1414905.
20. Roubec M, Kuliha M, Procházka V, et al. A controlled trial of revascularization in acute stroke. *Radiology* 2013 Mar; 266 (3): 871–878. doi: 10.1148/radiol.12120798.
21. Dobrocky T, Kaesmacher J, Bellwald S, et al. Stent-retriever thrombectomy and rescue treatment of M1 occlusions due to underlying intracranial atherosclerotic stenosis: cohort analysis and review of the literature. *Cardiovasc Intervent Radiol* 2019 Jun; 42 (6): 863–872. doi: 10.1007/s00270-019-02187-9
22. Maingard J, Phan K, Lamanna A, et al. Rescue intracranial stenting after failed mechanical thrombectomy for acute ischemic stroke: a systematic review and meta-analysis. *World Neurosurg* 2019 Dec; 132: 235–245. doi: 10.1016/j.wneu.2019.08.192.

23. Trouillas P, Derex L, Philippeau F, et al. Early Fibrinogen Degradation Coagulopathy Is Predictive of Parenchymal Hematomas in Cerebral rt-PA Thrombolysis. A Study of 157 Cases. *Stroke* 2004 Jun; 35 (6): 1323-1328. doi: 10.1161/01.STR.0000126040.99024.cf.
24. Sutton J, Taylor G, Mikell FL, et al, Thrombolytic Therapy Followed by Early Revascularisation for Acute Myocardial Infarction. *Am J Cardiol* 1986 Jun 1; 57 (15) :1227-1231. doi: 10.1016/0002-9149(86)90193-1.
25. Ahmed N, Kelleher D, Madan M, et al. Carotid endarterectomy following thrombolysis for acute ischaemic stroke. *VASA* 2017 Mar; 46 (2): 116-120. doi: 10.1024/0301-1526/a000601
26. Azzini C, Gentile M, De Vito A, et al. Very early carotid endarterectomy after intravenous thrombolysis. *Eur J Vasc Endovasc Surg* 2016 Apr; 51 (4): 482-6. doi: 10.1016/j.ejvs.2015.11.006.
27. Fisher M. Occlusion of the internal carotid artery. *AMA Arch Neurol Psychiatry* 1951 Mar; 65 (3): 346–377. doi: 10.1001/archneurpsyc.1951.02320030083009.
28. Friedmann SG. The first carotid endarterectomy. *J Vasc Surg* 2014 Dec; 60 (6): 1703-1708. doi: 10.1016/j.jvs.2014.08.059.
29. DeBakey ME. Successful carotid endarterectomy for cerebrovascular insufficiency: nineteen-year follow-up. *JAMA* 1975 Sep 8; 233 (10): 1083-1085. PMID: 1174155.
30. Welch K. Excision of occlusive lesions of the middle cerebral artery. *J. Neurosurg* 1956 Jan; 13 (1): 73-80. doi: 10.3171/jns.1956.13.1.0073.
31. Jacobson JH 2nd, Wallman LJ, Schumacher GA, et al. Microsurgery as an aid to middle cerebral artery endarterectomy. *J. Neurosurg* 1962 Feb; 19: 108-15. doi: 10.3171/jns.1962.19.2.0108.
32. Meyer FB, Piepgras DG, Sundt TH, et al. Emergency embolectomy for acute Occlusion of the middle cerebral artery. *J. Neurosurg* 1985 May; 62 (5): 639-647. doi: 10.3171/jns.1985.62.5.0639.
33. Yasargil MG. Personal considerations on the history of microsurgery. *J Neurosurg* 2010 Jun; 112 (6): 1163-1175. doi: 10.3171/2009.7.JNS091124.
34. The EC/IC Bypass Study Group. The International Cooperative Study of Extracranial/Intracranial Arterial Anastomosis (EC/IC Bypass Study): Methodology and Entry Characteristics. *Stroke* 1985 May-Jun; 16 (3): 397-497. DOI: 10.1161/01.str.16.3.397.
35. The EC/IC Bypass Study Group. Failure of Extracranial/intracranial Arterial Bypass to Reduce the Risk of Ischemic Stroke. Results of an International Randomized Trial. *N Engl J Med* 1985 Nov 7; 313 (19): 1191-1200. doi: 10.1056/NEJM198511073131904.

36. Powers WJ, Clarke WR, Grubb RL, et al. Extracranial-intracranial bypass surgery for stroke prevention in hemodynamic cerebral ischemia: the Carotid Occlusion Surgery Study randomized trial. *JAMA* 2011 Nov 9; 306 (18): 1983-1992. doi:10.1001/jama.2011.1610.
37. Amin-Hanjani S, Barker FG II, Charbel FT, et al. Cerebrovascular Section of the American Association of Neurological Surgeons; Congress of Neurological Surgeons. Extracranial-intracranial bypass for stroke-is this the end of the line or a bump in the road? *Neurosurgery* 2012 Sep 7; 71 (3): 557–561. doi:10.1227/NEU.0b013e3182621488.
38. Hanggi D, Steiger HJ, Vajkoczy P, et al. EC-IC bypass for stroke: is there a future perspective? *Acta Neurochir (Wien)* 2012 Oct; 154 (10): 1943–1944. doi: 10.1007/s00701-012-1480-4.
39. Derdeyn CP, Gage BF, Grubb RL Jr, et al. Cost-effectiveness analysis of therapy for symptomatic carotid occlusion: PET screening before selective extracranial-to-intracranial bypass versus medical treatment. *J Nucl Med* 2000 May; 41 (5): 800–807. PMID: 10809195.
40. Carlson AP, Yonas H, Chang YF, et al. Failure of cerebral hemodynamic selection in general or of specific positron emission tomography methodology?: Carotid Occlusion Surgery Study (COSS). *Stroke* 2011 Dec; 42 (12): 3637–3639. doi: 10.1161/STROKEAHA.111.627745.
41. Powers WJ. Letter by Powers Regarding Article, “Failure of cerebral hemodynamic selection in general or of specific positron emission tomography methodology? Carotid occlusion surgery study (COSS)”. *Stroke* 2012 Apr; 43 (4): 43. doi: 10.1161/STROKEAHA.111.648097.
42. Powers WJ, Clarke WR, Adams HP Jr, et al. Commentary: Extracranial-intracranial bypass for stroke in 2012: response to the critique of the carotid occlusion surgery study “It was déjà vu all over again”. *Neurosurgery* 2012 Sep; 71 (3): 772–776. doi: 10.1227/NEU.0b013e318268c7d3
43. Reynolds MR, Derdeyn CP, Grubb RL Jr, et al. Extracranial-intracranial bypass for ischemic cerebrovascular disease: what have we learned from the Carotid Occlusion Surgery Study? *Neurosurg Focus* 2014 Jan; 36 (1): 9. doi: 10.3171/2013.10.FOCUS13427.
44. Radovnický T, Vachata P, Bartos R. et al. The masaryk hospital extracranial–intracranial bypass study. *Neurosurg Rev* 2017 Jan; 40 (1): 53–57. DOI: 10.1007/s10143-016-0746-3.
45. Ogasawara K, Ogawa A. JET study (Japanese) EC-IC Bypass Trial. *Nihon Rinsho*. 2006 Oct; 64 (Suppl 7):524–527. PMID: 17461199.
46. Kanamaru K, Araki T, Kawakita F, et al. STA-MCA bypass for the treatment of ischemic stroke. *Acta Neurochir Suppl* 2011; 112: 55–57. doi: 10.1007/978-3-7091-0661-7_10.

47. Oudemans EA, Kappelle LJ, Van den Berg-Vos RM, et al. Cognitive functioning in patients with carotid artery occlusion; a systematic review. *J Neurol Sci* 2018 Nov 15; 394: 132-137. doi: 10.1016/j.jns.2018.09.006.
48. Marshall RS, Festa JR, Cheung YK, Pavol MA, et al. Randomized Evaluation of Carotid Occlusion and Neurocognition (RECON) trial: main results. *Neurology* 2014 Mar 4; 82 (9): 744-751. doi: 10.1212/WNL.000000000000167.
49. Burkhardt JK, Winklhofer S, Fierstra J, et al. Emergency extracranial-intracranial bypass to revascularize salvageable brain tissue in acute ischemic stroke patients. *World Neurosurg* 2018 Jan; 109: 476-485. doi:10.1016/j.wneu.2017.10.005.
50. Horiuchi T, Nitta J, Ishizaka S, et al. Emergency EC-IC bypass for symptomatic atherosclerotic ischemic stroke. *Neurosurg Rev* 2013 Oct; 36 (4): 559-564; discussion 564-555. doi: 10.1007/s10143-013-0487-5.
51. Hwang CW, Chang WO, Bang JS, et al. Superficial temporal artery to middle cerebral artery bypass in acute ischemic stroke and stroke in progress. *Neurosurgery* 2011 Mar; 68 (3): 723-729; discussion 729-730. doi: 10.1227/NEU.0b013e318207a9de.
52. Lee SB, Huh PW, Kim DS, et al. Early superficial temporal artery to middle cerebral artery bypass in acute ischemic stroke. *Clin Neurol Neurosurg* 2013 Aut; 115 (8): 1238-1244. doi: 10.1016/j.clineuro.2012.11.022.
53. Nussbaum ES, Janjua TM, Defillo A, et al. Emergency extracranial-intracranial bypass surgery for acute ischemic stroke. *J Neurosurg* 2010 Mar; 112 (3): 666-673. doi: 10.3171/2009.5.jns081556.
54. Park HS, Kim SH, Nah HW, et al. Patient selection and clinical efficacy of urgent superficial temporal artery-middle cerebral artery bypass in acute ischemic stroke using advanced magnetic resonance imaging techniques. *Oper Neurosurg (Hagerstown)* 2017 Oct 1;13 (5): 552-559. doi: 10.1093/ons/oxp041
55. Kimura T, Ichikawa Y, Inoue T. Safety and clinical outcomes of urgent superficial temporal artery-middle cerebral artery bypass—a single-institution retrospective analysis. *Acta Neurochirurgica* 2020 Jun; 162 (6):1325-1331. doi: 10.1007/s00701-020-04267-z.
56. Hyunjun J, Dongwook S, Young D K. Quantitative radiological analysis and clinical outcomes of urgent EC-IC bypass for hemodynamic compromised patients with acute ischemic stroke. *Sci Rep* 2022 May; 12 (1): 8816. doi: 10.1038/s41598-022-12728-x.
57. Behme D, Kowoll A, Weber W, et al. M1 is not M1 in ischemic stroke: the disability-free survival after mechanical thrombectomy differs significantly between proximal and distal

- occlusions of the middle cerebral artery M1 segment. *J Neurointerv Surg* 2015 Aug; 7 (8): 559-563. doi: 10.1136/neurintsurg-2014-011212.
58. Rhoton LA. The supratentorial arteries. *Neurosurgery* 2002 Oct; 51(Supplement 4): 53-121. PMID: 12234447.
59. Amin-Hanjani S, Charbel, F T. Flow-assisted surgical technique in cerebrovascular surgery. *Surg Neurol* 2007; 68 (Suppl 1): 14-11. doi: 10.1016/j.surneu.2007.07.051.
60. Stock KW, Wetzel SG, Lyrer PA, et al. Quantification of blood flow in the middle cerebral artery with phase-contrast MR imaging. *Eur Radiol* 2000; 10 (11): 1795–1800. doi: 10.1007/s0033000000378.
61. Sebok M, Esposito G, Bas van Niftrik CHH, et al. Flow augmentation STA-MCA bypass evaluation for patients with acute stroke and unilateral large vessel occlusion: a proposal for an urgent bypass flowchart. *J Neurosurg* 2022 Jan 7; 7: 1–9. doi: 10.3171/2021.10.JNS21986.
62. Powers WJ, Rabinstein AA, Ackerson T, et al. Guidelines for the Early Management of Patients With Acute Ischemic Stroke: 2019 Update to the 2018 Guidelines for the Early Management of Acute Ischemic Stroke: A Guideline for Healthcare Professionals From the American Heart Association/American Stroke Association. *Stroke* 2019 Dec; 50 (12): 344-418. doi: 10.1161/STR.0000000000000211.
63. Albers GW, Marks MP, Kemp S, et al. Thrombectomy for Stroke at 6 to 16 Hours with Selection by Perfusion Imaging. *N Engl J Med* 2018 Feb; 378 (8): 708-18. doi: 10.1056/NEJMoa1713973.
64. Nogueira RG, Jadhav AP, Haussen DC, et al. Thrombectomy 6 to 24 Hours after Stroke with a Mismatch between Deficit and Infarct. *N Engl J Med* 2018 Jan; 378 (1): 11-21. doi: 10.1056/NEJMoa1706442.
65. Zaidat OO, Yoo AJ, Khatri P, et al. Recommendations on angiographic revascularization grading standards for acute ischemic stroke: a consensus statement. *Stroke* 2013 Sep; 44 (9): 2650-2663. doi: 10.1161/STROKEAHA.113.001972.
66. Berkhemer OA, Fransen PS, Beumer D, et al. A randomized trial of intraarterial treatment for acute ischemic stroke. *N Engl J Med* 2015 Jan; 372 (1): 11-20. doi: 10.1056/NEJMoa1411587.
67. Jovin TG, Chamorro A, Cobo E, et al. Thrombectomy within 8 hours after symptom onset in ischemic stroke. *N Engl J Med* 2015 Jun 11; 372 (24): 2296-2306. doi: 10.1056/NEJMoa1503780.

68. Goyal M, Demchuk AM, Menon BK, et al. Randomized assessment of rapid endovascular treatment of ischemic stroke. *N Engl J Med* 2015 Jun; 372 (24): 1019-30. doi: 10.1056/NEJMoa1503780.
69. Campbell BC, Mitchell PJ, Kleinig TJ, et al. Endovascular therapy for ischemic stroke with perfusion-imaging selection. *N Engl J Med* 2015 Mar 12; 372 (11): 1009-18. doi: 10.1056/NEJMoa1414792.
70. Saver JL, Goyal M, Bonafe A, et al. Stent-retriever thrombectomy after intravenous t-PA vs. t-PA alone in stroke. *N Engl J Med* 2015 Jun 11; 372 (24): 2285-95. doi: 10.1056/NEJMoa1415061.
71. Maingard J, Phan K, Lamanna A, et al. Rescue Intracranial Stenting After Failed Mechanical Thrombectomy for Acute Ischemic Stroke: A Systematic Review and Meta-Analysis. *World Neurosurg* 2019 Dec; 132: 235-245. doi: 10.1016/j.wneu.2019.08.192.
72. Riley DS, Barber MS, Kienle GS, et al. CARE guidelines for case reports: explanation and elaboration document. *J Clin Epidemiol* 2017 Sep; 89: 218-235. doi: 10.1016/j.jclinepi.2017.04.026.
73. Moher D, Shamseer L, Clarke M, et al. Preferred reporting items for systematic review and meta-analysis protocols (PRISMA-P) 2015 statement. *Syst Rev* 2015 Jan 1; 4 (1):1. doi: 10.1186/2046-4053-4-1.
74. Moola S, Munn Z, Tufanaru C, et al. Systematic reviews of etiology and risk. In: Aromataris E, Munn Z, eds. *Joanna Briggs Institute Reviewer's Manual: The Joanna Briggs Institute*; 2017.
75. Park J, Hwang YH, Kim Y. Extended superciliary approach for middle cerebral artery embolectomy after unsuccessful endovascular recanalization therapy: technical note. *Neurosurgery* 2009 Dec; 65 (6): 1191-1194; discussion 1194. doi: 10.1227/01.NEU.0000351783.00831.BB.
76. Kim DW, Jang SJ, Kang SD. Emergency microsurgical embolectomy for the treatment of acute intracranial artery occlusion: report of two cases. *J Clin Neurol* 2011 Sep; 7 (3): 159-163. doi: 10.3988/jcn.2011.7.3.159.
77. Hwang G, Oh CW, Bang JS, et al. Superficial temporal artery to middle cerebral artery bypass in acute ischemic stroke and stroke in progress. *Neurosurgery* 2011 Mar; 68 (3): 723-729; discussion 729-730. doi: 10.1227/NEU.0b013e318207a9de.
78. Tabuchi S, Nakajima S, Suto Y, Nakayasu H. Emergency superficial temporal artery to middle cerebral artery bypass after intravenous recombinant tissue plasminogen activator

- administration for acute cerebral ischemia in a patient with moyamoya disease. *Case Rep Neurol* 2013 Dec 21; 5 (3): 214-219. doi: 10.1159/000357664.
79. Park J, Hwang YH, Huh S, Kang DH, Kim Y. Minimally invasive and rapid surgical embolectomy (MIRSE) as rescue treatment following failed endovascular recanalization for acute ischemic stroke. *Acta Neurochir (Wien)* 2014 Nov; 156 (11): 2041-2049; discussion 2049. doi: 10.1007/s00701-014-2179-5.
80. Katsuno M, Kawasaki K, Izumi N, Hashimoto M. Surgical embolectomy for middle cerebral artery occlusion after thrombolytic therapy: A report of two cases. *Surg Neurol Int* 2014 Jun 13; 5: 93. doi: 10.4103/2152-7806.134520.
81. Sugiyama T, Kazumata K, Asaoka K, et al. Reappraisal of Microsurgical Revascularization for Anterior Circulation Ischemia in Patients with Progressive Stroke. *World Neurosurg* 2015 Dec; 84 (6): 1579-1588. doi: 10.1016/j.wneu.2015.07.053.
82. Takeuchi S, Wada K, Arimoto H, et al. Emergency Superficial Temporal Artery to Middle Cerebral Artery Bypass After Intravenous Administration of Tissue Plasminogen Activator for Stroke. *Turk Neurosurg* 2015; 25 (4): 633-637. doi: 10.5137/1019-5149.JTN.8648-13.1.
83. Choi JH, Park HS. Emergent Double-barrel Bypass Shortly after Intravenous Administration of Recombinant Tissue Plasminogen Activator for Acute Ischemic Stroke. *J Cerebrovasc Endovasc Neurosurg* 2016 Sep; 18 (3): 258-263. doi: 10.7461/jcen.2016.18.3.258.
84. Kanematsu R, Kimura T, Ichikawa Y, Inoue T. Safety of urgent STA-MCA anastomosis after intravenous rt-PA treatment: a report of five cases and literature review. *Acta Neurochir (Wien)* 2018 Sep; 160 (9): 1721-1727. doi: 10.1007/s00701-018-3576-y.
85. Jeon HJ, Lee JY, Cho BM, Yoon DY, Oh SM. Four-Year Experience Using an Advanced Interdisciplinary Hybrid Operating Room: Potentials in Treatment of Cerebrovascular Disease. *J Korean Neurosurg Soc* 2019 Jan; 62 (1): 35-45. doi: 10.3340/jkns.2018.0203.
86. Amin-Hanjani S, Du X, Mlinarevich N, Meglio G, Zhao M, Charbel FT. The cut flow index: an intraoperative predictor of the success of extracranial-intracranial bypass for occlusive cerebrovascular disease. *Neurosurgery* 2005 Jan; 56 (1 Suppl): 75-85; discussion 75-85. doi: 10.1227/01.neu.0000143032.35416.41.
87. Hernesniemi J, Ishii K, Niemela M, et al. Lateral supraorbital approach as an alternative to the classical pterional approach. *Acta Neurochir Suppl* 2005; 94: 17-21. doi: 10.1007/3-211-27911-3_4.

88. Amin-Hanjani S, Shin JH, Zhao M, Du X, Charbel FT. Evaluation of extracranial-intracranial bypass using quantitative magnetic resonance angiography. *J Neurosurg* 2007 Feb; 106 (2): 291-298. doi: 10.3171/jns.2007.106.2.291.
89. Katsanos AH, Malhotra K, Goyal N, et al. Mortality Risk in Acute Ischemic Stroke Patients With Large Vessel Occlusion Treated With Mechanical Thrombectomy. *J Am Heart Assoc* 2019 Nov; 8 (21): 014425. doi: 10.1161/JAHA.119.014425.
90. Ermine CM, Bivard A, Parsons MW, Baron JC. The ischemic penumbra: From concept to reality. *Int J Stroke* 2021 Jul; 16 (5): 497-509. doi: 10.1177/1747493020975229.
91. Drake B, Redekop G. Middle cerebral artery embolectomy after failed mechanical clot removal. *Can J Neurol Sci* 2010 May; 37 (3): 408-411. doi: 10.1017/s0317167100010362.
92. Lee SJ, Hong JM, Lee M, Huh K, Choi JW, Lee JS. Cerebral arterial calcification is an imaging prognostic marker for revascularization treatment of acute middle cerebral arterial occlusion. *J Stroke* 2015 Jan; 17 (1): 67-75. doi: 10.5853/jos.2015.17.1.67.
93. Inoue T, Tamura A, Tsutsumi K, Saito I, Saito N. Surgical embolectomy for large vessel occlusion of anterior circulation. *Br J Neurosurg* 2013 Dec; 27 (6): 783-790. doi: 10.3109/02688697.2013.793286.
94. Ansari S, Rahman M, Waters MF, Hoh BL, Mocco J. Recanalization therapy for acute ischemic stroke, part 1: surgical embolectomy and chemical thrombolysis. *Neurosurg Rev* 2011 Jan; 34 (1): 1-9. doi: 10.1007/s10143-010-0293-2.
95. Steinberg JA, Rennert RC, Ravina K, et al. Rescue Cerebral Revascularization in Patients with Progressive Steno-Occlusive Ischemia of the Anterior Intracranial Circulation. *World Neurosurg* 2020 Jan; 133: 609-618. doi: 10.1016/j.wneu.2019.09.102.
96. Anda T, Suyama K, Kawano T, Mori K. Shotgun pellet embolus in the cerebral circulation via the internal carotid artery in the neck; a case report. *No Shinkei Geka* 1992 Apr; 20 (4): 457-461. PMID: 1570071.
97. Haninec P, Houstava L, Klener J. Shotgun pellet embolus of the middle cerebral artery treated by emergency embolectomy. *Br J Neurosurg* 1996 Jun; 10 (3): 311-314. doi: 10.1080/02688699650040214.
98. Monterey M, Kerr K, Dannenbaum M, Chen PR, et al. Open Surgery for Extraction of an Embolized Pellet in the Middle Cerebral Artery From a Shotgun Injury. *Oper Neurosurg (Hagerstown)* 2019 Sep 1; 17 (3): 119-123. doi: 10.1093/ons/opy312.
99. Spetzger U, Reul J, Thron A, et al. Microsurgical embolectomy and removal of a migrated coil from the middle cerebral artery. *Cerebrovasc Dis* 1997; 7: 226-31. doi: 10.1159/000108196.

100. Kim YB, Lee KC, Lee JW, et al. Rescue microsurgery in coil herniation causing thromboembolic occlusion of parent artery. *Acta Neurochir (Wien)* 2009 Dec; 151 (12):1609-1616. doi: 10.1007/s00701-009-0437-8.
101. Tranmer BI, Humphreys RP, Chuang SH. Microsurgical recovery of a migrated balloon from the internal carotid artery of a child. *Neurosurgery* 1985 Mar; 16 (3): 381-386. doi: 10.1227/00006123-198503000-00017.
102. Ibrahim GM, Abou-Hamden A, Shankar JJ, et al. Microsurgical glue embolectomy of the middle cerebral artery following embolization of a maxillofacial arteriovenous malformation. *J Clin Neurosci* 2011 Dec; 18 (12): 1733-1736. doi: 10.1016/j.jocn.2011.04.020.
103. Oh JS, Kim DS, Shim JJ, Yoon SM. Surgical removal of embolic material after its unexpected migration through extracranial-intracranial anastomosis in the treatment of Barrow Type D carotid-cavernous fistula: case report. *J Neurosurg* 2018 Mar; 128 (3): 731-734. doi: 10.3171/2016.9.JNS152677.
104. Kang DH, Park J, Hwang YH, Kim YS. Inadvertent Self-Detachment of Solitaire AB Stent during the Mechanical Thrombectomy for Recanalization of Acute Ischemic Stroke: Lessons Learned from the Removal of Stent via Surgical Embolectomy. *J Korean Neurosurg Soc* 2013 Jun; 53 (6): 360-363. doi: 10.3340/jkns.2013.53.6.360.
105. Jolugbo P, Ariens RAS. Thrombus Composition and Efficacy of Thrombolysis and Thrombectomy in Acute Ischemic Stroke. *Stroke* 2021 Mar; 52 (3): 1131-1142. doi: 10.1161/STROKEAHA.120.032810.
106. Walker BS, Shah LM, Osborn AG. Calcified cerebral emboli, a „do not miss“ imaging diagnosis: 22 new cases and review of the literature. *AJNR Am J Neuroradiol* 2014 Aug; 35 (8): 1515-1519. doi: 10.3174/ajnr.A3892.
107. Ismail I, Agarwal A, Aggarwal S, et al. Aortic atherosclerosis: a common source of cerebral emboli, often overlooked! *Am J Ther* 2016 Jan-Feb; 23 (1): 268-272. doi: 10.1097/MJT.000000000000178.
108. Kissela BM, Kothari RU, Tomsick TA, et al. Embolization of calcific thrombi after tissue plasminogen activator treatment. *J Stroke Cerebrovasc Dis* 2001 May-Jun; 10 (3): 135-138. doi: 10.1053/jscd.2001.25467.
109. Maurer CJ, Dobrocky T, Joachimski F, et al. Endovascular thrombectomy of calcified emboli in acute ischemic stroke: a multicenter study. *AJNR Am J Neuroradiol* 2020 Mar; 41 (3): 464–468. doi: 10.3174/ajnr.A6412.

110. Gemmete JJ. Commentary: Urgent Middle Cerebral Artery Embolectomy of Calcified Embolus After Intravenous Thrombolysis: 2 - Dimensional Operative Video. Oper Neurosurg (Hagerstown) 2019 Aug 1; 17 (2): 56-57. doi: 10.1093/ons/opz047

Seznam článků autora, které se svým komentářem tvoří habilitační práci.

Článek autora 1. str. 20-31

Fiedler J, Příbář V, Škoda O, Schenk I, Schenková V, Poláková S. Cognitive outcome after EC-IC bypass surgery in hemodynamic cerebral ischemia. *Acta Neurochir (Wien)* 2011 Jun; 153 (6): 1303-1311; discussion 1311-1312.
doi: 10.1007/s00701-011-0949-x.

Článek autora 2. str. 36-47

Fiedler J, Reiser M, Košťál P, Kubále J, Ostrý S, Hrbáč T, Kešnerová P, Fadrná T, Langová K, Herzig R, Školoudík D. Blood flow Blood Flow Volume Measurement in Cervical and Intracranial Arteries using Quantitative Magnetic Resonance Angiography and Duplex Sonography (Bocaccia) - A Prospective Observational Study. *Ultraschall Med* 2021 Feb; 42 (1): 65-74.
doi: 10.1055/a-1113-7343.

Článek autora 3. str. 48-54

Fiedler J, Mrhálek T, Vavrečka M, Ostrý S, Bombic M, Kubále J, Příbář V, Preiss M, Stuchlíková I. Kognice a hemodynamika po karotické endarterektomii pro asymptomatickou stenózu. *Cesk Slov Neurol N* 2016; 79/112 (2): 201-206.
doi: 10.14735/amcsnn2016201.

Článek autora 4. str. 55-60

Fiedler J, Příbář V, Bombic M. Peroperační kontrola funkce extra – intrakraniálního bypassu ultrazvukovými metodami. *Cesk Slov Neurol N* 2011; 74/107 (1): 62-66.

Článek autora 5. str. 76-79

Fiedler J, Ostry S, Bombic M, Sterba L, Kostal P. Urgent Middle Cerebral Artery Embolectomy of Calcified Embolus After Intravenous Thrombolysis: 2-Dimensional Operative Video. *Oper Neurosurg (Hagerstown)* 2019 Aug 1; 17 (2): 54-55.
doi: 10.1093/ons/opy404.

Článek autora 6. str 80-89

FIEDLER, Jiri, Martin ROUBEC, Marek GRUBHOFFER, Svatopluk OSTRY, Vaclav PROCHAZKA, Katerina LANGOVA a David Skoloudik. Emergent microsurgical intervention for acute stroke after mechanical thrombectomy failure: A prospective study. *Journal of Neurointerventional Surgery* [online]; 2022; 0: 1-8.
ISSN 1795-8478. Dostupné z doi: 10.1136/neurintsurg-2022-018643.