

MASARYKOVA UNIVERZITA

Lékařská fakulta

MR zobrazování hyalinní chrupavky

Habilitační práce

MUDr. Andrea Šprláková-Puková Ph.D.

Brno 2020

**MUNI**  
**MED**



Ráda bych poděkovala všem spoluautorům článků nejen uvedených v této práci. Dále bych chtěla poděkovat prof. MUDr. Vlastimilu Válkovi CSc., MBA, EBIR, doc. MUDr. Markovi Mechlovi Ph.D., MBA, doc. MUDr. Miloši Keřkovskému Ph.D. a Mgr. Ing. Markovi Dostálovi Ph.D. za cenné rady a inspiraci.

Poděkování patří i mé rodině za podporu a pochopení, nejen při zpracování této práce.

# Obsah

1. Úvod.....	5
2. Seznam původních publikací autorky.....	6
3. Hyalinní chrupavka.....	8
4. Zobrazování hyalinní chrupavky.....	10
4.1 Rentgenový snímek.....	10
4.2 Magnetická rezonance.....	11
4.2.1 Morfologické zobrazování.....	11
4.2.2 Zobrazování chrupavky se zaměřením na její složení.....	16
4.3 Hodnocení chrupavky v pooperačním období.....	23
5. Závěr.....	27
6. Seznam použité literatury.....	28
7. Komentář.....	32
8. Originály původních publikací autorky.....	33

## Úvod

Diagnostika změn muskuloskeletálního systému patří k základním pilířům radiologie, v současnosti se již zobrazování netýká jen rentgenové diagnostiky změn skeletu, ale rovněž zobrazování nekostěných tkání. Při zobrazení těchto struktur se dnes rutinně využívá ultrazvuková diagnostika a zejména magnetická rezonance (MR). MR je objektivní zobrazovací metoda, dnes již zcela nezbytná u řady patologických stavů(1).

K stále častějšímu využití zobrazení na MR přispívá rychlý technologický rozvoj magnetické rezonance s rozšiřujícím se množstvím sekvencí a způsobů zobrazení muskuloskeletálního systému, a to včetně zobrazení hyalinní chrupavky. Požadavek na detekci změn hyalinní chrupavky je tak v současné době stále častější indikací. Je to dáno zejména zmíněnými možnostmi zobrazení, kombinací aktivního způsobu života populace a stále se rozvíjejícími chirurgickými metodami s možností reparace této tkáně. Zobrazování hyalinní chrupavky a diagnostika jejích změn se tak stala součástí každého vyšetření kloubu na magnetické rezonanci.

Cílem této práce je shrnutí současných možností MR zobrazování hyalinní chrupavky, nejen při rutinním vyšetření, ale i při využití některých pokročilých technik, kterými jsme se na pracovišti zabývali. Výsledky jsme publikovali v příložených pracích, jejichž společným tématem je právě MR zobrazování hyalinní chrupavky, a to před případným operačním zákrokem či následné sledování změn po operaci. Habilitační práce je koncipována jako soubor komentovaných prací s krátkým úvodem do problematiky a přehledem možností zobrazení hyalinní chrupavky. Autorka této práce je hlavní autorkou pěti uvedených publikací a korespondenční autorkou dalších dvou publikací.

## Seznam publikací autorky

- I. Otaševič T, Šprláková-Puková A. Současné možnosti diagnostiky a léčby ohraničených chrupavčitých lézí nosných kloubů. Prakt. Lék. 2020; 100(3): 107–112
- II. Sprlakova-Pukova, A., Vališ, P., Mechl, M. Magnetic resonance imaging of hyaline cartilage [Zobrazování hyalinní chrupavky pomocí magnetické rezonance] (2017) Ceska Radiologie, 71 (4), pp. 291-295.
- III. Šprláková-Puková A., Vališ, P., Repko, M. Current options and importance of imaging of the hyaline articular cartilage of the knee prior to the surgery - A different perspective of an orthopaedic surgeon and a radiologist [Současné možnosti a význam zobrazování hyalinní chrupavky kolenního kloubu před operačním zákrokem - Rozdílný pohled ortopeda a radiologa] (2018) Acta Chirurgiae Orthopaedicae et Traumatologiae Cechoslovaca, 85 (5), pp. 366-369.
- IV. Štouračová A, Mechl M, Šprláková-Puková A, Schwarz D, Burda J. Diagnostic imaging of articular cartilage including volumetric measurements [Možnosti zobrazení artikulární chrupavky včetně volumetrických měření] (2011) Ceska Radiologie, 65 (1), pp. 61-69
- V. Šprláková-Puková A., Koriřáková E, Štouračová A, Repko M, Vališ P, Otaševič T, Tintěra J. Využití dGEMRIC techniky při zobrazení chrupavky, srovnání výsledků s použitím kontrastní látky Gd-DTPA<sup>2-</sup> (Magnevist) a Gd-DOTA<sup>-</sup> (Dotarem) (2020) Ceska Radiologie, 74(3), pp.196-201
- VI. Komárek, J., Vališ, P., Repko, M., Chaloupka, R., Krbec, M., Šprláková, A., Pavlovský, Z., Kubešová, B. Treatment of deep cartilage defects of the knee with autologous chondrocyte transplantation: Long-term results [Léčba osteochondrálních defektu

kolenního kloubu metodou implantace solidního chondrograftu - dlouhodobé výsledky] (2010) Acta Chirurgiae Orthopaedicae et Traumatologiae Cechoslovaca, 77 (4), pp. 291-295.

- VII. Otaševič T, Vališ P, Rouchal M, Novák J, Repko M, Šprláková-Puková A. Two-Year Results of Modified AMIC Technique for Treatment of Cartilage Defects of the Knee .Acta Chir Orthop Traumatol Cech. 87, 2020, No. 3 p. 75–81
- VIII. Šprláková-Puková A., Štouračová A, Vališ P, Repko M, Koritáková E, Tintěra J, Otaševič T. Reliability of the Evaluation of MRI Examinations after the Treatment of Chondral Defects in the Knee Joint. Acta Chir Orthop Traumatol Cech. 87, 2020, No. 4 p. 267–274

## Hyalinní chrupavka

Znalosti stavby chrupavky jsou důležité i z pohledu zobrazování, při kterém se složení a uspořádání jednotlivých komponent chrupavky uplatňují, uvědomění si skladby chrupavky pomáhá pochopit změny při vlastním zobrazení a rovněž změny, které nastávají při různých patologických stavech.

Chrupavka je pojivová tkáň tvořená chondrocyty a extracelulární matrix s kolagenními fibrilami, má pevnou konzistenci a její vlastností je tlaková elasticita. Na působení tlaku reaguje tvarovou deformitou, která se po odeznění působení navrácí do původní podoby. Za tuto elasticitu jsou zodpovědné proteoglykany obsažené v extracelulární matrix a kolagenní fibrily. Chrupavka je bezcévná, výživa probíhá díky difuzi mezibuněčnou hmotou.

V lidském těle rozlišujeme různé typy chrupavky – elastická (např. epiglottis, ušní boltec), vazivová (např. menisky, meziobratlové ploténky), a hyalinní (kloubní, růstové ploténky, části žeber a další).

Kloubní hyalinní chrupavka není, na rozdíl od ostatních lokalit, kryta perichondriem. Tím je do jisté míry znevýhodněna, protože ve vnitřní vrstvě perichondria jsou mezenchymové buňky, z kterých mohou vznikat chondroblasty, a tak je zajištěna regenerace této tkáně. Hyalinní chrupavka v kloubech je tak ochuzena o tuto možnost reparace(2).

Chondrocyty jsou středně velké jednojaderné buňky, jejich tvar se liší podle jejich umístění – v povrchových vrstvách jsou vřetenovité, v hlubokých vrstvách kulovité.

Extracelulární matrix se skládá z molekul vody, kolagenních fibril a proteoglykanů. Kolagenní fibrily jsou z velké části tvořeny kolagenem typu II, proteoglykany jsou spojené s kyselinou hyaluronovou v agregáty, podíl vody je dán schopností proteoglykanů a kyseliny



hyaluronové vázat molekuly vody(3). Ve zdravé hyalinní chrupavce není uspořádání jednotlivých komponent nahodilé, ale je patrné zonální uspořádání do tří vrstev neboli zón(4). Povrchová zóna je vrstva s nejvyšší koncentrací paralelně uspořádaných kolagenních fibril ve vztahu s povrchem kloubní plochy a nejnižší koncentrací proteoglykanů, tvoří 10–20% výšky chrupavky.

Střední zóna – zde jsou fibrily uspořádány náhodně, šikmo, v této vrstvě je vysoká koncentrace proteoglykanů, tvoří 40-60 %.

Hluboká vrstva – s uspořádáním fibril kolagenu II kolmo na kloubní povrch, tato vrstva má nejvyšší koncentraci proteoglykanů, naopak je velmi nízká koncentrace molekul vody, tvoří kolem 30 %.

## **Zobrazování chrupavky**

Změny hyalinní chrupavky lze zobrazit pomocí artroskopického výkonu nebo zobrazovacími metodami, neinvazivně či minimálně invazivně. Zcela zásadní je zobrazování pomocí magnetické rezonance(5), nicméně na poškození chrupavky může nepřímo upozornit i rentgenový snímek či CT vyšetření. Ultrazvukové vyšetření má jen okrajový význam, který vyplývá z principu metody a možností zhodnocení kloubního povrchu jednotlivých kloubů. Toto téma bylo součástí přehledového článku **Otaševič et al. Současné možnosti diagnostiky a léčby ohraničených chrupavčitých lézí nosných kloubů. Prakt. Léč. 2020**, ve kterém je uveden přehled zobrazovacích metod chrupavky, jejíž autorkou je autorka této práce. Podrobnější možnosti MR zobrazování chrupavky jsou pak tématem článku **Šprláková et al. Zobrazování hyalinní chrupavky pomocí magnetické rezonance (2017) Česká Radiologie**. Tato práce nabízí stručnou verzi nových trendů v zobrazování hyalinní chrupavky a autorka této práce je hlavním autorem tohoto článku.

### **Rentgenový snímek**

Rentgenový snímek je základní zobrazovací metoda při diagnostice změn degenerativních či traumatických. Na rentgenovém snímku není zobrazena přímo chrupavka, ale mohou být detekovány změny, které s jejím poškozením souvisí. Může se jednat o změny degenerativní, či změny v souvislosti s traumatem. U degenerativních změn je pro případné následné došetření pacienta na MR rozhodující stupeň postižení, k tomuto se nejčastěji používá Kellgren - Lawrence klasifikace(6). V mnoha případech pacient s těžkým stupněm postižení již MR vyšetření neabsolvuje. Pokud však tíže klinických příznaků nekoreluje s nálezem na rentgenovém snímku, je MR velmi častým doplňujícím vyšetřením z

důvodu přímého zobrazení chrupavky a dalších struktur, které nejsou rentgenovým snímkem zobrazeny.

V případě traumatických změn s detekcí subchondrálního fragmentu, disekátu či podezření na subchondrální frakturu následuje MR vyšetření téměř ve všech případech.

## **Magnetická rezonance**

MR je dominantní, ideální objektivní metodou při zobrazování hyalinní chrupavky. Chrupavčitá vrstva je v MR obraze velmi dobře zobrazitelná a dobře odlišitelná od okolních tkání.

### Morfologické zobrazování hyalinní chrupavky

Morfologické zobrazení chrupavky ve 2D či 3D sekvencích je běžnou součástí vyšetření kloubů. K takovému zobrazení není nutné žádné speciální vybavení a lze jej tedy provést na všech pracovištích, která daný kloub vyšetřují. Cílem zobrazení je dosáhnout vhodného kontrastu a rozlišení mezi zobrazovanou tkání a okolím tak, aby byly dobře detekovatelné patologické změny. Vhodné sekvence jsou sekvence rychlého spinového echa v PD nebo T2 vážení, kdy je zajištěn dostatečný kontrast mezi chrupavkou, kortikalis a synoviální tekutinou. Pokud navíc tuto sekvenci kombinujeme s technikami potlačení signálu tukové tkáně, pak jsou lépe patrné i změny v kostní dřeni. Při poškození chrupavky je to především edém, cystoidní léze či okrsky sklerotizace. V případě sklerotizace je nutná korelace změn rovněž s T1 váženou sekvencí, neboť ta nemusí být na PD či T2 vážených sekvencích tak nápadná a mohla by být přehlédnuta či špatně interpretována(7).

## Saturace tukové tkáně

Důvodem saturace tukové tkáně při vyšetření hyalinní chrupavky je zvýšení kontrastu mezi rozhraním povrchu chrupavky a kostní tkáně. K potlačení signálu tukové tkáně lze v případě vyšetření muskuloskeletálního systému vcelku účinně využít techniky chemické saturace (fat sat), která využívá rozdílné rezonanční frekvence vodíků vody a tuku. Další možností je STIR sekvence (short inversion time inversion recovery), s předřazeným inverzním pulsem, která je relativně nezávislá na nehomogenitách magnetického pole a tudíž je potlačení tuku účinnější než při chemické saturaci např. při zobrazení oblastí mimo isocentrum MR (rameno, loket), větších objemů či oblastí s velkými změnami susceptibility (např. krk, hrudník)(8). V současnosti je časté i využití technik zobrazování pomocí chemického posunu vody a tuku s následnou rekonstrukcí obrazu Dixnovou metodou(9). Tak je možné oddělit signál tuku a vody, čímž se vytvoří dva separátní obrazy na základě signálu pouze z tuku a pouze z vody. Tyto tzv. Dixonovské techniky lze použít při spin echo i gradient echo sekvencích ovšem ne všechny stroje je umožňují. Water excitation selektivně excituje vodíky vody, čímž dochází ke zvýšení MR signálu vody, což zvyšuje kontrast mezi vodou a tukem a výsledný obraz se jeví jako při potlačení tuku. Tato metoda je často kombinována s 3D gradientními sekvencemi, které využívají kratší repetiční časy a nižší sklápěcí úhly.

## 3D sekvence

Nejčastěji využívané 2D sekvence, které jsou součástí každého protokolu vyšetření, mají své nevýhody, mezi které patří-anizotropní voxel, odstup mezi jednotlivými vrstvami a uplatnění efektu částečných objemů (tzv. partial volume effect). Pro přesné zhodnocení změn

hyalinní chrupavky je tak vhodné do protokolu zařadit i 3D sekvenci, zejména v případě, kdy je cílem vyšetření stanovit změny hyalinní chrupavky(7,10,11).

Náběr dat 3D sekvencí je odlišný, objemový, nenabírají se data po vrstvách jako u 2D sekvencí, čímž se docílí dobrého prostorového rozlišení se zajištěním tenkých vrstev. Navíc je možné získat data s izotropním rozlišením, která lze libovolně rotovat v prostoru při zachování stejného prostorového rozlišení nebo flexibilně měnit tloušťku řezů. Význam 3D sekvencí pro hodnocení chondrálních defektů je součástí článku **Šprláková et al. Současné možnosti a význam zobrazování hyalinní chrupavky kolenního kloubu před operačním zákrokem - Rozdílný pohled ortopeda a radiologa] (2018) Acta Chirurgiae Orthopaedicae et Traumatologiae Cechoslovaca**, jehož hlavní autorkou je autorka této publikace. V tomto článku si autoři kladli za cíl informovat o vhodnosti rozšířit protokol vyšetření u velkých kloubů o 3D sekvence, které zpřesňují diagnostiku chondrálních lézí.

Pro 3D náběr dat je možné využít buď sekvence gradientního echa (GRASS<sup>1</sup>, GRE<sup>2</sup>, FFE<sup>3</sup>) nebo sekvence spinového echa (CUBE<sup>4</sup>, SPACE<sup>5</sup>, VISTA<sup>6</sup>)

3D sekvence jsou vhodné zejména při stanovení objemu chrupavky, při volumetrii(12). Tímto způsobem náběru dat získáváme kvalitní vstupní data, která při následném volumetrickém zpracování poskytují validní informace o objemu této tkáně na předem stanoveném rozsahu – kloubní ploše. Volumetrické zpracování bylo tématem práce

---

<sup>1</sup> GE – gradient recalled echo acquired in the steady state

<sup>2</sup> Siemens – gradient recalled-echo

<sup>3</sup> Philips – fast field-echo

<sup>4</sup> GE – není akronym, poukazuje na isotropnost voxelu, kdy CUBE znamená anglicky krychle

<sup>5</sup> Siemens – Sampling Perfection with Application optimized Contrasts using different flip angle Evolution

<sup>6</sup> Philips – Volume ISotropic Turbo spin echo Acquisition

**Štouračová et al. Možnosti zobrazení artikulární chrupavky včetně volumetrických měření (2011) Česká Radiologie**, kde se autorka podílela na zhodnocení radiologické dokumentace.

Gradient echo sekvence jsou náchylnější k susceptibilním artefaktům a artefaktům chemického posunu, proto se v případech pooperačních stavů využívají častěji spin echové sekvence, neboť se předpokládá, že by získané obrazy mohly být ovlivněny metalickými artefakty otěru kovu(13,14).

Pro morfologické zobrazení chrupavky a detekci změn chrupavky, difusních či lokálních, při degenerativních či potraumatických změnách jsou vhodné tyto sekvence(7,15–17):

#### SPGR sekvence

Jedná se o gradientní sekvenci patřící mezi tzv. spoiled GRE sekvence, kdy na konci každého cyklu je zrušena přetrvávající, reziduální příčná magnetizace. Kontrast tkání je podobný jako u T1 či PD vážených obrazů. Nevýhodou je, že kontrast mezi tekutinou a chrupavkou není tak výrazný. V kombinaci s technikou potlačení signálu tukové tkáně lze dosáhnout dobrého kontrastu mezi chrupavkou a subchondrální kostní tkání.

#### DEFT

Jedná se spin echovou sekvenci s metodou fast recovery, při které se používá tzv. flip-back puls (-90st) pro obnovení podélné magnetizace na konci sekvence, dochází k zvýraznění signálu v tkáních s dlouhým T1 relaxačním časem (mozkomíšní tekutina, žluč). Při použití této sekvence je vysoký signál synoviální tekutiny při kratším repetičním čase než bez flip-back pulzu, je tak velmi dobré odlišení vrstvy chrupavky. Nevýhodou je horší saturace tukové tkáně a možnost pohybových artefaktů vzhledem k délce náběru dat.

## DESS

Double echo steady state - gradient echová 3D technika zobrazení se dvěma gradientními echy. Signál tkáně je v případě DESS dán poměrem T2 ku T1 relaxační době, což má za následek výrazně hyperintenzní signál tekutiny. Zvýší se tak kontrast mezi synoviální tekutinou a chrupavkou, výhodou této sekvence je i vysoký poměr signál-šum, tenké vrstvy a téměř izotropní rozlišení. Nevýhodou je poměrně vysoký signál z vrstvy chrupavky, který tak omezuje případné změny uvnitř vrstvy chrupavky a velká citlivost na pohyb.

## Balancované SSFP

Steady state free precesion je gradient echová technika, kdy se využívá stavu částečně zachované příčné magnetizace mezi RF pulsy, pokud jsou tyto pulsy aplikovány dostatečně rychle za sebou. Zbytky FID či ech se spojí a vzniká tak „pokračující“ signál s různou amplitudou(12). Tato sekvence se vyznačuje vysokým signálem tekutiny při zachované intenzitě chrupavky. Nevýhodou je náchylnost na nehomogenity magnetického pole a vznik off-rezonančních artefaktů a uplatnění fenoménu magického úhlu. Mezi SSFP sekvence patří trueFISp sekvence, bFFE či FIESTA sekvence.

## 3D fast spin echo sekvence

Sekvence s izotropním voxelem PD či T2 vážené, ideálně se saturací tukové tkáně. Izotropní voxel zaručuje možnosti multiplanárních rekonstrukcí a přesné zhodnocení poškození chrupavky. Sekvence využívají neselektivní refokusační puls, proměnný sklápěcí úhel a poměrně dlouhý echo train lenght (ETL). Nevýhodou těchto sekvencí je délka měření, pohybuje se mezi 5–10 minutami.

## Klasifikace poškození chrupavky v MR obraze

Cílem morfologického zobrazení chrupavky je přesné zhodnocení strukturálních změn, při nálezu chondrálního defektu pak provedení přesné klasifikace. Ke klasifikaci změn chrupavky se při MR zobrazování používá modifikovaná Outerbridgeova klasifikace(18).

Stupeň 0 – normální chrupavka

Stupeň 1 – okrsky alterace signálu chrupavky, normální kontura chrupavky

Stupeň 2 – částečný defekt chrupavky, povrchové změny poškození méně jak 50 % výšky chrupavky

Stupeň3 – poškození až ke kortialis, změny postihují celou výšku – vrstvu chrupavky

Stupeň 4 – poškození chrupavky až ke kortikalis se změnami subchondrálními

## Zobrazování chrupavky se zaměřením na její složení

Pomocí magnetické rezonance je možné zobrazit chrupavku nejen morfologicky, ale pomocí pokročilých technik je možné zjistit i změny v jejím složení, tedy zobrazit kvalitu chrupavky. Ke kvalitativnímu zobrazování chrupavky lze využít několik způsobů MR zobrazení, většina těchto technik se opírá o biochemické složení chrupavky - změny kolagenní sítě, obsah molekul vody, poměr proteoglykanů a GAG řetězců, změny podílu jednotlivých komponent (makromolekul) v chrupavce (15,19–21). Některé z následujících možností zobrazení (např. T2 mapování) jsou již běžně využívané v rámci studií a projektů cílených na zobrazení hyalinní chrupavky, jiné (např. gagCEST) patří mezi výzkumné metody, které nelze v běžném provozu využít.



## T2 mapování

Vzhledem ke složení hyalinní chrupavky a interakci mezi molekulami vody a složkami extracelulární matrix, je možné využít T2 relaxaci jako marker změn hyalinní chrupavky(22). Relaxační čas T2 odráží obsah vody, obsah kolagenních vláken a jejich orientaci. Výpočet T2 relaxace se provádí proložením (fitem) intenzity MR signálu v závislosti na echo čase exponenciální křivkou. V oblasti zájmu je měření echo času přiřazeno každému voxelu. Prodloužení hodnot T2 relaxačních časů je považováno za degenerativní změny. Metoda má však svoje limity, např. kolísání intenzity signálu v závislosti na vzdálenosti od kloubního povrchu - vícevrstevná analýza prokázala vyšší hodnoty T2 na povrchu chrupavky při srovnání s hlubokými vrstvami u nepoškozené chrupavky(23). Dále je nutné si uvědomit možnost uplatnění efektu kouzelného úhlu (magic angle effect). Efekt se uplatní v případě, že kolagenní vlákna jsou orientována v úhlu 55 st. ke statickému magnetickému poli, v tomto případě dochází k prodloužení T2 relaxačního času(24–26).

I přes uvedené limity je T2 mapování v různých studiích zabývajících se změnami chrupavky využíváno velmi často, např. u osteoartrózy byla na základě tohoto měření prokázána změna T2 hodnot(27). Existují i studie zabývající se závislostí změn T2 hodnot a BMI(28), dále i studie prokazující zvýšení T2 hodnot v povrchové vrstvě chrupavky v korelaci se stoupajícím věkem(26).

I přes nejjednodušší použití této sekvence, zejména při srovnání s ostatními pokročilými technikami kvalitativního zobrazení chrupavky, k jejímu standardnímu zařazení do protokolu vyšetření kolenního kloubu v současnosti nedošlo. Neexistuje žádná studie, která by na základě tohoto zobrazení prokázala zásadní změnu v přístupu ošetření pacienta při běžném rozhodování. Pouze v jedné práci byl prokázán přínos užití T2 mapování v rutinním

protokolu MR vyšetření kolenního kloubu a to se zvýšením senzitivity při detekci časných změn chrupavky(29).

#### T2\* mapování

Tato technika je považována za slibnou sekvenci s rychlým náběrem dat, vysokým rozlišením a možností náběru izotropních dat. Rovněž je jednoduchá implementace této sekvence do stávajících MR systémů. Pro T2\* mapování jsou využívány gradient echo sekvence se všemi výhodami, ale i nevýhodami – např. náchylnost k nehomogenitám magnetického pole. Stejně jako T2 mapování se při T2\* mapování užívá zobrazení obsahu vody, kolagenních fibril a jejich upořádání a rovněž zonální zobrazení chrupavky. T2 mapování využívá echo časů v jiném rozmezí (10-100 ms), je necitlivé na změny T2 signálu, které nastávají rychleji. Naproti tomu T2\* mapování využívá kratších echo časů a je tak možné zaznamenávat změny v širším rozmezí. Navíc je vzhledem k absenci 180 stupňového pulsu tato sekvence méně citlivá na změny magnetizačního transferu(30).

Ultrashort TE T2\* mapping - je relativně nová možnost zobrazení chrupavky s potenciálem zobrazení i hlubokých vrstev, s rychlým náběrem dat. Změny hodnot UTE -T2\* v chrupavce byly zdokumentovány a popsány ve studiích(31–35), prozatím se však tato možnost zobrazení chrupavky běžně nepoužívá.

#### T1 rho zobrazování

T1rho – je podobná T2 relaxaci, je však předřazen přídatný RF puls (tzv. spin-lock) aplikovaný před samotnou pulzní sekvencí. Magnetizace se „uzamkne“ neboli sváže se spin-lock pulzem a dochází k exponenciálnímu úbytku signálu s T1 rho časovou konstantou v závislosti na délce trvání spin-lock pulzu. Hodnota T1 rho odhaduje obsah proteoglykanu,

toto zobrazení je tedy vhodné k zobrazování kolagenní sítě. Změny chrupavky při použití T1rho zobrazování prokazují různé studie(36–38).

I přes výsledky některých studií(21), s prokázanou vyšší sensitivitou časné degenerace chrupavky při srovnání s T2 mapováním, není tato sekvence běžně dostupná a je součástí pouze vědeckých projektů.

#### Zobrazování sodíku ( $^{23}\text{Na}$ )

Principem této techniky je závislost distribuce sodíkových iontů a makromolekul GAG, neboť koncentrace sodíku koreluje s koncentrací proteoglykanů(39). Detekce signálu sodíku v chrupavce pomocí MR je však vzhledem k nízké koncentraci a rovněž k rychlému úbytku signálu velmi obtížná. Získané obrazy mají nízký poměr signál/šum, nízké rozlišení a dlouhou akviziční dobu. Uplatňuje se partial volume efekt a je nutné použít techniky k potlačení signálu tekutiny – jako jsou inversion recovery sekvence, dále je nutné korigovat i podíl vázané vody. Pro zobrazování sodíku je nutné použít magnetické pole s vyššími hodnotami Tesla (3T-7T), s vysokými gradienty a speciálními RF cívkami, se schopností jak excitace, tak i příjmu nízkých frekvencí signálu sodíku, s širokopásmovým hardwarem (39,40).

Práce, které se zobrazováním sodíku v chrupavce zabývaly, prokázaly časnou detekci degenerativních změn chrupavky (40,41). Tento způsob měření je vázán na specifické vybavení a v běžné praxi není použitelný.

#### Difuzně vážené zobrazení

Techniky difuzního vážení jsou založené na zobrazení pohybu molekul vody. Difusní zobrazení je založeno na zobrazení proteoglykanů a kolagenní sítě, při srovnání se zobrazováním sodíku s vyšším rozlišením, nicméně nižším než např. při dGEMRIC. Nevýhodou

je nemožnost kvantifikace zastoupení proteoglykanů. Navíc difuzní zobrazení chrupavky je metoda poměrně technicky náročná(42).

Nejčastěji se využívá sekvence DWI FISP s vysokým rozlišením a poměrně rychlým náběrem dat. Velmi častou jsou difuzní sekvence kombinovány s 3D sekvencemi(43)

#### gagCEST

Tento způsob zobrazení využívá přítomnosti volné a vázané vody v extracelulární matrix. Technika založená na magnetizačním transferu s aplikací off-rezonančního pulzu při frekvencích specifických pro hydroxylové skupiny GAG komplexů chrupavky. Zaznamenán je přenos magnetizace v mobilních, volných makromolekulách. Tato technika má však rovněž svoje limitace pro běžné použití, je vhodná pro použití na přístrojích s vysokým magnetickým polem, navíc s nutností následného postprocesingu. Některé studie však ukazují slibné výsledky i při vyšetření na 3T přístroji(20), naopak v některých studiích je zmíněna obtížná interpretace výsledků technik založených na magnetizačním transferu a obtížnější kvantifikace(5)

#### dGEMRIC

dGEMRIC je neinvazivní, či minimálně invazivní, metoda zobrazení chrupavky založená na konceptu detekce obsahu glykosaminoglykanových komplexů, které jsou pevnou součástí buněčné matrix. V literatuře se pro tento stav používá termín fixed density charge, fixní náboj chrupavky. Kromě pevně vázaných komplexů jsou v extracelulární hmotě chrupavky přítomné i mobilní ionty (např. sodík či chlor). Aby byla zachována elektroneutralita chrupavky (podle Donnanovy teorie), musí být koncentrace mobilních iontů v extracelulární tekutině (Cl<sup>-</sup>, Na<sup>+</sup>) a fixního náboje chrupavky v rovnováze. Pokud je chrupavka poškozená, rovnováha mezi jednotlivými ionty je narušená(44).

Principem techniky dGEMRIC je vpravení negativně nabitých molekul kontrastní látky do blízkosti chrupavky, jejíž elektroneutralita je díky poklesu koncentrace negativně nabitých GAG komplexů změněná. Ke snížení koncentrace GAG dochází v místech poškozené chrupavky a zde je pak patrná zvýšená koncentrace intravenózně aplikované kontrastní látky. Za normálních okolností, ve zdravé chrupavce, se molekuly GAG a negativně nabitě částice kontrastní látky odpuzují, nedochází ke změně T1 relaxačního času.

Jinými slovy lze tedy říci, že čím více je chrupavka poškozená s nižším obsahem GAG, tím vyšší je koncentrace kontrastní látky a tím nižší je T1 relaxační čas(45).

Změny v relaxačním času lze pomocí T1 vážené sekvence detekovat vizuálně a rovněž ji přesně kvantifikovat měřením T1 hodnot. Za účelem měření T1 relaxačního času lze použít sekvenci gradientního echa s přípravným inverzním RF pulsem a několika různými inverzními časy TI (čas mezi přípravným RF pulsem a náběrem středových řádků k-prostoru), nebo je možné použít měření sekvencí gradientního echa s několika různými sklápěcími úhly(46). Pro přesnější, objektivnější měření a stanovení indexu (dGi) má vyšetření dvě části: před aplikací kontrastní látky a po aplikaci kontrastní látky. Obě hodnoty T1 jsou pak využity pro výpočet indexu.

Kontrastní látka je aplikována pomocí intravenózní injekce s opožděným snímáním od aplikace k zajištění dostatečné distribuce kontrastní látky do synoviální tekutiny. Doba odstupu se liší podle anatomické lokality (vyšetřovaného kloubu), nejčastější udávaným odstupem od aplikace je 90 minut, nicméně v literatuře panuje jistá nejednotnost mezi autory(15).

V současné době je největším úskalím této techniky použití gadoliniové kontrastní látky. Za optimální je považována kontrastní látka Gd-DTPA<sup>2-</sup> (Magnevist) z důvodu dvou negativních nábojů(47). Tato kontrastní látka však patří mezi látky s lineárním řetězcem, s nižší

časovou stabilitou a tím jednodušším uvolňováním gadolinia, proto již není doporučována k intravenóznímu podání(48). Je tedy nutné zvolit jinou gadoliniovou kontrastní látku s cyklickým řetězcem, která bude pro pacienty bezpečnější. Jakou kontrastní látku tedy zvolit je tématem různých publikací. Na našem pracovišti jsme se na malém souboru snažili srovnat výsledky indexů při dGEMRIC technice při použití Gd-DTPA<sup>2-</sup> (Magnevist) a kontrastní látkou s jedním negativním nábojem Gd-DOTA (Dotarem). Výsledky jsme publikovali v práci **Šprláková et al. Využití dGEMRIC techniky při zobrazení chrupavky, srovnání výsledků s použitím kontrastní látky Gd-DTPA<sup>2-</sup> (Magnevist) a Gd-DOTA<sup>-</sup> (Dotarem), 2020 Česká Radiologie**, která vznikla ve spolupráci s Institutem klinické a experimentální medicíny v Praze (IKEM).

Výsledky této práce jsou v souladu s dostupnými publikacemi a podporují možnost použití kontrastní látky Gd-DOTA (Dotarem), i když samozřejmě ověření by bylo vhodnější na větším souboru pacientů.

## Hodnocení chrupavky v pooperačním období

Ošetření chondrálních defektů kolenního kloubu se stalo běžným výkonem na řadě ortopedických pracovišť(49).

Kromě prvotní diagnostiky změn, velmi často pomocí magnetické rezonance, a následného ošetření vzniká otázka sledování a posouzení lokálního nálezu v pooperačním období. V minulosti byla součástí sledování i second look artroskopie, tak jak je popisováno v práci **Komárek et al. Léčba osteochondrálních defektu kolenního kloubu metodou implantace solidního chondrograftu – dlouhodobé výsledky (2010) Acta Chirurgiae Orthopaedicae et Traumatologiae Cechoslovaca**, kde u části souboru byla provedena magnetická rezonance a u části pak zmíněná second look operace s odebráním vzorku tkáně. Na náběru dat MR vyšetření, sestavení protokolu a jejím zhodnocení se podílela autorka této práce. Dnes se tato operace k ověření hojení již neprovádí. Využívá se MR zobrazení, které je z pohledu komplexního zhodnocení změn v kloubu ideální metodou, poměrně komfortní pro pacienta, bez prokázaných nežádoucích účinků, za rozumný vyšetřovací čas. MR zobrazení a zhodnocení chondrálních lézí s využitím 3D sekvencí bylo tématem práce **Otaševiš et al. Two-Year Results of Modified AMIC Technique for Treatment of Cartilage Defects of the Knee .Acta Chir Orthop Traumatol Cech. 87, 2020**. Autorka této práce zajišťovala nastavení správných akvizčních dat MR vyšetření a prováděla následné hodnocení naměřených obrazů dle požadované klasifikace.

K hodnocení změn po operaci defektu chrupavky je vhodné použít semikvantitativní skórovací systém, MOCART skóre(50). Zohledňuje možné změny, které v pooperačním průběhu nastávají. Hodnotí se řada parametrů, které v konečném součtu vypovídají o postupu hojení v místě ošetření. Snahou skórovacího systému je provést objektivní, na různých

pracovištích srovnatelné, hodnocení změn v místě operace. I přesto, že magnetická rezonance je metodou objektivní a navržené schéma je robustní se snahou o dokonalé vymezení jednotlivých hodnotících položek, je nutné počítat s možností subjektivního vnímání ovlivněné zejména zkušenostmi hodnotícího radiologa.

Hodnocení je možné provést v jednodušší 2D variantě, kde je hodnoceno 9 položek, a dále v 3D variantě, kde se hodnotí 11 položek a k tomuto zhodnocení je nutné izotropní voxel. Ještě v roce 2015 byl tento skórovací systém považován za součást výzkumných projektů(51), nicméně během let se postupně etabluje jako spolehlivé hodnotící kritérium změn po operaci hyalinní chrupavky.

V letech 2016-2019 jsme provedli zhodnocení 78 MR vyšetření kolenního kloubu dle MOCART skóre po ošetření chondrálního defektu dvěma nezávislými radiology s dostatečně dlouhou, nicméně rozdílnou praxí muskuloskeletální diagnostiky (10 a 15 let). Výsledky jsme publikovali v článku **Šprláková-Puková et al. Reliability of the Evaluation of MRI Examinations after the Treatment of Chondral Defects in the Knee Joint. Acta Chir Orthop Traumatol Cech. 87, 2020.** Závěr tohoto hodnocení prokazuje, že definice jednotlivých hodnotících kritérií je dostatečná k objektivnímu zhodnocení. Autorka této práce je hlavní autorkou publikace a podílela se na zhodnocení vyšetření a jejich vyhodnocení a následném zpracování.

Díky novým možnostem způsobu ošetření a novým implantátům došlo k pozměnění některých hodnotících kritérií, které respektují právě nové operační možnosti. Tato klasifikace byla představena v článku z roku 2019 autorů Schreiner a kol. The MOCART 2.0. Knee score and Atlas(52). V této práci autoři navrhují klasifikaci respektující změny, které při použití některých nových implantátů nastávají, např. bony overgrowth – tedy přerůstání kostní tkáně



do místa původního defektu. I přes maximální snahu vytvořit objektivní, spolehlivou klasifikaci, i v tomto článku autoři přiznávají nižší spolehlivost při hodnocení nezkušenými radiology s větší interindividuální variabilitou. Konečným výsledkem je přesný skórovací atlas, který by mohl vést k jednotnějšímu hodnocení i u méně zkušených radiologů.

V pooperačním sledování zůstává nadále nejistota týkající se kvality tkáně, která vlastní místo defektu vyplní. Jak již bylo řečeno, ke stanovení kvality tkáně může sloužit second look artroskopie s odběrem tkáně, jejíž použití dnes již není časté. Proto se využívají pokročilé MR techniky, jejichž přehled je součástí této práce v úvodní části. Jednou z možností zobrazení složení hyalinní chrupavky je dGEMRIC technika, která má potenciál zobrazit glykosaminoglykanové komplexy, tedy jeden ze stavebních prvků hyalinní chrupavky. Zároveň je možné tuto techniku uplatnit poměrně jednoduše při použití speciálních sekvencí s jejich následným zpracováním. Je to tedy technika náročná na čas a zpracování, avšak bez nutnosti pořizování speciální cívky či speciálního zásahu do MR přístroje. Toto byl jeden z důvodů, proč jsme se rozhodli využít tohoto zobrazení jako součást projektu stanovení kvality tkáně v místě ošetření chrupavky dvěma různými způsoby. Cílem tohoto projektu bylo minimálně invazivním způsobem dokumentovat kvalitu tkáně vyplňující defekt. Zjistit, zda je tato tkáň rozdílné kvality při různém způsobu ošetření a dále dokumentovat změny v chrupavce blízké defektu a chrupavce morfoloogicky nepoškozené. Výsledky jsme publikovali v práci Šprláková- Puková et al. Prospective Multiparametric Magnetic Resonance Monitoring of Changes in Lesions of Hyaline Cartilage of the Knee Joint After Treatment by Microfractures and Implantation of Biological Collagen Type I Matrix Implants. Acad Radiol 2020, přijato do tisku (doi:10.1016/j.acra.2020.05.030)

Autorka habilitační práce byla jednou z řešitelů tohoto projektu, podílela se na náběru dat a vyhodnocení vyšetření a je hlavní autorkou uvedené publikace. Velmi zajímavým byl fakt, že bez ohledu na operaci jsou změny kvality chrupavky patrné i v morfologicky nezměněné, nepoškozené chrupavce. Dále bylo zajímavé zjištění, že při operaci s použitím implantátu, byla kvalita chrupavky nejhorší ve 12 měsíci oproti skupině pacientů ošetřených mikrofrakturami, kde nejvýraznější pokles kvality chrupavky byl již 6 měsíců po operaci. Mezi oběma skupinami jsme však nezaznamenali statisticky významný rozdíl ve sledovaném období. Technika gGEMRIC se ukázala jako velmi dobrý nástroj pro zhodnocení změn chrupavky s možností využití objektivních parametrů T1 hodnot a indexu dGI.

## Závěr

Autorka této habilitační práce předkládá přehled možností zobrazování hyalinní chrupavky se zaměřením na MR vyšetření s využitím pokročilých technik, a to jak v předoperačním, tak i pooperačním hodnocení. Morfologické zhodnocení hyalinní chrupavky je v současnosti běžnou součástí každého MR vyšetření velkého kloubu. K tomuto je nutné využít některou z uvedených sekvencí a při poškození chrupavky je ideální použít klasifikaci, která je srozumitelná pro vyšetření indikujícího klinika. Téma zobrazování hyalinní chrupavky včetně pohledu ortopeda bylo předmětem několika přiložených publikací.

V pooperačním období, po ošetření chondrálního defektu, se ukazuje jako velmi spolehlivé užití dalších klasifikačních systémů, které dokumentují stav hojení, i toto téma bylo publikováno a zpracováno jako jedna z uvedených prací.

Pokročilé MR zobrazování hyalinní chrupavky s důrazem na zobrazení kvality této tkáně je v současnosti cílem řady vědeckých prací. Řada těchto technik je však úzce spojena s technologickou vyspělostí MR přístroje a její rutinní použití je tak omezené. Z tohoto pohledu je námi vyzkoušená metoda dGEMRIC velmi jednoduše aplikovatelná a na základě námi provedené studie jsme ověřili, že tímto způsobem lze kvalitu chrupavky na základě biochemického složení velmi dobře mapovat. Podařilo se nám navíc dokázat, i když na malém souboru pacientů, že je možné k tomuto využít i gadoliniovou kontrastní látku s cyklickým řetězcem a nahradit tak původní lineární gadoliniovou kontrastní látku, jejíž použití má v současnosti řadu omezení.

## Seznam použité literatury

1. Dean Deyle G. The role of MRI in musculoskeletal practice: a clinical perspective. *J Man Manip Ther.* srpen 2011;19(3):152–61.
2. Lüllmann-Rauch R. *Histologie.* Grada Publishing a.s.; 2012. 578 s.
3. Mow VC, Wang CC, Hung CT. The extracellular matrix, interstitial fluid and ions as a mechanical signal transducer in articular cartilage. *Osteoarthritis Cartilage.* leden 1999;7(1):41–58.
4. Sophia Fox AJ, Bedi A, Rodeo SA. The Basic Science of Articular Cartilage. *Sports Health.* listopad 2009;1(6):461–8.
5. Choi J-A, Gold G. MR Imaging of Articular Cartilage Physiology. *Magn Reson Imaging Clin N Am.* květen 2011;19(2):249–82.
6. Kohn MD, Sassoon AA, Fernando ND. Classifications in Brief: Kellgren-Lawrence Classification of Osteoarthritis. *Clin Orthop Relat Res.* 1. srpen 2016;474(8):1886–93.
7. Crema MD, Roemer FW, Marra MD, Burstein D, Gold GE, Eckstein F, et al. Articular Cartilage in the Knee: Current MR Imaging Techniques and Applications in Clinical Practice and Research. *Radiographics.* leden 2011;31(1):37–61.
8. Lee YH, Hahn S, Lim D, Suh J-S. Articular cartilage grading of the knee: diagnostic performance of fat-suppressed 3D volume isotropic turbo spin-echo acquisition (VISTA) compared with 3D T1 high-resolution isovolumetric examination (THRIVE). *Acta Radiol.* 1. únor 2017;58(2):190–6.
9. Lins CF, Salmon CEG, Nogueira-Barbosa MH, Lins CF, Salmon CEG, Nogueira-Barbosa MH. Applications of the Dixon technique in the evaluation of the musculoskeletal system. *Radiol Bras [Internet].* 2020 [citován 18. srpen 2020];(AHEAD). Dostupné z: [http://www.scielo.br/scielo.php?script=sci\\_abstract&pid=S0100-39842020005001201&lng=en&nrm=iso&tIng=en](http://www.scielo.br/scielo.php?script=sci_abstract&pid=S0100-39842020005001201&lng=en&nrm=iso&tIng=en)
10. Mars M, Tbini Z, Chelli M, Ladeb F. Comparison of 3D MR imaging sequences in knee articular cartilage at 1.5 T. *Biomed Res [Internet].* 2018 [citován 19. březem 2020];29(14). Dostupné z: <https://www.alliedacademies.org/abstract/comparison-of-3d-mr-imaging-sequences-in-knee-articular-cartilage-at-15-t-10635.html>
11. Van Dyck P, Vanhevel F, Vanhoenacker FM, Wouters K, Grodzki DM, Gielen JL, et al. Morphological MR imaging of the articular cartilage of the knee at 3 T—comparison of standard and novel 3D sequences. *Insights Imaging.* 9. duben 2015;6(3):285–93.
12. Kornaat PR, Doornbos J, Molen AJ van der, Kloppenburg M, Nelissen RG, Hogendoorn PCW, et al. Magnetic resonance imaging of knee cartilage using a water selective balanced steady-state free precession sequence. *J Magn Reson Imaging.* 2004;20(5):850–6.
13. Hargreaves B, Worters PW, Pauly KB, Pauly JM, Koch KM, Gold GE. Metal Induced Artifacts in MRI. *AJR Am J Roentgenol.* září 2011;197(3):547–55.
14. Guerhazi A, Miaux Y, Zaim S, Peterfy CG, White D, Genant HK. Metallic Artefacts in MR Imaging: Effects of Main Field Orientation and Strength. *Clin Radiol.* 1. duben 2003;58(4):322–8.

15. Guermazi A, Alizai H, Crema MD, Trattinig S, Regatte RR, Roemer FW. Compositional MRI techniques for evaluation of cartilage degeneration in osteoarthritis. *Osteoarthritis Cartilage*. 1. říjen 2015;23(10):1639–53.
16. Hargreaves BA, Gold GE, Beaulieu CF, Vasanaawala SS, Nishimura DG, Pauly JM. Comparison of new sequences for high-resolution cartilage imaging. *Magn Reson Med*. 2003;49(4):700–9.
17. Kijowki R, Gold GE. ROUTINE THREE-DIMENSIONAL MAGNETIC RESONANCE IMAGING OF JOINTS. *J Magn Reson Imaging JMRI*. duben 2011;33(4):758–71.
18. Slattery C, Kweon CY. Classifications in Brief: Outerbridge Classification of Chondral Lesions. *Clin Orthop*. říjen 2018;476(10):2101–4.
19. Braun HJ, Gold GE. Advanced MRI of articular cartilage. *Imaging Med*. 5. říjen 2011;3(5):541.
20. Rehnitz C, Kupfer J, Streich NA, Burkholder I, Schmitt B, Lauer L, et al. Comparison of biochemical cartilage imaging techniques at 3 T MRI. *Osteoarthritis Cartilage*. 1. říjen 2014;22(10):1732–42.
21. Wang L, Regatte RR. Quantitative Mapping of Human Cartilage at 3.0T: Parallel Changes in T2, T1ρ, and dGEMRIC. *Acad Radiol*. 1. duben 2014;21(4):463–71.
22. Welsch GH, Hennig FF, Krinner S, Trattinig S. T2 and T2\* Mapping. *Curr Radiol Rep*. 20. červen 2014;2(8):60.
23. Carballido-Gamio J, Blumenkrantz G, Lynch JA, Link TM, Majumdar S. Longitudinal analysis of MRI T2 knee cartilage laminar organization in a subset of patients from the osteoarthritis initiative. *Magn Reson Med*. 2010;63(2):465–72.
24. Mosher TJ, Dardzinski BJ. Cartilage MRI T2 relaxation time mapping: overview and applications. *Semin Musculoskelet Radiol*. prosinec 2004;8(4):355–68.
25. Mosher TJ, Smith H, Dardzinski BJ, Schmithorst VJ, Smith MB. MR Imaging and T2 Mapping of Femoral Cartilage. *Am J Roentgenol*. 1. září 2001;177(3):665–9.
26. Mosher TJ, Liu Y, Yang QX, Yao J, Smith R, Dardzinski BJ, et al. Age dependency of cartilage magnetic resonance imaging T2 relaxation times in asymptomatic women. *Arthritis Rheum*. 2004;50(9):2820–8.
27. Dunn TC, Lu Y, Jin H, Ries MD, Majumdar S. T2 Relaxation Time of Cartilage at MR Imaging: Comparison with Severity of Knee Osteoarthritis. *Radiology*. 1. srpen 2004;232(2):592–8.
28. Baum T, Joseph GB, Nardo L, Virayavanich W, Arulanandan A, Alizai H, et al. Correlation of magnetic resonance imaging–based knee cartilage T2 measurements and focal knee lesions with body mass index: Thirty-six–month followup data from a longitudinal, observational multicenter study. *Arthritis Care Res*. 2013;65(1):23–33.
29. Kijowski R, Blankenbaker DG, Munoz del Rio A, Baer GS, Graf BK. Evaluation of the Articular Cartilage of the Knee Joint: Value of Adding a T2 Mapping Sequence to a Routine MR Imaging Protocol. *Radiology*. 1. květen 2013;267(2):503–13.
30. Mamsch TC, Hughes T, Mosher TJ, Mueller C, Trattinig S, Boesch C, et al. T2 star relaxation times for assessment of articular cartilage at 3 T: a feasibility study. *Skeletal Radiol*. 1. březen 2012;41(3):287–92.

31. Williams A, Mikulis B, Krishnan N, Gray M, McKenzie C, Burstein D. Suitability of T1Gd as the “dGEMRIC index” at 1.5T and 3.0T. *Magn Reson Med.* 2007;58(4):830–4.
32. Williams A, Qian Y, Bear D, Chu CR. Assessing degeneration of human articular cartilage with ultrashort echo time (UTE) T2\* mapping. *Osteoarthritis Cartilage.* 1. duben 2010;18(4):539–46.
33. Du J, Takahashi AM, Chung CB. Ultrashort TE spectroscopic imaging (UTESI): Application to the imaging of short T2 relaxation tissues in the musculoskeletal system. *J Magn Reson Imaging.* 2009;29(2):412–21.
34. Gold GE, Thedens DR, Pauly JM, Fechner KP, Bergman G, Beaulieu CF, et al. MR imaging of articular cartilage of the knee: new methods using ultrashort TEs. *Am J Roentgenol.* květen 1998;170(5):1223–6.
35. Pauli C, Bae WC, Lee M, Lotz M, Bydder GM, D’Lima DL, et al. Ultrashort–Echo Time MR Imaging of the Patella with Bicomponent Analysis: Correlation with Histopathologic and Polarized Light Microscopic Findings. *Radiology.* 1. srpen 2012;264(2):484–93.
36. Regatte RR, Akella SVS, Lonner JH, Kneeland JB, Reddy R. T1ρ relaxation mapping in human osteoarthritis (OA) cartilage: Comparison of T1ρ with T2. *J Magn Reson Imaging.* 2006;23(4):547–53.
37. Koskinen SK, Ylä-Outinen H, Aho HJ, Komu MES. Magnetization transfer and spin lock MR imaging of patellar cartilage degeneration at 0.1 t. *Acta Radiol.* 1. listopad 1997;38(6):1071–5.
38. Duvvuri U, Kudchodkar S, Reddy R, Leigh JS. T1ρ relaxation can assess longitudinal proteoglycan loss from articular cartilage in vitro. *Osteoarthritis Cartilage.* 1. listopad 2002;10(11):838–44.
39. Bangerter NK, Tarbox GJ, Taylor MD, Kaggie JD. Quantitative sodium magnetic resonance imaging of cartilage, muscle, and tendon. *Quant Imaging Med Surg.* prosinec 2016;6(6):699–714.
40. Madelin G, Regatte RR. Biomedical applications of sodium MRI in vivo. *J Magn Reson Imaging.* 2013;38(3):511–29.
41. Wheaton AJ, Borthakur A, Shapiro EM, Regatte RR, Akella SVS, Kneeland JB, et al. Proteoglycan Loss in Human Knee Cartilage: Quantitation with Sodium MR Imaging—Feasibility Study. *Radiology.* 1. červen 2004;231(3):900–5.
42. Raya JG. Techniques and Applications of in vivo Diffusion Imaging of Articular Cartilage. *J Magn Reson Imaging JMRI.* červen 2015;41(6):1487–504.
43. Bieri O, Ganter C, Scheffler K. Quantitative in vivo diffusion imaging of cartilage using double echo steady-state free precession. *Magn Reson Med.* 2012;68(3):720–9.
44. Gray ML, Burstein D, Kim Y-J, Maroudas A. Magnetic resonance imaging of cartilage glycosaminoglycan: Basic principles, imaging technique, and clinical applications. *J Orthop Res.* 2008;26(3):281–91.
45. Tiderius CJ, Olsson LE, Leander P, Ekberg O, Dahlberg L. Delayed gadolinium-enhanced MRI of cartilage (dGEMRIC) in early knee osteoarthritis. *Magn Reson Med.* březen 2003;49(3):488–92.

46. Mamisch TC, Dudda M, Hughes T, Burstein D, Kim Y-J. Comparison of delayed gadolinium enhanced MRI of cartilage (dGEMRIC) using inversion recovery and fast T1 mapping sequences. *Magn Reson Med*. 2008;60(4):768–73.
47. Burstein D, Velyvis J, Scott KT, Stock KW, Kim YJ, Jaramillo D, et al. Protocol issues for delayed Gd(DTPA)<sub>2</sub>-enhanced MRI (dGEMRIC) for clinical evaluation of articular cartilage. *Magn Reson Med*. 2001;45(1):36–41.
48. Vymazal J. (12) Statement to the current situation with contrast agents for magnetic resonance imaging on the basis of gadolinium chelates | Request PDF [Internet]. ResearchGate. [citován 18. srpen 2020]. Dostupné z: [https://www.researchgate.net/publication/323246866\\_Statement\\_to\\_the\\_current\\_situation\\_with\\_contrast\\_agents\\_for\\_magnetic\\_resonance\\_imaging\\_on\\_the\\_basis\\_of\\_gadolinium\\_chelates](https://www.researchgate.net/publication/323246866_Statement_to_the_current_situation_with_contrast_agents_for_magnetic_resonance_imaging_on_the_basis_of_gadolinium_chelates)
49. Chang G, Sherman O, Madelin G, Recht M, Regatte R. MR Imaging Assessment of Articular Cartilage Repair Procedures. *Magn Reson Imaging Clin N Am*. květen 2011;19(2):323–37.
50. Marlovits S, Singer P, Zeller P, Mandl I, Haller J, Trattnig S. Magnetic resonance observation of cartilage repair tissue (MOCART) for the evaluation of autologous chondrocyte transplantation: determination of interobserver variability and correlation to clinical outcome after 2 years. *Eur J Radiol*. leden 2006;57(1):16–23.
51. Guermazi A, Roemer FW, Alizai H, Winalski CS, Welsch G, Brittberg M, et al. State of the Art: MR Imaging after Knee Cartilage Repair Surgery. *Radiology*. říjen 2015;277(1):23–43.
52. Schreiner MM, Raudner M, Marlovits S, Bohndorf K, Weber M, Zalaudek M, et al. The MOCART (Magnetic Resonance Observation of Cartilage Repair Tissue) 2.0 Knee Score and Atlas. *CARTILAGE*. 17. srpen 2019;1947603519865308.

## Commentary

Magnetic resonance imaging of hyaline cartilage takes currently the front seat in determining articular cartilage lesions and plays a new vital role in musculoskeletal diagnostics. This reflects a concurrence of several factors, including active lifestyles of the population, new methods of surgical treatment, and new technological advanced MRI sequences.-The optimal MRI protocol with assessment of articular cartilage should be an essential part of any MR examination. The development of new imaging techniques is enabling the launch of a number of projects and studies dealing not only with morphological but also biochemical depiction of cartilage. Advanced imaging techniques for hyaline cartilage can be used in detecting early arthritic changes, examining the composition of tissue replacing damaged cartilage, and monitoring changes through time in repaired tissue. The author of the habilitation thesis presents a summary of possible ways for imaging hyaline cartilage using MRI, including advanced techniques mentioned in the stated review articles. Within the thesis, the author presents her own experience with dGEMRIC sequence. dGEMRIC was used as a method for monitoring cartilage quality and biochemical changes in hyaline cartilage of knee joint after two different types of treatment and this study shows that dGEMRIC is a very suitable tool for detecting qualitative changes in cartilage.



# Současné možnosti diagnostiky a léčby ohraničených chrupavčitých lézí nosných kloubů

OTAŠEVIČ T.<sup>1</sup>, ŠPRLÁKOVÁ-PUKOVÁ A.<sup>2</sup>

<sup>1</sup>Ortopedická klinika FN Brno a LF MU, Brno  
Přednosta: prof. MUDr. Martin Repko, Ph.D.

<sup>2</sup>Klinika radiologie a nukleární medicíny LF MU a FN, Brno  
Přednosta: prof. MUDr. Vlastimil Válek, CSc., MBA

Prakt. Léč. 2020; 100(3): 107–112

## SOUHRN

Poranění hyalinní kloubní chrupavky nosných kloubů představuje pro daného jedince závažný stav, který, pokud zůstane nediodagnostikován a adekvátně léčen, může vést k rozvoji předčasné artrózy a trvalému funkčnímu omezení. S poškozením kloubního povrchu je možné se setkat u pacientů všech věkových kategorií, přičemž může být dlouho klinicky němé nebo se projevovat nespecifickými příznaky. Praktický lékař je často první, který s pacienty po

úrazu velkých kloubů přijde do kontaktu. Měl by proto, kromě častějších případů běžných kontuzí, distorzí, poranění vazů nebo menisků, myslet také na možnost poškození kloubní chrupavky. Následující článek podává přehled o současných možnostech diagnostiky a léčby této ortopedicko-traumatologické problematiky.

## KLÍČOVÁ SLOVA

hyalinní chrupavka – chondrální defekt – magnetická rezonance – koleno – hlezno

## SUMMARY

**Otaševič T, Šprláková-Puková A. Current possibilities of diagnostics and treatment of cartilaginous lesions of weight-bearing joints**

Hyaline articular cartilage injuries of weight-bearing joints present for the patient a serious condition, that if left undiagnosed and treated appropriately, can lead to premature development of arthritis and permanent functional limitations. Articular surface damage can be seen in patients of all ages and may be clinically silent for a long time or present with non-specific symptoms. A general practitioner is often

the first who comes into contact with patients after a large joint injury. Therefore, in addition to the more frequent cases of common contusions, distortions, ligament or meniscus injuries, should also consider the possibility of joint cartilage damage. The following article gives an overview of current possibilities of diagnosis and treatment of this orthopaedic-traumatological problematic.

## KEYWORDS

hyaline cartilage – chondral defect – magnetic resonance – knee – ankle

## ÚVOD

Hyalinní kloubní chrupavka je specializovaná pojivová tkáň kryjící v kloubech povrch kosti a vzhledem ke své struktuře slouží jako tlumič nárazů, zajišťuje rovnoměrnou distribuci námahy a umožňuje hladký bezbolestný pohyb (1). Kloubní chrupavka není, na rozdíl od jiných lokalit, kryta pevným vazivovým perichondriem, ze kterého probíhá výživa, což výrazně omezuje její regenerační schopnosti. Proto každé poranění či poškození hyalinní chrupavky nosných kloubů je nutné považovat za závažný stav, který může vést k předčasnému rozvoji artrózy a tím k významnému funkčnímu omezení a snížení kvality života daného jedince. V posledních třech dekádách došlo k velkému rozvoji technik umožňujících jednak přesnější diagnostiku poškozeného kloubního povrchu pomocí magnetické rezonance, jednak technik k ošetření poškozeného kloubního povrchu. Na straně druhé, vzhledem ke zvyšující se aktivitě a věku populace roste výskyt úrazů i degenerativních změn nosných kloubů. Ke vzniku ohraničeného defektu kloubního povrchu může dojít na podkladě akutního traumatu – sportovní úrazy, autonehody, pracovní

úrazy nebo vzniká následkem disekující osteochondronektrózy. U starších pacientů pak převládají defekty vznikající na podkladě degenerativního procesu.

## DIAGNOSTIKA POŠKOZENÉ KLUBNÍ CHRUPAVKY

### Anamnéza a klinické vyšetření

V případě úrazového děje v anamnéze zjišťujeme okolnosti a mechanismus úrazu, přítomnost otoku, bolesti. U neúrazové anamnézy pátráme po době trvání potíží, charakteru bolesti, předchozích úrazech, pracovní a sportovní aktivitě. Klinickými projevy poškozené kloubní chrupavky mohou být bolesti, hlavně zátěžové, otoky, omezení hybnosti a funkce kloubu. Často však chondrální léze zůstávají dlouho klinicky němé a jsou pak náhodným nálezem na zobrazovacích metodách nebo při arthroscopii kolene prováděné z důvodu poraněného menisku nebo vazů. Při klinickém vyšetření daného kloubu je vhodné posouzení tvarových abnormalit, osobních úchylek na dolních končetinách, přítomnost výpotku,

pohybu, lokalizujeme místa největší bolesti. Jednoznačně provokační manévry na zjištění chondrální patologie však neexistují.

## Zobrazovací metody

### Rentgenový snímek

Rentgenový snímek patří mezi základní zobrazovací metody při podezření na změny degenerativní. Vlastní chrupavku nemůžeme na snímku zobrazit, patrné jsou však jiné změny, které mohou provázet její případné poškození, např. zúžení kloubní štěrbin, okrajové osteofyty či změny subchondrální kosti.

Snímek z takovéto indikace je vhodné provádět v zátěži, vstoje, důvodem je zejména skutečný stav šíře kloubní štěrbin a přesnější detekce jejího zúžení. Rovněž se lépe detekuje skutečné osové postavení jednotlivých kloubních členů. Snímek se vždy provádí v předozadní a boční projekci. Pro zhodnocení stupně degenerativních změn se používá Lawrence-Kellgrenova klasifikace, které má pět stupňů – od normálního nálezu až po nejtěžší deformační změny.

Dalším patologickým stavem, který souvisí s poškozením chrupavky, je osteochondrální defekt. V tomto případě lze na rentgenovém snímku patologické kostní změny detekovat a popsat velikost defektu a rovněž uložení případného kostního fragmentu. Jiná situace může být u subchondrálních fraktur, kdy může být běžné rentgenové vyšetření zcela negativní a příčinu potíží neodhalí. V takovémto případě je vhodné zvolit jinou diagnostickou metodu, např. magnetickou rezonanci.

### Magnetická rezonance

Magnetická rezonance (MR) je tomografická metoda, jejíž použití je v indikaci mnoha patologických stavů již velmi dobře známé. V obraze magnetické rezonance zobrazujeme přímo tkáň hyalinní chrupavky (2). Vhodně zvoleným způsobem vyšetření se tak můžeme, i při běžném vyšetření jakéhokoliv kloubu, vyjádřit k její morfologii.

Pro správné zobrazení je nutné příslušné vybavení pracoviště, povrchová cívka a správná volba vyšetřovacího protokolu. K zobrazení chrupavky jsou klíčové zejména sekvence protonové denzity či T2 vážení, nejlépe v kombinaci se saturací tukové tkáně. Vyšetření by mělo zahrnovat nejen 2D sekvence, ale i 3D sekvenci, nejlépe s izotropním rozlišením. Velkou výhodou zobrazování chrupavky MR je právě nejen její přímé zhodnocení, ale i přehlednost změn subchondrálních, které nejsou při artroskopickém vyšetření patrné. Mezi subchondrální změny, které poškození chrupavky provázejí, patří zejména edém kostní dřevě, který je v MR obraze velmi dobře patrný a hodnotitelný. V současné době se navíc na-

bízí řada dalších možností jak neinvazivně hodnotit nejen morfologii, ale i biochemické složení chrupavky. K tomu je však nutné využít některé ze speciálních metod zobrazení, které nejsou součástí běžného vyšetření (3).

Nejvíce využívanou technikou je T2 mapování zejména v rámci různých studií. Další možností je vyšetření po aplikaci kontrastní látky – dGEMRIC (delayed Gadolinium-Enhanced MRI of Cartilage) sekvence, metoda náročná časově a rovněž se specifickými nároky na zpracování, nicméně bez nutnosti zvláštního vybavení (speciální cívky či přístroje s vyšším magnetickým polem). Ostatní možnosti – T1rho, zobrazení sodíku, gagCEST či difuzní vážení – nejsou běžně využívány, jsou vázány na specifické vybavení a jejich použití je součástí vědeckých projektů

Nevýhodou MR vyšetření je délka jejího trvání, nejčastěji kolem 30 minut. Po tuto dobu je nutná spolupráce pacienta, během vyšetření je nutné eliminovat pohyb vyšetřované části. Dále je nutné si uvědomit, že silnému magnetickému poli je vystaven celý pacient, nejen vyšetřovaná část. Musí být tak dodrženy bezpečnostní podmínky, z kterých vyplývají kontraindikace k vyšetření. Kontraindikace dělíme na absolutní, kdy pacienta vyšetřit bezpečně nelze, a relativní, kdy za určitých podmínek pacient vyšetření absolvovat může (tab. 1).

Odesílající lékař by rovněž měl mít na paměti, že pacient s MR kompatibilním kardiostimulátorem může být vyšetřen v případě, že je kardiostimulátor uveden do MR kompatibilního módu. Tento výkon provádí před vyšetřením kardiolog, který rovněž vystaví pacientovi potvrzení o tomto výkonu a po vyšetření jej opět uvede do původního nastavení.

### Ultrazvukové vyšetření

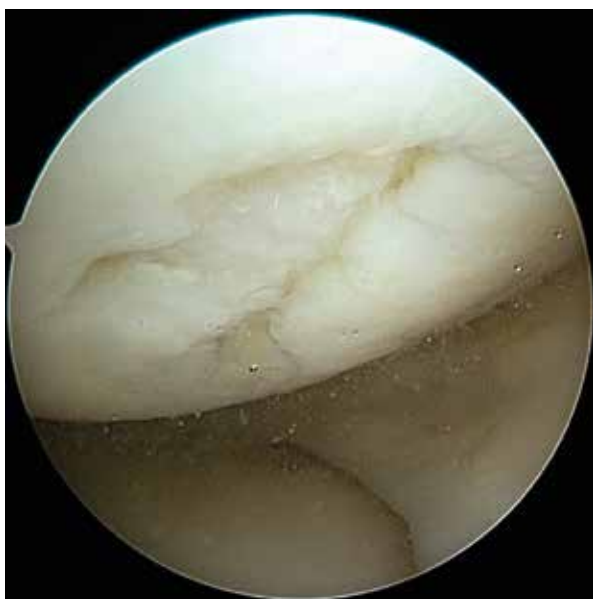I když je tato metoda velmi rozšířená a lehce dostupná, při detekci vlastních chondrálních změn nemá žádný přínos. Ultrazvukem není možné spolehlivě hodnotit kloubní povrch krytý hyalinní chrupavkou. V některých částech kloubu (např. oblast femorálního sulku) je sice přehlednost dobrá, nicméně k bezpečnému zhodnocení stavu chrupavky to nestačí. Ultrazvukem tak lze diagnostikovat např. zvýšený podíl tekutiny v kloubu, který může patologické stavy chrupavky provázet, zmnožení synoviální výstelky v případné osteoproduktivní změny při okrajích kloubních ploch. Nelze však provést žádnou spolehlivou klasifikaci, tak jako např. na RTG snímku.

### Počítačová tomografie

Počítačová tomografie (CT) má v případě zobrazení hyalinní chrupavky okrajový význam. Přímou chrupavku zobrazit nelze. Na CT lze zobrazit některé subchondrální změny

**Tab. 1** Absolutní a relativní kontraindikace MR vyšetření

Absolutní kontraindikace	Relativní kontraindikace
MR nekompatibilní kardiostimulátor	kloubní náhrady, osteosyntetický materiál, stenty, žilní filtry a okludery méně než 6 týdnů po implantaci, v případě, že není doložena jejich MR kompatibilita
ponechané elektrody	klaustrofobie
aneurysmatické cévní svorky z MR nekompatibilního materiálu	gravida v prvním trimestru
elektronické implantáty, pokud není doložena jejich kompatibilita	
cizí kovové tělísko v orbitě či intrakraniálně z MR nekompatibilního kovu	



**Obr. 1** ASK nález chondrálního defektu mediálního kondylu femuru pravého kolene

a změny při okrajích kloubních ploch. Výšku chrupavčité vrstvy a případný defekt lze zobrazit pomocí CT arthrografie, nicméně tato metoda vzhledem k možnosti vyšetření magnetickou rezonancí ztrácí význam.

#### Artroskopie

Artroskopie (ASK) je mini invazivní operační technika, při které je do kloubu přes malé vstupy zaveden artroskop, který převádí obraz z kloubu na monitor, a nejrůznější operační endoskopické nástroje. Při artroskopii je možné přesně posoudit stav chrupavek, stupeň jejich opotřebování, velikost, lokalizaci a hloubku chondrálních defektů (obr. 1).

## LÉČBA CHONDRÁLNÍCH DEFEKTŮ

Vzhledem k velmi omezené regenerační a reparační schopnosti hyalinní kloubní chrupavky představuje léčba chondrálních lézí jednu z obtížných oblastí ortopedie. Za obecný cíl všech léčebných postupů je možné považovat snahu, aby v místě chondrálního defektu došlo k vytvoření tkáně co nejvíce podobné původní hyalinní chrupavce (tzv. hyaline-like tissue) a tím došlo k obnovení hladkého kloubního povrchu, umožňující bezbolestný pohyb. Terapeutické postupy dělíme na konzervativní a operační.

#### Konzervativní léčba

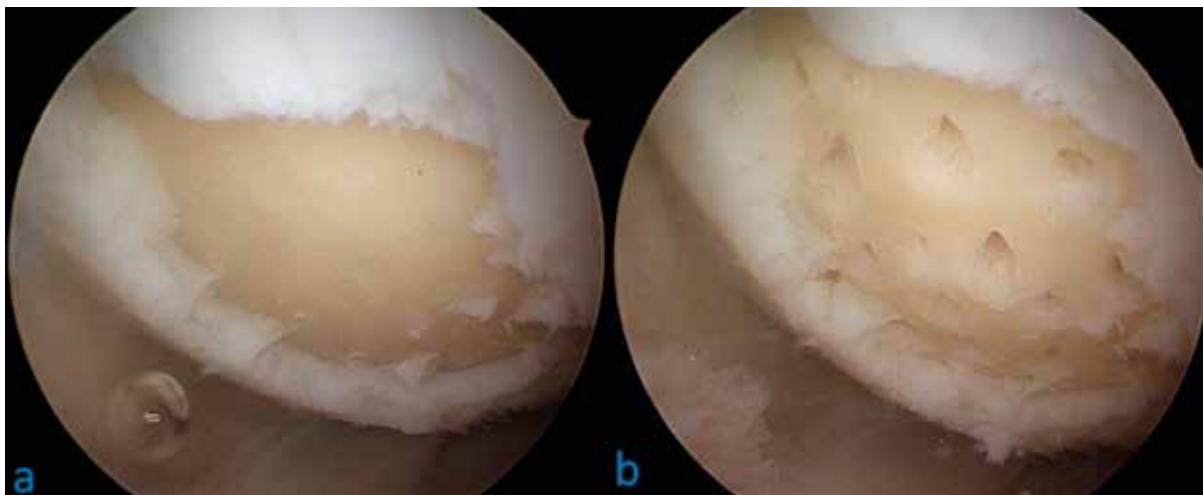
Neoperační léčebné postupy mají efekt hlavně u povrchových chondrálních lézí a jako doplňková léčba chirurgických postupů u hlubokých defektů. Řadí se zde perorální přípravky ze skupiny tzv. SYSADOA (Symptomatic Slow Acting Drugs of Osteoarthritis), dříve označované jako chondroprotektiva – glukosamin sulfát, chondroitin sulfát, diacerein, ASU (*Avocado and Soybean Unsaponifiables*) – výtažky z avokáda a sóji. Dalším hojně využívaným přípravkem je intarartikulární aplikace kyseliny hyaluronové (HA), tzv. viskosuplementace. Novější metodou je intraartikulární aplikace autologní plazmy obohacené o trombocyty – A-PRP (Autologous-Platelet Rich Plasma).

#### Operační léčba

Chirurgické postupy se využívají v případech hlubokých chondrálních a osteochondrálních lézí. V současné době je využíváno několik technik, každá má své indikace i limity použití. U všech technik ošetření lokalizovaných chrupavčitých lézí je nutné dodržovat základní indikační kritéria – horní věková hranice 50–60 let, optimální je do 40 let, přítomnost nejvýše II. stupně artrózy na RTG dle Lawrence-Kellgrena a nejvýše II. stupně chondropatie na okolní chrupavce při artroskopickém vyšetření, nutnost ošetření dalších nitrokloubních patologií společně s ošetřením chrupavky, např. ošetření poraněných vazů, menisků, osových deformit atd.

#### Debridement

Debridement neboli očištění, zahlazení je nejjednodušší chirurgická metoda prováděná při artroskopii daného kloubu,



**Obr. 2** Mikrofraktury chondrálního defektu mediálního kondylu femuru levého kolene: a – stav po provedení debridementu spodiny a okrajů defektu, b – stav po provedení mikrofraktur spodiny pomocí šídla

spočívající v odstranění poškozených, odlučujících se nebo volných částí chrupavky. Provádí se mechanicky pomocí rotační frézy – shaveru nebo pomocí bipolárních radiofrekvenčních nástrojů. S debridementem souvisí také tzv. lavage kloubu – odstranění nitrokloubní tekutiny obsahující chrupavčitý detritus, tedy výplach kloubu. Použití těchto postupů má význam hlavně u povrchových lézí, eventuálně jako záchovný výkon u pokročilejších stupňů poškození kloubní chrupavky (4).

### **Metody stimulující kostní dřeň – návrtvy a mikrofraktury spodiny defektu**

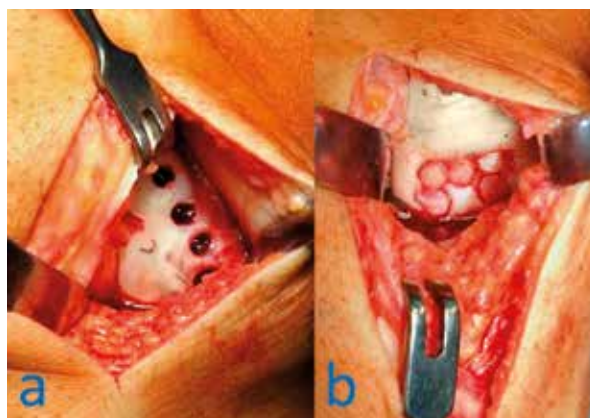
Principem těchto postupů je rozrušení subchondrální kosti na spodině defektu, ze které dojde ke krvácení a vyplavení pluripotentních kmenových buněk a dalších biologických faktorů z kostní dřeně (obr. 2). V místě defektu se vytvoří tzv. fibrinová zátka, ve které dochází k přeměně kmenových buněk v chondrocyty, které dále vytvářejí novou fibrokartilaginózní tkáň, obsahující směs hyalinní a vazivové chrupavky. Návrtvy a mikrofraktury se provádějí při artroskopii postiženého kloubu. Tyto metody jsou na většině pracovišť považovány za zlatý standard v léčbě ohraničených chondrálních lézí. Nejlepší výsledky mají u malých defektů do 2–2,5 cm<sup>2</sup> a mladých pacientů do 40 let (5, 6). U velkých defektů a starších pacientů poskytují špatné výsledky.

### **Autologní osteochondrální štěpy**

Autologní osteochondrální štěpy se používají ve formě tzv. mozaikové plastiky, kdy se z nezářezové plochy kloubu odebírají osteochondrální bločky, které se následně transplantují do místa chondrálního nebo osteochondrálního defektu (obr. 3). Poskytuje dobré výsledky u ohraničených lézí velikosti 2–4 cm<sup>2</sup> (7).

### **Alogenní osteochondrální štěpy**

Použití alogenních štěpů od dárců má v současné době omezené použití, např. při revizních operacích po předchozím

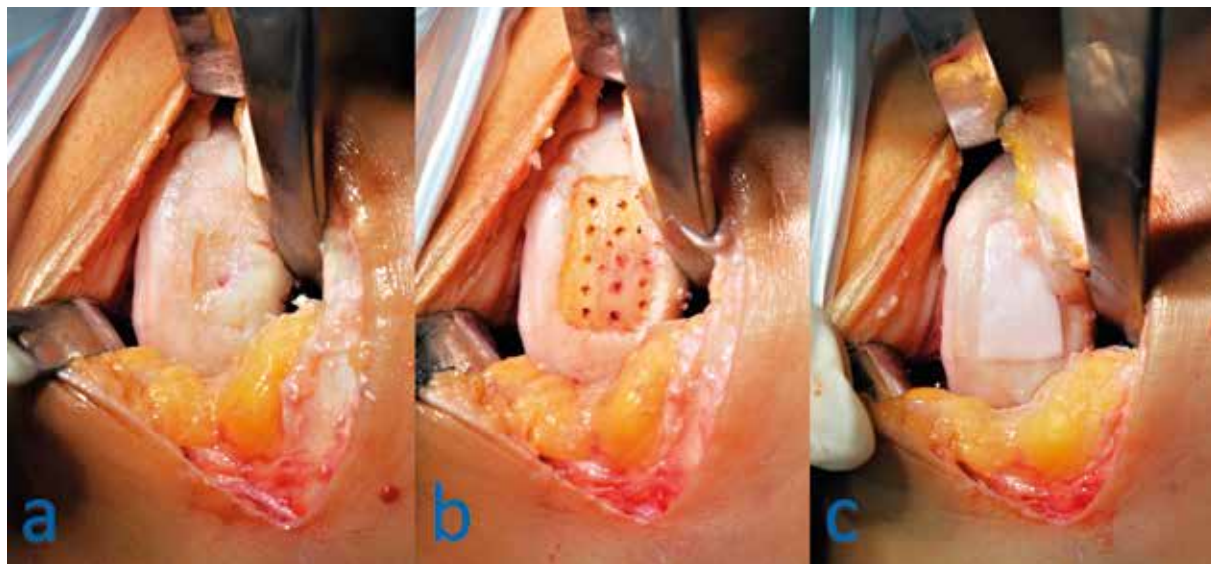


**Obr. 3** Mozaiková plastika mediálního kondylu femuru pravého kolene: a – místo odběrů osteochondrálních bločků z okraje kondylu, b – implantace bločků do místa defektu v zátěžové zóně kondylu

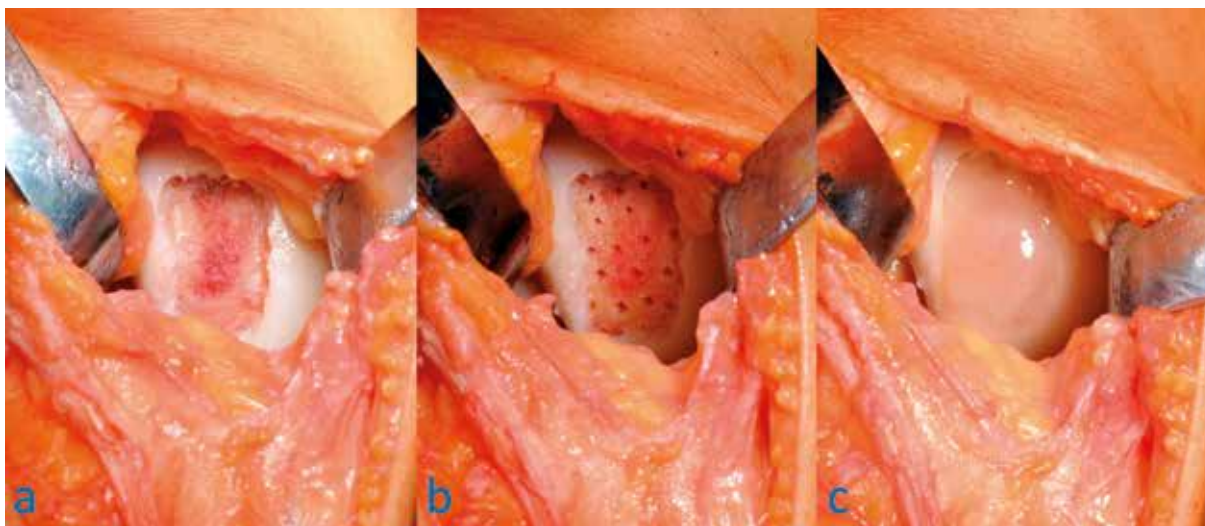
ošetření a selhání jiných metod nebo ve specifických traumatologických indikacích (8).

### **Implantace autologních kultivovaných chondrocytů**

Implantace autologních chondrocytů v podobě solidního chondrograftu byla v minulých letech používána jako nejmodernější metoda a většinou vede v místě defektu k vytvoření „hyaline-like“ tkáň, blíže podobné původní chrupavce. Jedná se dvoufázové ošetření, kdy v prvním kroku je pacientovi provedena artroskopie, při které se po identifikaci defektu odebírá z nezářezové oblasti kloubu malý vzorek chrupavky. Ten je za aseptických podmínek transportován do laboratoře, kde jsou ze vzorku izolovány chondrocyty. Ty jsou následně kultivovány a pomnoženy po dobu 3–5 týdnů, poté jsou umístěny do trojrozměrného nosiče, tzv.



**Obr. 4** Implantace solidního chondrograftu na mediální kondyl levého kolene: a – chondrální defekt mediálního kondylu femuru, b – debridement chrupavky, zarovnění defektu na pravidelný tvar a provedení mikrofraktur spodiny šídlem, c – výsledný stav po vložení solidního chondrograftu do místa defektu



**Obr. 5** Ošetření chondrálního defektu mediálního kondylu femuru pravého kolene modifikovanou AMIC technikou: a – ze spodiny a okrajů defektu odstraněna poškozená chrupavka, b – na spodině defektu provedeny mikrofraktury pomocí šídla, c – výsledný stav po implantaci scaffoldu a zalití okrajů tkáňovým lepidlem

chondrograftu. Chondrograft je pak v druhé fázi implantován do místa defektu při otevřené operaci (obr. 4). Metoda poskytuje dlouhodobé dobré klinické výsledky a je možné ji použít i u velkých chondrálních a osteochondrálních lézí až do velikosti 8–10 cm<sup>2</sup> (9, 10). Nevýhodou techniky je nutnost dvou operačních zákroků a vyšší cena implantátu.

#### **Implantace bezbuněčných nosičů (scaffoldy)**

Bezbuněčné trojrozměrné nosiče jsou biokompatibilní a biodegradabilní implantáty, které po implantaci do místa defektu slouží jako nosná struktura neboli „lešení“ pro uchycení a pomnožení chondrocytů z okolní chrupavky. Scaffoldy mohou být připraveny z kolagenu I. typu, kyseliny hyaluronové, alginátu, kalcium sulfátu, polyglykolové kyseliny a jiných (11). Výhodou scaffoldů oproti implantaci autologních chondrocytů je především nutnost pouze jednoho operačního zákroku. Některé nosiče je možné implantovat artroskopicky. Nevýhodou je především chybění dlouhodobých klinických výsledků (12, 13).

#### **AMIC (Autologous Matrix-Induced Chondrogenesis)**

Jedná se o inovativní metodu ošetření lokalizovaných chondrálních defektů kombinující provedení klasických mikrofraktur spodiny defektu následované aplikací bezbuněčného implantátu (obr. 5). V originálním popisu metody je použita kolagenová membrána tvořena I. a III. typem kolagenu (14), je ale možné použít i jiný typ scaffoldu. Implantát v místě defektu zadržuje krevní zátku vytvořenou z krve unikající z rozrušené spodiny defektu a současně vytváří trojrozměrnou síť pro pluripotentní kmenové buňky kostní dřeně a napomáhá v jejich diferenciaci do chrupavčitých buněk. Jedná se o jednodobou operaci, která v sobě spojuje výhody mikrofraktur i použití bezbuněčných nosičů. Nověji ji provádíme artroskopicky bez nutnosti otevřené operace.

#### **Pooperační režim**

U všech výše uvedených technik je nutné dodržet podobný pooperační režim – odlehčení operované končetiny po dobu

6–8 týdnů, fixace operovaného kloubu – kolenní ortéza, eventuálně sádrová fixace hlezna až 6 týdnů po operaci dle velikosti defektu, následná dlouhodobá rehabilitace k obnovení plného pohybu a posílení svalstva. Regenerace chrupavky je dlouhotrvající proces, proto je potřeba pacienty poučit, že doba k návratu k plné sportovní nebo pracovní zátěži může trvat 6–12 měsíců.

**Podpořeno grantem MZ ČR – RVO (FNBr, 16-30833A).**

**Konflikt zájmů:** žádný.

#### **Literatura**

1. Lüllmann-Rauch R. Histologie. Praha: Grada Publishing 2012.
2. Šprláková-Puková A, Vališ P, Mechl M. Zobrazování hyalinní chrupavky pomocí magnetické rezonance. Ces Radiol 2017; 71(4): 291–295.
3. Bekkers JEJ, Bartels LW, Benink RJ, et al. Delayed gadolinium enhanced MRI of cartilage (dGEMRIC) can be effectively applied for longitudinal cohort evaluation of articular cartilage regeneration. Osteoarthritis Cartilage 2013; 21(7): 943–949.
4. Voloshin I, Morse KR, Allred CD, et al. Arthroscopic evaluation of radiofrequency chondroplasty of the knee. Am J Sports Med 2007; 35(10): 1702–1707.
5. Erggelet C, Vavken P. Microfracture for the treatment of cartilage defects in the knee joint – a golden standard? J Clin Orthop Trauma 2016; 7(3): 145–152.
6. Steinwachs MR, Guggi T, Kreuz PC. Marrow stimulation techniques. Injury 2008; 39(Suppl 1): 26–31.
7. Hangody L, Füles P. Autologous osteochondral mosaicplasty for the treatment of full-thickness defects of weight-bearing joints: ten years of experimental and clinical experience. J Bone Joint Surg Am 2003; 85-A(Suppl 2): 25–32.
8. Fagan R, Furey AJ. Use of large osteochondral allografts in reconstruction of traumatic uncontained distal femoral defects. J Orthop 2014; 11(1): 43–47.
9. Brittberg M. Autologous chondrocyte implantation-technique and long-term follow-up. Injury 2008; 39(Suppl 1): 40–49.

## PŘEHLEDY

**10. Minas T, Peterson L.** Autologous chondrocyte transplantation. Oper Tech Sports Med 2012; 20: 72–86.

**11. Irion VH, Flanigan DC.** New and emerging techniques in cartilage repair: other scaffold-based cartilage treatment options. Oper Tech Sports Med 2013; 21(2): 125–137.

**12. Filardo G, Kon E, Roffi A, et al.** Scaffold-based repair for cartilage healing: a systematic review and technical note. Arthroscopy 2013; 29(1): 174–186.

**13. Fischer S, Kisser A.** Single-step scaffold-based cartilage repair in the knee: A systematic review. J Orthop 2016; 13(4): 246–253.

**14. Benthien JP, Behrens P.** The treatment of chondral and osteochondral defects of the knee with autologous matrix-induced chondrogenesis (AMIC): method description and recent developments. Knee Surg Sports Traumatol Arthrosc 2011; 19(8): 1316–1319.

ADRESA PRO KORESPONDENCI:

**MUDr. Andrea Šprláková-Puková, Ph.D.**  
Klinika radiologie a nukleární medicíny LF MU a FN  
Jihlavská 20, 625 00 Brno  
e-mail: sprlakova-pukova.andrea@fnbrno.cz

# ZOBRAZOVÁNÍ HYALINNÍ CHRUPAVKY POMOCÍ MAGNETICKÉ REZONANCE

## MAGNETIC RESONANCE IMAGING OF HYALINE CARTILAGE

přehledový článek

**Andrea Šprláková-Puková<sup>1</sup>**  
**Petr Vališ<sup>2</sup>**  
**Marek Mechl<sup>1</sup>**

<sup>1</sup>Klinika radiologie a nukleární medicíny LF MU a FN, Brno

<sup>2</sup>Ortopedická klinika LF MU a FN, Brno

Přijato: 15. 11. 2017.

### Korespondenční adresa:

MUDr. Andrea Šprláková-Puková, PhD.  
Klinika radiologie a nukleární medicíny LF MU a FN  
Jihlavská 20, 625 00 Brno  
e-mail:  
Sprlakova-Pukova.Andrea@fnbrno.cz

Konflikt zájmů: žádný.

Podpořeno MZ ČR – RVO (FNBr, 16-30833A).

### Hlavní stanovisko

Autoři v článku nabízejí přehled běžně užívaných technik zobrazení hyalinní chrupavky na magnetické rezonanci a nové možnosti zobrazování chrupavky.

## SOUHRN

**Šprláková-Puková A, Vališ P, Mechl M. Zobrazování hyalinní chrupavky pomocí magnetické rezonance**

Sdělení předkládá souhrn současných poznatků o MR zobrazování chrupavky včetně jednotlivých typů sekvencí, jejich výhod i omezení. Zobrazení hyalinní chrupavky na magnetické rezonanci je v současné době poměrně aktuálním tématem. Důvodem je stále stoupající množství nemocných s jejím poškozením díky vyššímu průměrnému aktivnímu věku i nové možnosti ošetření defektů chrupavky při stále se zvyšujícím počtu implantátů, které lze k tomuto použít.

**Klíčová slova:** hyalinní chrupavka, magnetická rezonance, biochemické zobrazení.

### Major statement

The authors present an overview of the commonly used techniques of magnetic resonance of hyaline cartilage and new trends of the cartilage imaging.

## SUMMARY

**Šprláková-Puková A, Vališ P, Mechl M. Magnetic resonance imaging of hyaline cartilage**

The article presents a summary of current findings on magnetic resonance imaging of cartilage including basic and advanced sequences, their advantages and limitations. Magnetic resonance imaging of hyaline cartilage is currently one of the hot topics. This is due to the increasing number of patients with cartilage lesions because of higher average active age on the one side and on the other side there are new possibilities of treating cartilage defects. An increasing number of different implants can be used for this treatment.

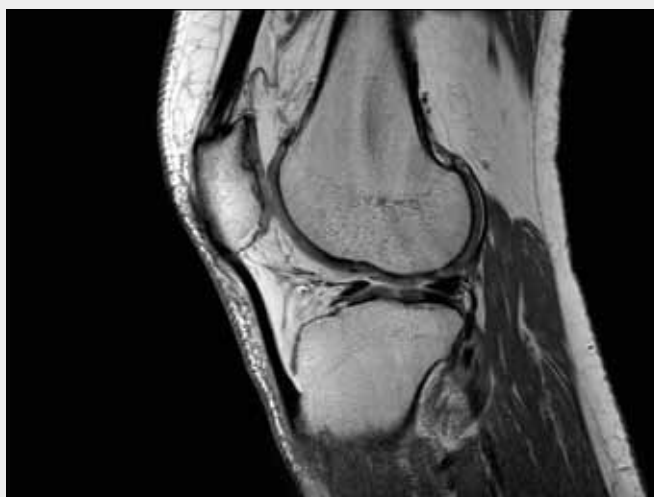**Key words:** hyaline cartilage, magnetic resonance imaging, biochemical imaging.

## ÚVOD

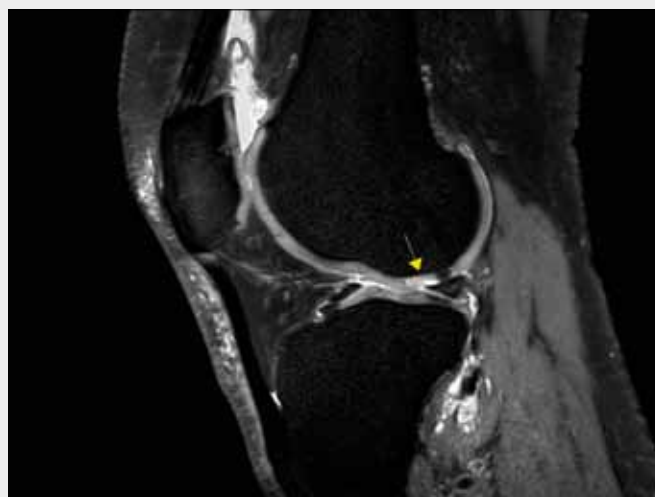
Hyalinní chrupavka tvoří ochranný kryt kloubních ploch, je tvořena chondrocyty (1 %), mezibuněčnou hmotou (15 až 20 %) a podílem vody (80 %). Mezibuněčná hmota se skládá z proteoglykanů a kolagenních vláken II. typu.

Typickou vlastností je tlaková elasticita, při tlaku sice dochází k mírné změně tvaru, chrupavka má však schopnost se po jeho odeznění navracet do původního tvaru. Funkce chru-

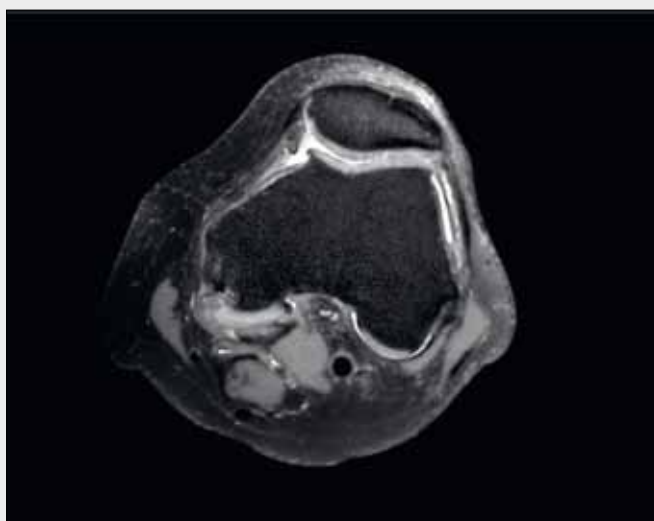
pavky závisí na kvantitativním a kvalitativním poměru proteoglykanů a jejich glykosaminoglykanových (GAG) řetězců a uspořádání kolagenních fibril. Chrupavka je bezcévná, k její výživě dochází difuzí mezibuněčnou hmotou. Kloubní chrupavka působí jako tlumič nárazů a zajišťuje rovnoměrné rozložení nárazů do plochy (1). K poškození chrupavky dochází jednak degenerativním procesem a rovněž v rámci traumatických změn, poškození může být ložiskové – fokální či na větší ploše – difuzní. Degenerativní změny chrupavky se vyznačují



▲ Obr. 1A



▲ Obr. 1B



▲ Obr. 1C

Obr. 1A. 2D PD HR (high resolution) sagitálně, nehomogenní chrupavka, difúzní povrchové změny chrupavky, kontrast mezi chrupavkou a okolím je nižší. Hodnocení na 2D zobrazení je limitované.

Fig. 1A. 2D PD HR in sagittal plane, inhomogeneous cartilage with diffuse superficial changes, the contrast between cartilage and surrounding tissue is poor. Evaluation of cartilage in 2D images is limited.

Obr. 1B. 3D VISTA SPAIR sagitálně, šipka ukazuje na jedno z míst fokálního poškození chrupavky s alterací signálu, při srovnání s 2D PD zobrazením je šipkou značená oblast lépe přehledná a zobrazená (stejný pacient)

Fig. 1B. 3D VISTA SPAIR in sagittal plane, arrow points to one of the sites of focal cartilage lesion with signal alteration; the lesion is visualized more clearly compared to 2D imaging (the same patient)

Obr. 1C. Transverzální rekonstrukce 3D VISTA SPAIR, patologické změny chrupavky na kloubní ploše patelly a v oblasti femorálního sulku (stejný pacient)

Fig. 1C. Axial reconstruction 3D VISTA SPAIR, pathological changes of the patellar and femoral groove cartilage (the same patient)

poškozením kolagenních vláken a ztrátou GAG řetězců, dochází ke změně poměru jednotlivých částic se zvýšením obsahu vody.

## ZOBRAZOVÁNÍ CHRUPAVKY

Magnetická rezonance je ideální a neinvazivní metoda k zobrazení hyalinní chrupavky. Pro morfologické zobrazení je vhodná kombinace 2D a 3D technik zobrazení. Rozdíl mezi 2D a 3D sekvencí je dán způsobem náběru dat. U 2D sekvencí dochází k excitaci každé vrstvy zvláště pomocí kombinovaných gradientních radiofrekvenčních pulzů. Získá se obraz z jedné vrstvy a následuje excitace v další vrstvě. U 3D sekvence je excitován celý objem tkáně při každém náběru dat, výhodou je získaný signál z objemu celé tkáně, prostorové rozlišení a tenké vrstvy zobrazení.

Základem každého vyšetření jsou 2D zobrazení, pro přesnější zhodnocení chrupavky však vždy musíme použít alespoň jednu z 3D možností zobrazení, ideální je 3D náběr dat s izotropním voxel, který pak umožní multiplanární rekonstrukce. Pro takovéto zobrazení lze použít 3D gradient echo (GRE) sekvence, tyto můžeme použít s hypointenzním

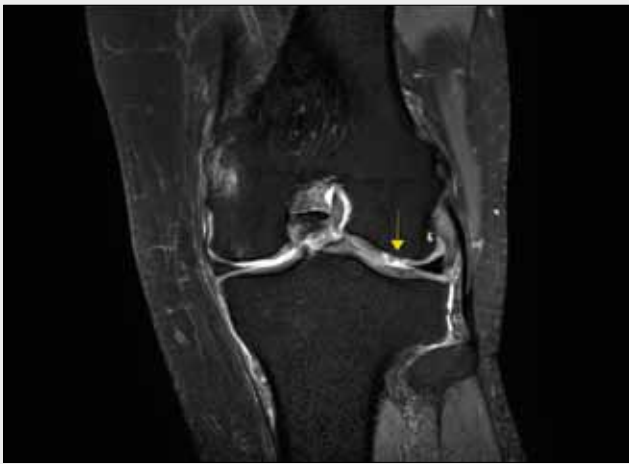(dark fluid) či hyperintenzním (bright fluid) zobrazením tekutiny. Mezi T1 3D vážené GRE sekvence (dark fluid) patří spoiled gradient recalled-echo (SPGR, GE), fast low angle shot (FLASH, Siemens), and T1-fast field echo (T1-FFE, Philips). Základní T2 vážené 3D GRE sekvence (bright fluid) tvoří T2\*-weighted gradient recalled echo acquired in the steady state (GRASS, GE), gradient recalled-echo (GRE, Siemens) a fast field-echo (FFE, Philips) (2, 3) (tab. 1).

Velmi výhodné je použití saturace tuku, zejména u T2-vážených sekvencí, pomocí některé z technik, např. selektivní saturací tuku, lze však využít i některé jiné možnosti (např. water excitation). V současnosti se využívají rovněž 3D fast spin echo sekvence CUBE (GE), Sampling Perfection with Application optimized Contrasts using different flip angle Evolution (SPACE) (Siemens), Volume ISotropic Turbo spin echo Acquisition (VISTA) (Philips). Výhodou těchto

Tab. 1. 3D sekvence  
Table 1. 3D sequences

3D GRE sekvence	Siemens	GE	Philips
T1 – dark fluid	FLASH	SPGR	FFE
T2 – bright fluid	GRE	GRASS	FFE





▲ Obr. 2

Obr. 2. 3D PD SPAIR koronálně, šipka označuje místo poškozené chrupavky na laterálním kondylu femoru, difuzní redukce chrupavky na mediálním kondylu femoru s drobnými subchondrálními změnami  
Fig. 2. 3D PD SPAIR in coronal plane, the arrow points to the site of the cartilage lesion on the lateral condyle of femur, diffuse reduction of cartilage on the medial condyle with subtle subchondral signal alterations

to sekvencí je menší náchylnost k susceptibilním artefaktům při srovnání s GRE sekvencemi. Náběr dat u těchto 3D sekvencí umožní volumetrické měření, nevýhodou je však delší vyšetřovací čas a dále může být omezené hodnocení dalších struktur kolenního kloubu, jako jsou menisky či vazy (4, 5). Rovněž je u některých těchto sekvencí horší kontrast mezi chrupavkou a okolní tekutinou a dále již zmíněná vyšší náchylnost k susceptibilním artefaktům, zejména u gradient echo sekvencí. Tato vlastnost pak významně ovlivňuje zobrazení chrupavky zejména po některých operačních výkonech. Nemusí být přímo implantována kovová fixace, mnohdy je hodnocení omezeno i množstvím drobných artefaktů díky ořezu kovu, zejména po opakujících se artroskopických.

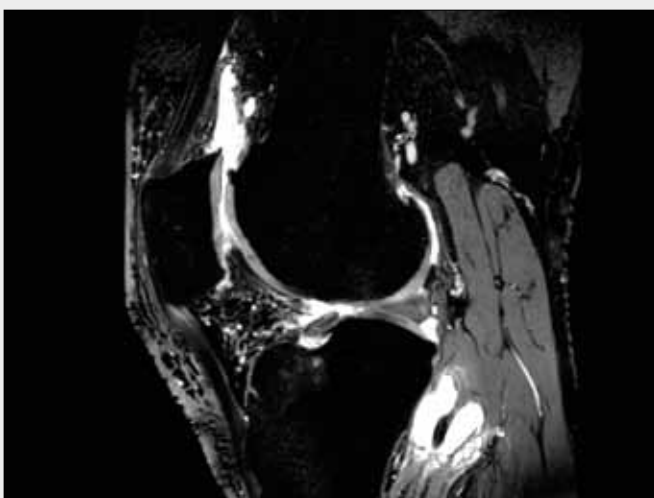
Pro hodnocení změn chrupavky lze použít řadu klasifikací. Z praktického pohledu je vždy vhodné před použitím některé z klasifikací na MR oslovit ortopeda či traumatologa a sjednotit hodnocení tak, aby i bez obrazové dokumentace měl indikující lékař dostatek informací ke zvolení správného postupu léčby. Jednou z takových je rozdělení do čtyř stupňů postižení modifikovaným hodnocením dle Outerbridge (6, 7).

- stupeň 0 – normální chrupavka
- stupeň 1 – okrsky alterace signálu, normální kontury chrupavky
- stupeň 2 – částečný defekt chrupavky, fibrilace, povrchové změny, poškození méně jak 50 % výše chrupavky
- stupeň 3 – defekt a patologické změny mohou dosahovat až ke kosti
- stupeň 4 – poškození chrupavky v celé její šíři, odhalená subchondrální kost, subchondrální změny v kostní dřeni

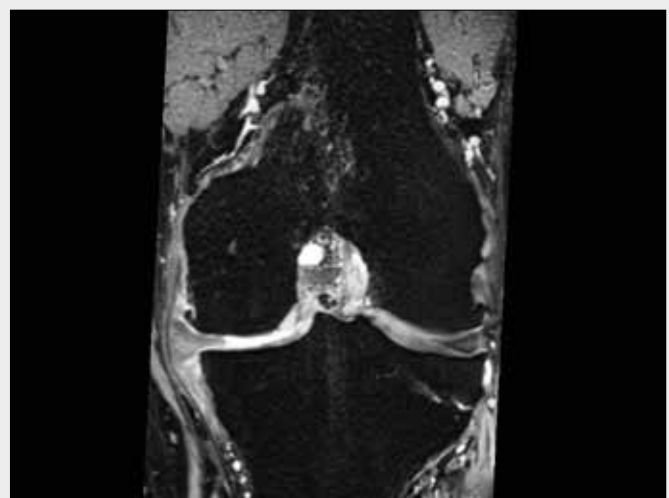
## POKROČILÉ ZOBRAZOVÁNÍ CHRUPAVKY

Uvedené morfologické sekvence lze provést při běžném vyšetření na MR. Pro běžné zhodnocení chrupavky je toto zobrazení zcela dostačující. Jiná situace nastává, pokud bychom chtěli přesně zhodnotit nejen kvantitu, ale i kvalitu tkáně, která kryje kloubní plochy.

Pro kvalitativní hodnocení chrupavky jsou vhodné techniky pokročilého zobrazování chrupavky, které odrážejí biochemické změny ve složení chrupavky – změny kolagenní sítě, poměru proteoglykanů a GAG řetězců a rovněž odráží změny podílu jednotlivých komponent (makromolekul) v chrupavce (8–10). Některé (např. T2 mapování) z následujících možností zobrazení jsou již běžně využívány v rámci studií a projektů cílených na zobrazení hyalinní chrupavky, jiné (např. gagCEST) patří výzkumné metody, které nelze v běžném provozu využít.

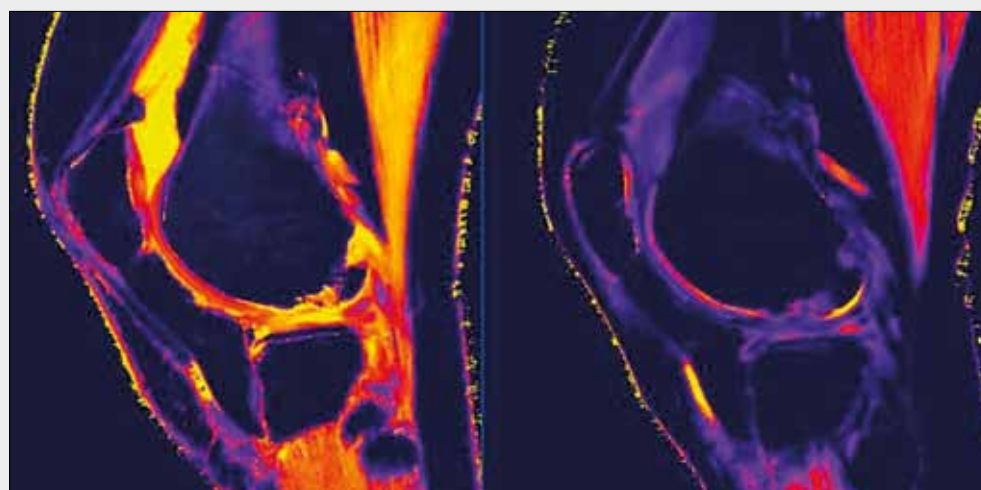


▲ Obr. 3A



▲ Obr. 3B

Obr. 3A. bFFE sagitálně, zobrazení s výborným kontrastem mezi chrupavkou a synoviální tekutinou umožňující detekci změn chrupavky  
Fig. 3A. bFFE in sagittal plane, imaging with better contrast between cartilage and synovial fluid allows identification of cartilage defects  
Obr. 3B. Koronální rekonstrukce bFFE (stejný pacient)  
Fig. 3B. Coronal reconstruction (the same patient)



Obr. 4

Obr. 4. **dGEMRIC**, vlevo před aplikací k.l., vpravo po aplikaci gadoliniové kontrastní látky  
 Fig. 4. **dGEMRIC**, on the left – before application of the contrast agent, on the right – after application of the contrast agent

Tab. 2. Pokročilé zobrazování chrupavky  
 Table 2. Advanced imaging techniques

Typ sekvence	Zobrazení založeno na detekci	Výhody	Nevýhoda	Poznámky
T2 mapování	obsah vody	metoda ověřená, často používaná ve studiích	efekt magického úhlu ovlivňující hodnocení, nutnost postprocesingu	nejčastěji využívaná metoda, nejčastěji dostupná
dGEMRIC	glykosaminoglykany	nepřímý vztah k obsahu GAG, lze ji považovat za specifitější	časová náročnost, nutnost postprocesingu, aplikace k.l. i.v.	vyžaduje software na zpracování dat
T1 rho	kolagenní síť	senzitivní k časné degeneraci	omezená dostupnost této metody, není jasná specifita změn	běžně není výrobcí nabízena
zobrazení sodíku	glykosaminoglykany	přímý vztah k obsahu GAG, nevyžaduje k.l.	omezená dostupnost této metody	běžně není nabízena, vyžaduje speciální vybavení pracoviště
difuzní vážení	kolagenní síť	zobrazuje podíl kolagenu – architektury chrupavky	není plně kvantitativní	není zatím využívána
gagCEST	glykosaminoglykany	nevyžaduje k.l., poměrně rychlý náběr dat	omezená dostupnost této metody, citlivost na nehomogenity statického pole	není zatím běžně využívána

**T2 mapování** – 2D technika s dlouhým náběrovým časem měření. T2 odráží změny mezi podílem vody a makromolekulami (kolagen) v hyalinní chrupavce, dochází ke změně T2 zobrazení. T2 mapování poskytuje kvantitativní zobrazení, barevné či v škále šedé zobrazené změny v chrupavce (11, 12).

**dGEMRIC** (delayed gadolinium-enhanced MRI of cartilage) je metoda vhodná k neinvazivní detekci GAG obsahu v chrupavce. Podstatou této metody je zjištění, že ionty v intersticiální tekutině v chrupavce jsou distribuovány ve vztahu k negativně nabitým GAG molekulám. Molekuly kontrastní látky (GdDTPA 2-) difundují do chrupavky a koncentrují se v místech, kde je koncentrace GAG nízká. Zobrazení touto sekvencí tak koreluje s obsahem GAG řetězců. Nevýhodou této metody je nutnost intravenózní aplikace kontrastní látky (Gd-DTPA 2-) a dále opožděný náběr dat od vlastní aplikace, tedy dlouhý čas měření (13). V současné době je v Evropě limitací této metody nemožnost použít nejvhodnější kontrastní látky Gd-DTPA 2-, jejíž použití je možné pouze intraartikulárně.

**T1rho** – je vhodné k zobrazení kolagenní sítě – makromolekulární struktury kolagenní matrix, do jisté míry je tato sekvence podobná T2 relaxaci, při náběru dat se však využívá přídatného radiofrekvenčního pulzu. Tato sekvence však není běžně dostupná a její použití je tak možné pouze v některých výzkumných centrech (14, 15).

**MR zobrazení sodíku** – principem je závislost distribuce sodíkových iontů a makromolekulu GAG. Tento způsob je tedy podobný dGEMRIC zobrazení bez nutnosti aplikace kontrastní látky. Při použití tohoto typu zobrazení lze detekovat i počínající degenerativní změny chrupavky. Použití je však opět možné pouze v některých centrech, dostupnost je tak velmi omezená. K tomuto zobrazení je nutné speciální technické vybavení – speciální cívka (16, 17).

**Difuzně vážené zobrazení** je založené na zobrazení pohybu molekul vody, které je ovlivněno intra- i extracelulárními procesy. Difuze vody v chrupavce odráží změny jak biochemického složení, tak i změn struktury – architektury chrupavky. Vlastní měření není nijak dlouhé, v praxi se velmi často používá společně s 3D technikami zobrazení. Nevýhodou pro využití při klinických studiích i běžné praxi je nemožnost přesného kvantitativního zhodnocení a nízké rozlišení (16).

**gagCEST** – glycosaminoglycan chemical exchange saturation transfer – je nová technika MR zobrazení, umožňující detekci jednotlivých součástí tkáně (chrupavky), jejichž koncentrace je tak nízká, že při běžném zobrazení neovlivní MR kontrast, je to tedy sekvence schopná detekovat biochemické komponenty ve chrupavce kolenního kloubu. Její použití je však limitované, experimentálně se využívá zejména na přístrojích o síle 7 T (18, 19) (tab. 2).

Možnosti hodnocení celkového nebo částečného objemu (volumetrie) chrupavky byly uvedeny výše. Problémem v těchto případech však je náběr dostatečného množství dat, tedy vrstev ve vysokém prostorovém i kontrastním rozlišení, což je časově náročné. Navíc je posléze nutné data zpracovat speciálními programy pro měření ploch a objem. Při tomto postupu je nutná přesná segmentace chrupavky, kterou lze jen velmi problematicky provádět automaticky. Velmi často je nutná kontrola jednotlivých vrstev nebo přímo manuální segmentace, což je při desítkách vrstev značně časově náročné. Jedná se tedy o realizovatelný postup (20), prakticky však použitelný jen v případě cílených studií či projektů.

## ZÁVĚR

Magnetická rezonance je běžně používanou metodou k zobrazení hyalinní chrupavky, další možnou alternativou její-

ho zhodnocení je artroskopický výkon. Pro radiologa je její správné zhodnocení velkou výzvou. Výsledky některých studií dokazují limitace a tendenci k podhodnocování defektů chrupavky (7, 21).

Pro správné zhodnocení změn je vhodné do každého základního protokolu zařadit 3D sekvenci, ideálně s izotropním voxellem. Součástí každého popisu kolenního kloubu by rovněž mělo být zhodnocení hyalinní chrupavky, při poškození nejlépe pomocí modifikované Outerbridge klasifikace. Kvalitativní, biochemické zobrazení chrupavky je možné pomocí některé z vyjmenovaných pokročilých technik, jejich použití je však vázáno na přístrojové vybavení, jednak vlastního náběru dat a rovněž následného zpracování. Některé z uvedených možností nelze s běžným vybavením ani realizovat, přesto je znalost těchto možností důležitá, a pokud by v budoucnu bylo jejich použití jednodušší, jistě by to mohlo přispět k přesnější diagnostice změn hyalinní chrupavky.

## LITERATURA

- Lüllmann-Rauch R. Histologie. Praha: Grada Publishing 2012; 122–125.
- Kijowski R, Gold GE. Routine 3D magnetic resonance imaging of joints. *J Magn Reson Imaging* 2011; 33: 758–771.
- Wada Y, Watanabe A, Yamashita T, et al. Evaluation of articular cartilage with 3D SPGR MRI after autologous chondrocyte implantation. *Journal of Orthopaedic Science* 2003; 8(4): 514–517.
- Paunipagar BK, Rasalkar DD. Imaging of articular cartilage. *Indian J Radiol Imaging* 2014; 24(3): 237–248.
- Podškubka A, Povýšil C, Kubeš R, et al. Ošetření hlubokých defektů chrupavky kolena transplantací autologních chondrocytů fixovaných na nosiči z esteru kyseliny hyaluronové (Hyalograft C). *Acta chirurgiae orthopaedicae et traumatologiae Čechosl* 2006; 73: 251–263.
- Cameron ML, Briggs KK, Steadman JR. Reproducibility and reliability of the outerbridge classification for grading chondral lesions of the knee arthroscopically. *Am J Sports Med* 2003; 31(1): 83–86.
- Reed ME, Villacis DC, Hatch GF, et al. 3.0-Tesla MRI and arthroscopy for assessment of knee articular cartilage lesions. *Orthopedics* 2013; 36(8): e1060–1064.
- Gold GE, Chen ChA, Koo S, et al. Recent advances in MRI of articular cartilage. *Am J Roentgenol* 2009; 193(3): 628–638.
- Crema MD, Roemer FW, Marra MD, et al. Articular cartilage in the knee: current MR imaging techniques and applications in clinical practice and research. *RadioGraphics* 2011; 31: 37–62.
- Gold GE, Chen ChA, Koo S, et al. Recent advances in MRI of articular cartilage. *Am J Roentgenol* 2009; 193(3): 628–638.
- Hesper T, Hosalkar HS, Bittersohl D, et al. T2\* mapping for articular cartilage assessment: principles, current applications, and future prospects. *Skeletal Radiol* 2014; 43(10): 1429–1445.
- Chen Q, Zu Qo, Hu Q, et al. Morphological MRI and T2 mapping of cartilage repair tissue after mosaicoplasty with tissue-engineered cartilage in a pig model. *The Journal of Biomedical Research* 2014; 28: 309–319.
- Tiel J, Bron EE, Tidelijs CJ, et al. Reproducibility of 3D delayed gadolinium enhanced MRI of cartilage (dGEMRIC) of the knee at 3.0 T in patients with early stage osteoarthritis. *European Radiology* 2013; 23(2): 496–504.
- Guermazi A, Alizai H, Crema MD, et al. Compositional MRI techniques for evaluation of cartilage degeneration in osteoarthritis. *Osteoarthritis and Cartilage* 2015; 23: 1639–1653.
- Wang YX, Zhang Q, Li X, et al. T1ρ magnetic resonance: basic physics principles and applications in knee and intervertebral disc imaging. *Quant Imaging Med Surg* 2015; 5(6): 858–885.
- Jungmann PM, Baum T, Bauer JS, et al. Cartilage repair surgery: outcome evaluation by using noninvasive cartilage biomarkers based on quantitative MRI techniques? *Biomed Res Int* 2014; 2014: 840170.
- Zbýň Š, Mlynárik V, Juras V, et al. Evaluation of cartilage repair and osteoarthritis with sodium MRI. *NMR Biomed* 2015; 29(2): 91–215.
- Schleich C, Bittersohl B, Miese F, et al. Glycosaminoglycan chemical exchange saturation transfer at 3T MRI in asymptomatic knee joints. *Acta Radiol* 2016; 57(5): 627–632.
- Wei W, Lambach B, Jia G, et al. A phase I clinical trial of the knee to assess the correlation of gagCEST MRI, delayed gadolinium-enhanced MRI of cartilage and T2 mapping. *Eur J Radiol* 2017; 90: 220–224.
- Štouračová A, Mechl M, Šprláková-Puková A, et al. Možnosti zobrazení artikulární chrupavky včetně volumetrických měření. *Ces Radiol* 2011; 65(1): 61–69.
- Campbell AB, Knopp MV, Kolovich GP, et al. Preoperative MRI underestimates articular cartilage defect size compared with findings at arthroscopic knee surgery. *The American Journal of Sports Medicine* 2013; 41(3): 590–595.

# Současné možnosti a význam zobrazování hyalinní chrupavky kolenního kloubu před operačním zákrokem – rozdílný pohled ortopeda a radiologa

## Current Options and Importance of Imaging of the Hyaline Articular Cartilage of the Knee Prior to the Surgery – a Different Perspective of an Orthopaedic Surgeon and a Radiologist

A. ŠPRLÁKOVÁ-PUKOVÁ<sup>1</sup>, P. VALIŠ<sup>2</sup>, M. REPKO<sup>2</sup>

<sup>1</sup> Klinika radiologie a nukleární medicíny Fakultní nemocnice Brno a Lékařské fakulty Masarykovy univerzity, Brno

<sup>2</sup> Ortopedická klinika Fakultní nemocnice Brno a Lékařské fakulty Masarykovy univerzity, Brno

### SUMMARY

The authors present an overview of the commonly used techniques and new trends of the cartilage imaging, especially postoperatively, and also discuss the potential of MRI imaging of the cartilage from the perspective of an experienced orthopaedic surgeon. In conclusion, the authors propose possible explanations for the potential discrepancies between the MRI and the arthroscopic findings.

Hyaline cartilage damage and subsequent repair of this tissue is one of the topical issues of orthopaedics and traumatology. Due to the expanding possibilities of treatment of this tissue and a relatively good effect of the surgery, the number of patients indicated for magnetic resonance imaging prior to the surgery has been on an increase. To make a decision concerning the subsequent type of treatment, it is necessary to get an idea of the cartilage cover condition, articular surfaces and also of the associated pathologies. The degree of cartilage damage can be assessed by arthroscopy or magnetic resonance imaging, which provides also the possibility of the subchondral lesion detection. Thanks to the non-invasive nature of the MRI examination, it has become the most important method in full imaging of the articular cartilage. The MRI of the cartilage has many options and at present the evaluation of the hyaline cartilage should be an integral part of each MRI examination of joints. For a more accurate assessment of the cartilage there are several advanced techniques available that can be used not only for preoperative diagnostics, but also for monitoring after the surgery.

**Key words:** hyaline cartilage, magnetic resonance, arthroscopy.

Podpořeno MZ ČR – RVO (FNBr, 16-30833A).

### ÚVOD

Hyalinní chrupavka se skládá z chondrocytů a mezi-buněčné hmoty tvořené proteoglykany a kolagenními vlákny II. typu. Typickou vlastností je tlaková elasticita, při tlaku sice dochází k mírné změně tvaru, chrupavka má však schopnost se po jeho odeznění navracet do původního tvaru. Funkce chrupavky závisí na kvantitativním a kvalitativním poměru proteoglykanů a jejich glykosaminoglykanových (GAG) řetězců a uspořádání kolagenních fibril. Chrupavka je bezcévná, k její výživě dochází difuzí mezibuněčnou hmotou. Kloubní chrupavka kryje kloubní plochu kosti a působí jako tlumič nárazů a zajišťuje rovnoměrné rozložení nárazů do plochy (8). Chrupavka může být poškozena jednak degenerativním procesem a rovněž i v rámci traumatických změn. Degenerativní změny chrupavky se vyznačují poškozením kolagenních vláken a ztrátou GAG řetězců, dochází ke změně poměru jednotlivých částic se zvýšením obsahu vody. Poškození chrupavky může být fokální nebo difúzní.

### Indikace k MR vyšetření a význam zobrazení chrupavky pro následné ošetření – pohled ortopeda

Z pohledu ortopedické praxe je samotné vyšetření kloubní chrupavky jako primární indikace k MR vyšetření, v porovnání s vyšetřením menisků a vazů, prozatím málo využíváno. Jednoznačnou indikací je nález osteochondrální léze viditelné na rtg snímku. Vzbudit podezření na možné poškození kloubní chrupavky a její došetření pomocí MR by měly bolesti a otoky kolene při negativním klinickém vyšetření menisků a vazů. Avšak při běžném vyšetření je popis ohraničeného chondrálního defektu při MR vyšetření často náhodný. Častěji se setkáváme s popisem snížení výšky chrupavky nebo chondropatií kondylu femuru, tibie nebo celého kompartmentu.

Přínos MR vyšetření kloubní chrupavky pro klinickou praxi spočívá především v určení velikosti a hloubky chondrálního defektu. Důležitým faktorem je i stav chrupavky v okolí defektu a v celém kloubu. Na základě těchto poznatků, s přihlédnutím k věku pacienta a přidruženým nitrokloubním patologiím, plánujeme metodu

ošetření chrupavky. Podle velikosti defektu, okolních změn a dalších vstupních proměnných se plánuje způsob ošetření, na naší klinice vybíráme mezi provedením debridement, abrazní metodou, přenosem osteochondrálních štěpů, implantací solidního chondrograftu ev. scaffoldu.

Skutečný stav kloubní chrupavky při artroskopii však velmi často plně nekoreluje s popisem běžného MR vyšetření, které není na zobrazení chrupavky zaměřené, a to především ve vztahu hloubky defektu a výšky okolní chrupavky. S touto diskrepancí se setkáváme hlavně u pacientů nad 40 let s již nastartovaným artritickým procesem nebo chondropatií II. a vyššího stupně dle Outerbridgeho klasifikace. Při výrazném rozměknutí a hlubokých ragádách může nastat i situace, kdy není tento stav chrupavky na běžném MR vyšetření zachycen.

### Zobrazení chrupavky na magnetické rezonanci

Morfologické zobrazení chrupavky je možné pomocí běžných spin-echo (SE) sekvencí, gradientních sekvencí (GRE) a zejména při využití 3D technik (SE, GRE) zobrazení (3). Pro získání kompletních informací a zobrazení změn kvalitativních lze využít pokročilé MR techniky zobrazení – T2 mapování, dGEMRIC sekvence, T1rho, MR zobrazení sodíku a difuzně vážené MR zobrazení.

#### Morfologické zobrazení chrupavky

Běžné vyšetření kolenního kloubu na magnetické rezonanci zahrnuje sadu různých typů zobrazení – sekvencí, zhotovených v různých anatomických rovinách. Cílem každého vyšetření je zobrazit kolenní kloub jako celek a zachytit tak případnou patologii. Protokol, způsob vyšetření, se může různit jednak na základě požadavků uvedených na žádance a rovněž v průběhu vyšetření při odhalení patologie, která vyžaduje změnu standardního protokolu vyšetření. Každý protokol vyšetření však zahrnuje především 2D spin-echo sekvence, tedy zobrazení v T1 vážených obrazech, proton denzitních zobrazeních a T2 vážených obrazech, časté je využití potlačení signálu tukové tkáně zejména u sekvencí proton denzitních a T2 vážených.

Sekvence rychlého spinového echa (2D FSE) jsou vhodné pro zobrazení integrity – celistvosti chrupavky (10). V tomto případě je velkou výhodou právě použití technik potlačení signálu tuku a obrazy proton denzitní či T2 vážené. T1 sekvence má pro využití takového hodnocení limity vzhledem k poměrně malému kon-

trastu mezi povrchem chrupavky a nitrokloubní tekutiny. PD a T2 sekvence jsou pak vhodné i pro hodnocení jiných struktur kloubu, jako např. menisků či vazů. Hodnocení chrupavky má však při použití těchto sekvencí i nevýhody, slabinou tohoto zobrazení je anizotropní voxel, vzdálenost mezi jednotlivými obrazy (sectional gap) a rovněž partial volume effect. Chybí tedy detailní zobrazení, které může vést k nesprávnému zhodnocení hyalinní chrupavky.

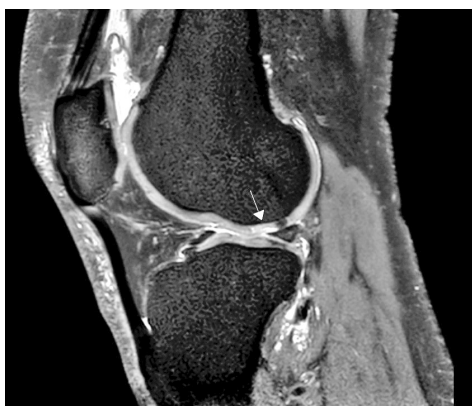Pro zobrazení chrupavky je tak vhodné použít jednak 3D FSE sekvence s izotropním voxel, což umožňuje provést rekonstrukce v různých rovinách, dále se v současnosti využívají i 3D GRE techniky zobrazení chrupavky. Tyto techniky jsou vhodné pro přesné morfologické zobrazení chrupavky pro svou tenkou šířku vrstvy, absenci mezer mezi jednotlivými vrstvami a variabilním kontrastem. Využít lze řadu sekvencí – např. SPGR, DEFT, DESS, bSSFP, SPACE, VISTA (3). Náběr dat u těchto sekvencí umožní volumetrické měření (např. SPGR), nevýhodou je však dlouhý vyšetřovací čas

Tab. 1. Morfologické zobrazování chrupavky 2D a 3D sekvence

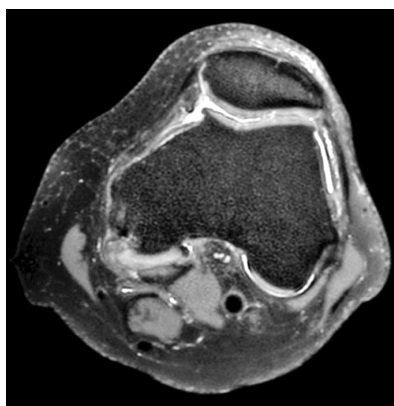
MR zobrazení	Výhody	Nevýhody	Poznámky
2D fastSE sekvence	PD a T2 sekvence mají výborný kontrast mezi tekutinou a chrupavkou. Lze hodnotit i ostatní struktury, nejen chrupavku	anizotropní zobrazení, mezer mezi jednotlivými obrazy, partial volume effect	nejvýhodnější současné potlačení signálu tukové tkáně
3D sekvence (FSE či GRE)	volumetrické měření, izotropní voxel	dlouhý vyšetřovací čas, náchylnost k susceptibilním artefaktům; omezené hodnocení dalších struktur	

Tab. 2. Pokročilé techniky zobrazování chrupavky

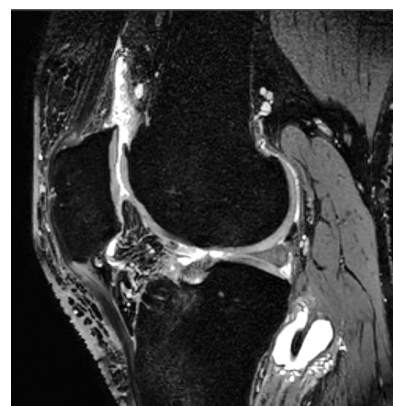
Typ sekvence	Zobrazení založeno na detekci	Výhody	Nevýhoda	Poznámky
T2 mapování	obsah vody	metoda ověřená, často používaná ve studiích	efekt magického úhlu ovlivňující hodnocení, nutnost postprocesingu	nejčastěji využívaná metoda, nejčastěji dostupná
dGEMRIC	glykosaminoglykany	Nepřímý vztah k obsahu GAG, lze ji považovat za specifitější	časová náročnost, nutnost postprocesingu, aplikace k.l.i.v.	vyžaduje software na zpracování dat
T1rho	kolagenní síť	senzitivní k časné degeneraci	omezená dostupnost této metody, není jasná specifita změn	běžně není výrobci nabízena
zobrazení sodíku	glykosaminoglykany	přímý vztah k obsahu GAG, nevyžaduje k.l.	omezená dostupnost této metody	běžně není nabízena, vyžaduje speciální vybavení pracoviště
difuzní vážení	kolagenní síť	zobrazuje podíl kolagenu – architektury chrupavky	není plně kvantitativní	není zatím využívána
gagCEST	glykosaminoglykany	nevyžaduje k.l., poměrně rychlý náběr dat	omezená dostupnost této metody, citlivost na nehomogenity statického pole	není zatím běžně využívána



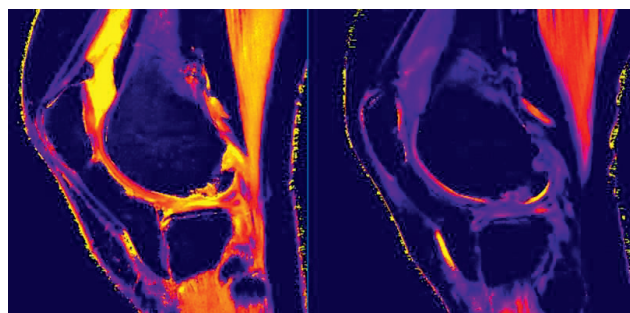
Obr. 1. 3D VISTA SPAIR sagitálně, šipka ukazuje na jedno z míst fokálního poškození chrupavky s alterací signálu.



Obr. 2. Stejný pacient, transverzální rekonstrukce 3D VISTA SPAIR, patologické změny chrupavky na kloubní ploše patelly a v oblasti femorálního sulku.



Obr. 3. bFFE sagitálně, zobrazení s výborným kontrastem mezi chrupavkou a synoviální tekutinou umožňující detekci změn chrupavky.



Obr. 4. dGEMRIC, vlevo před aplikací k.l., vpravo po aplikaci gadoliniové kontrastní látky.

(DEFT, SPGR) a dále může být omezené hodnocení ostatních struktur kolenního kloubu, jako jsou menisky či vazy (12, 14). Rovněž je u některých těchto sekvencí horší kontrast mezi chrupavkou a okolní tekutinou a dále je vyšší náchylnost k susceptibilním artefaktům. Tato vlastnost pak významně ovlivňuje zobrazení chrupavky, zejména po některých operačních výkonech. Nemusí být přímo implantována kovová fixace, mnohdy je hodnocení omezeno i množstvím drobných artefaktů díky oteru kovu, zejména po opakujících se artroskopických. Rozhodně však 3D techniky zobrazení patří do standardního protokolu vyšetření i v případě, že indikací k vyšetření je podezření na poškození jiné tkáně než hyalinní chrupavky.

Každá z uvedených možností morfologického zobrazení chrupavky má svoje výhody a rovněž svoje slabší stránky, výhody a nevýhody jednotlivých sekvencí shrnuje tabulka 1. Zejména pokud přihlídneme k tomu, že hodnocení vyšetřovaného kloubu musí být vždy komplexní, tedy se zhodnocením všech struktur, nejen chrupavky hyalinní.

Chrupavku lze na magnetické rezonanci zobrazit jednak běžně používanými sekvencemi, kde lze zhodnotit její kontinuitu, změny subchondrální, případně defekt chrupavky. Pro hodnocení změn chrupavky lze použít řadu klasifikací. Z praktického pohledu je vhodné vždy před použitím některé z klasifikací na MR oslovit

ortopeda či traumatologa a sjednotit hodnocení tak, aby i bez obrazové dokumentace měl indikující lékař dostatek informací ke zvolení správného postupu léčby. Jednou z klasifikací je modifikované Outerbridge hodnocení – rozdělení do 4 stupňů postižení (1, 11).

Stupeň 0 – normální chrupavka.

Stupeň 1 – okrsky alterace signálu, normální kontury chrupavky.

Stupeň 2 – částečný defekt chrupavky.

Stupeň 3 – defekt zasahující až k subchondrální kosti.

Stupeň 4 – rozsáhlý defekt – poškození chrupavky a subchondrální změny.

#### **Pokročilé zobrazení chrupavky**

Uvedené morfologické sekvence lze provést při každém běžném vyšetření na magnetické rezonanci. Pro běžné zhodnocení chrupavky je toto zhodnocení zcela dostačující. Jiná situace nastává, pokud bychom chtěli přesně zhodnotit nejen kvantitu, ale i kvalitu tkáně, která kryje kloubní plochy.

Pro takového hodnocení se hodí právě techniky pokročilého zobrazování chrupavky, které odráží změny ve složení chrupavky – změny kolagení sítě, poměru proteoglykanů a glykosaminoglykanových řetězců, odráží změny podílu jednotlivých komponent (makromolekul) v chrupavce (3, 7, 9). Přehled těchto technik krátce shrnuje tabulka 2.

**T2 mapování** – 2D technika s dlouhým náběrovým časem měření. Odráží změny mezi podílem vody a makromolekulami (kolagen) v hyalinní chrupavce, dochází ke změně T2 zobrazení. T2 mapování poskytuje kvantitativní zobrazení změn chrupavky v barevné či šedé škále (5, 6).

**dGEMRIC** – delayed gadolinium-enhanced MRI of cartilage je metoda vhodná k neinvazivní detekci glykosaminoglykanového obsahu v chrupavce. Podstatou této metody je zjištění, že ionty v intersticiální tekutině v chrupavce jsou distribuovány ve vztahu k negativně nabitým glykosaminoglykanovým molekulám. Molekuly kontrastní látky (GDDTPA 2-) difundují do chrupavky a koncentrují se v místech, kde je koncentrace GAG

nížká. Zobrazení touto sekvencí tak koreluje s obsahem GAG řetězců. Nevýhodou této metody je nutnost intravenózní aplikace kontrastní látky (Gd-DTPA 2-) a dále opožděný náběr dat od vlastní aplikace, tedy dlouhý čas měření (13).

**T1rho** – je vhodné k zobrazení kolagenní sítě makromolekulární struktury kolagenní matrix, do jisté míry je tato sekvence podobná T2 relaxaci, při náběru dat se však využívá přídatného radiofrekvenčního pulsu. Tato sekvence však není běžně dostupná na MR pracovištích a její použití je tak možné pouze v některých výzkumných centrech (4).

**MR zobrazení sodíku** – principem je závislost distribuce sodíkových iontů a makromolekul glykosaminoglykanů. Tento způsob je tedy podobný dGEMRIC zobrazení bez nutnosti aplikace kontrastní látky. Při použití tohoto typu zobrazení lze detekovat i počínající degenerativní změny chrupavky. Použití je však opět možné pouze v některých centrech, dostupnost je tak velmi omezená. K tomuto zobrazení je nutné speciální technické vybavení, speciální cívka (15).

**Difuzně vážené zobrazení** je založeno na zobrazení pohybu molekul vody, které je ovlivněno intra- i extracelulárními procesy. Difuze vody v chrupavce odráží změny jak biochemického složení, tak i změn struktury – architektury chrupavky. Vlastní měření není nijak dlouhé, v praxi se velmi často používá společně s 3D technikami zobrazení. Nevýhodou pro využití při klinických studiích je nemožnost přesného kvantitativního zhodnocení.

**gagCEST** – glycosaminoglycan chemical exchange saturation transfer, je nová technika MR zobrazení, umožňující detekci jednotlivých součástí tkáně (chrupavky), jejichž koncentrace je tak nízká, že při běžném zobrazení neovlivní MR kontrast, je to tedy sekvence schopná detekovat biochemické komponenty v chrupavce kolenního kloubu. Její použití je však limitované, experimentálně se využívá zejména na přístrojích o síle 7T.

## ZÁVĚR

Morfologické zobrazení a zhodnocení chrupavky by mělo být vždy součástí kvalitního MR vyšetření. Vzhledem k tomu, že informace o stavu chrupavky v mnoha případech rozhodují o typu ošetření pacienta, je nutné do standardního protokolu zařadit mezi běžně užívané 2D techniky minimálně jednu 3D sekvenci a provést zhodnocení korelující s pohledem ortopeda. Důvodem neokorelujícího nálezu může být jednak absence těchto sekvencí a rovněž malá spolupráce s indikujícím lékařem. Důležité je tedy nejen samotné MR vyšetření, ale i zpětná vazba po následném ošetření. Uvedené pokročilé techniky zobrazení, které by mohly vést ke zkvalitnění popisu, se využívají zejména v rámci vědeckých projektů a studií. Do běžného protokolu vyšetření se nezařazují a na řadě pracovišť je nelze ani provést. Jejich použití by mohlo odstranit rozpor mezi běžným MR vyšetřením a následným artroskopickým nálezem, nicméně jejich provedení je komplikované a limitované buď technickými možnostmi, nebo časovou náročností.

## Literatura

1. Cameron ML, Briggs KK, Steadman JR. Reproducibility and reliability of the outerbridge classification for grading chondral lesions of the knee arthroscopically. *Am J Sports Med.* 2003;31:83–86.
2. Crema MD, Roemer FW, Marra MD, Burstein D, Gold GE, Eckstein F, Baum T, Mosher TJ, Carrino JA, Guermazi A. Articular cartilage in the knee: current MR imaging techniques and applications in clinical practice and research. *Radiographics.* 2011;31:37–62.
3. Gold GE, Chen CA, Koo S, Hargreaves BA, Bangerter NK. Recent advances in MRI of articular cartilage. *AJR Am J Roentgenol.* 2009;193:628–638.
4. Guermazi A, Alizai H, Crema MD, Trattnig S, Regatte RR, Roemer FW. Compositional MRI techniques for evaluation of cartilage degeneration in osteoarthritis. *Osteoarthritis Cartilage.* 2015;10:1639–1653.
5. Hesper T, Hosalkar HS, Bittersohl D, Welsch GH, Krauspe R, Zilkens C, Bittersohl B. T2\* mapping for articular cartilage assessment: principles, current applications, and future prospects. *Skeletal Radiol.* 2014;43:1429–1445.
6. Chen Q, Zu Qo, Hu Q, Feng Y, Cui W, Fan W, Zou Y. Morphological MRI and T2 mapping of cartilage repair tissue after mosaicoplasty with tissue-engineered cartilage in a pig model, *J Biomed Res.* 2014;28:309–319.
7. Jungmann PM, Baum T, Bauer JS, Karampinos DC, Erdle B, Link TM, Li X, Trattnig S, Rummeny EJ, Woertler K, Welsch GH. Cartilage repair surgery: outcome evaluation by using noninvasive cartilage biomarkers based on quantitative MRI techniques?. *Biomed Res Int.* 2014;2014:840170.
8. Lüllmann-Rauch R. *Histologie.* Grada, Praha, 2012, pp 122–125.
9. Paunipagar BK, Rasalkar DD. Imaging of articular cartilage. *Indian J Radiol Imaging.* 2014;24: 237–248.
10. Podškubka A, Povýšil C, Kubeš R, Šprindrich J, Sedláček R. Ošetření hlubokých defektů chrupavky kolena transplantací autologních chondrocytů fixovaných na nosiči z esteru kyseliny hyaluronové (Hyalograft C). *Acta Chir Orthop Traumatol Cech.* 2006;73:251–263.
11. Reed ME, Villacis DC, Hatch GF 3<sup>rd</sup>, Burke WS, Colletti PM, Narvy SJ, Mirzayan R, Vangness CT Jr. 3.0-Tesla MRI and arthroscopy for assessment of knee articular cartilage lesions. *Orthopedics.* 2013;36:e1060–1064.
12. Štouračová A, Mechl M, Šprláková-Puková A, Schwarz D, Burda J. Možnosti zobrazení artikulární chrupavky včetně volumetrických měření. *Ces Radiol.* 2011;65:61–69.
13. Tiel J, Bron EE, Tidelijs CJ, Bos PK, Reijman M, Klein S, Verhaar JAN, Krestin GP, Weinans H, Kotek G, Oei EHG. Reproducibility of 3D delayed gadolinium enhanced MRI of cartilage (dGEMRIC) of the knee at 3.0 T in patients with early stage osteoarthritis. *Eur Radiol.* 2013;23:496–504.
14. Wada Y, Watanabe A, Yamashita T, Isobe T, Hideshige M. Evaluation of articular cartilage with 3D SPGR MRI after autologous chondrocyte implantation. *J Orthop Sci.* 2003;8:514–517.
15. Zbýň Š, Mlynárik V, Juras V, Szomolanyi P, Trattnig S. Evaluation of cartilage repair and osteoarthritis with sodium MRI. *NMR Biomed.* 2016;29:206–215.

## Korespondující autor:

Doc. MUDr. Martin Repko, Ph.D.  
Ortopedická klinika FN Brno a LF MU  
Jihlavská 20  
625 00 Brno  
E-mail: Repko.Martin@fnbrno.cz

# MOŽNOSTI ZOBRAZENÍ ARTIKULÁRNÍ CHRUPAVKY VČETNĚ VOLUMETRICKÝCH MĚŘENÍ

## DIAGNOSTIC IMAGING OF ARTICULAR CARTILAGE INCLUDING VOLUMETRIC MEASUREMENTS

původní práce

Alena Štouračová<sup>1</sup>  
Marek Mechl<sup>1</sup>  
Andrea Šprláková-Puková<sup>1</sup>  
Daniel Schwarz<sup>2</sup>  
Jan Burda<sup>3</sup>

<sup>1</sup>Radiologická klinika FN Brno, PMDV  
a LF MU, Brno

<sup>2</sup>Institut biostatistiky a analýz  
MU, Brno

<sup>3</sup>Ortopedická klinika FN Brno, PMDV  
a LF MU, Brno

Přijato: 15. 2. 2011.

### Korespondenční adresa:

MUDr. Alena Štouračová  
Radiologická klinika FN Brno  
a LF MU  
Jihlavská 20, 625 00 Brno  
e-mail: astouracova@fnbrno.cz

### SOUHRN

Štouračová A, Mechl M, Šprláková-Puková A, Schwarz D, Burda J. Možnosti zobrazení artikulární chrupavky včetně volumetrických měření

**Cíl.** Práce shrnuje možnosti zobrazení kloubních chrupavky včetně volumetrie. Jejím cílem je na základě volumetrických měření zhodnocení objemu chrupavky v závislosti na věku a pohlaví pacientů, a to na příkladu femoropatelního kloubu. Dále pak vytvoření skórovacího systému pro hodnocení objemů chrupavky pately dle věku pacientů a jejich pohlaví při vyšetření magnetickou rezonancí.

**Materiál a metoda.** Do studie jsme zahrnuli 221 pacientů, ve věkovém rozmezí 20–49 let, u nichž bylo provedeno vyšetření kolenního kloubu na přístroji Philips Achieva 1,5 T. Dle věku byli rozděleni do skupin mezi 20–29, 30–39, 40–49 lety, do skupin A, B, C. Do skupin nebyli zařazeni pacienti s postižením femoropatelního skloubení chondropatií či osteochondronekrosou atd. Volumetrická měření byla provedena v transversální rovině 3D WATSf sekvence s pomocí poloautomatického programu SienetSky VA60A. Objem chrupavky byl pro potřeby statistického zpracování vztažen k celkovému objemu pately. Statistické zpracování bylo provedeno pomocí parametrických testů.

**Výsledky.** Prokazujeme statisticky významný rozdíl v objemech chrupavky v závislosti na věku. A také statisticky významný rozdíl mezi pohlavími. U žen je prokazatelný významnější úbytek tkáně chrupavky než u mužů.

**Závěr.** Volumetrie je snadnou metodou k posouzení postižení chrupavky, především degenerativními změnami, je časově

### SUMMARY

Štouračová A, Mechl M, Šprláková-Puková A, Schwarz D, Burda J. Diagnostic imaging of articular cartilage including volumetric measurements

**Aim.** The work summarizes the diagnostic imaging methods of articular cartilage, including articular cartilage volumetry. Its aim is to measure the volumetric assessment of cartilage volume, depending on age and sex of patients, and the examples femoropatellar joint. Furthermore, a scoring system to assess patella cartilage volumes of patients by age and sex in an MRI.

**Method.** We included 221 patients, ranging in age from 20–49 years, which was examined the knee on the Philips Achieva 1.5 T. By age were divided into groups of between 20–29, 30–39, 40–49 years, in groups A, B and C. The groups were not included patients with impaired femoropatellar articulation by chondromalacia or osteochondronecrosis etc. Volumetric measurements were performed in the transverse plane of 3D WATSf sequences using semiautomatic program SienetSky VA60A. Cartilage volume was necessary for statistical treatment based on total volume of the patella. Statistical analysis was performed using parametric tests.

**Results.** Bestow a statistically significant difference in cartilage volume, depending on age. And also a statistically significant difference between the sexes. Women can be proven significant loss of cartilage tissue than with men.

**Conclusion.** Volumetry is an easy method to assess the impairment of cartilage, particularly degenerative changes is time-consuming and technically easily feasible.



nenáročná a technicky snadno proveditelná. Vytvoření skórovacího systému nám usnadňuje předvídat vývoj dynamiky především degenerativních změn a jejich případné terapie.

**Klíčová slova:** chrupavka, magnetická rezonance, volumetrie.

Create a scoring system makes us anticipate the dynamics of particular degenerative changes and their possible therapy.

**Key words:** cartilage, magnetic resonance, volumetry.

## ÚVOD

### Chrupavka

Chrupavka je specializovaným typem vazivové tkáně, vznikající z mezenchymu. Je tvořena mezibuněčnou matrix a chondrocyty. Mezibuněčná hmota vzniká činností chondrocytů, umístěných v dutinách matrix, svým vysokým obsahem glykosaminoglykanů, proteoglykanů a vody nabývá pevné gelovité konzistence, obdařuje chrupavku pružností, která umožňuje tkáni vzdorovat mechanickým stresům bez trvalé deformace. Její hlavní funkcí je podpora měkkých tkání. Její pružnost a hladký povrch umožňuje kostem v kloubech hladký, klouzavý pohyb (1). Chrupavka je nezbytná pro vývoj a růst dlouhých kostí před i po narození.

Růst chrupavky je ovlivněn somatotropním hormonem, který zvyšuje syntézu somatomedinu C v játrech. Somatomedin C působí již přímo na buňky chrupavky a vyvolává jejich růst. Pozitivně ovlivňuje růst chrupavky i tyroxin nebo testosteron. Naopak negativně na její růst působí vyšší hladina kortisolu, hydrokortisonu či estradiolu.

Chrupavka se dle histologické stavby dělí na tři základní typy: elastickou, vazivovou a hyalinní.

V kloubech jsou kontaktní plochy potaženy hyalinní chrupavkou. Čerstvá je modravě bílá a průsvitná. Je tvořena z cca 1 % chondrocyty a kolagenními vlákny typu II, IX, XI, které zajišťují její vysokou pevnost a tuhost v tahu. Kolagenní vlákna probíhají chrupavkou v predilekčních směrech ve třech vrstvách. Hluboká vrstva navazující na subchondrální kost je mineralizována, její vlákna odstupují kolmo od subchondrální kosti, ve střední vrstvě se vlákna kříží a sklánějí šikmo do oblouků, v povrchové vrstvě pak probíhají vlákna paralelně s kloubní plochou. Toto uspořádání vláken do vrstev má svůj význam především při zátěži.

Tloušťka kloubní chrupavky je přímo závislá na velikosti tlaku působícího na jednotku její plochy a na rozsahu pohybů v kloubu. Proto tloušťka chrupavky nebývá rovnoměrná, silnější bývá v centru kloubních ploch, slabší pak na periferii. V místech, kde jsou kloubní plochy inkongruentní, nabývá chrupavka na tloušťce – např. laterální kondyl tibie, naopak v místech, kde se vsunuje mezi artikulující kosti disk či meniskus, se tloušťka zmenšuje.

Chrupavka neobsahuje vlastní cévní zásobení ani nervová vlákna. Výživa kloubní chrupavky probíhá jednak difuzí ze synoviální tekutiny a z druhé části ze subchondrálních cév (2). Pro chrupavku je typická nízká koncentrace kyslíku a anaerobní metabolismus. Glukóza potřebná pro metabolismus je využívána cestou anaerobní glykolýzy. Pomalý metabolismus je příčinou zpomalení reparačních procesů v chrupavce. Proto se každé poškození chrupavky hojí řadu měsíců. I přes nízký metabolický obrat však dochází v chrupavce ke kontinuální náhradě a výměně buněk (1, 2).

### Femoropatelní skloubení

Femoropatelní skloubení sestává z kloubní plošky pately (facies articularis patellae zvykle se dvěma fasetami) a trochley femuru (facies patellaris femoris). Patela je považována za sezamskou kost v úponové šlaše čtyřhlavého svalu stehenního (3). Společně se šlachou m. quadriceps femoris a ligamentum patellae důležitou součástí extenzorového aparátu kolenního kloubu. Chrupavka pately je nejvyšší v lidském těle v oblasti crista patellae dosahuje výšky až 7 mm, oproti chrupavce femorální má vyšší permeabilitu a je méně komprimovatelná (2).

### Postižení femoropatelního kloubu

Postižení femoropatelního kloubu lze rozdělit do dvou základních skupin, a to na traumatická a netraumatická.

Mezi nejvýznamnější skupinu onemocnění kloubu netraumatické etiologie patří osteoartróza a chondropatie. Dle klinického obrazu pacienti s patelní symptomatologií pociťují bolestivost přední části kolena případně nestabilitu. Udávají bolest zejména při vstávání ze sedu, při chůzi po schodech a při dřepnutí, kdy působí ve femoropatelním kloubu abnormální tlakové síly. Femoropatelní dysfunkce může být definována jako bolest, dysbalance, zánět nebo instabilita jakékoliv komponenty extenčního mechanismu kolena.

### Osteoartróza

Osteoartróza je degenerativním kloubním onemocněním s možností účasti zánětu. Je definována jeho heterogenní skupina onemocnění, která vede ke kloubní symptomatologii a je spojena s defektní integritou kloubní chrupavky a s ní spoje-

nými změnami v subchondrální kosti na kloubních okrajích a v synovii. Je zřejmě nejčastější kloubní onemocnění vůbec. Výskyt klinicky vyjádřené osteoartrózy stoupá s věkem, ve věku 65 let je zdrojem potíží asi 50 % lidí, ve věku nad 75 let věku až 85 %. Onemocnění postihuje přes 10 % (4–6), dle Klenera až 15 % populace, stejně jako ve Spojených státech až 15 % populace (7).

Nejsilnějším rizikovým faktorem vzniku primární artrózy je věk. Z individuálních faktorů hraje značnou roli obezita, která zvyšuje riziko vzniku 4–7× (5). Hereditární faktory hrají značnou roli u polyartikulárního typu, soudí se, že na podkladě vlivu genů kódujících syntézu kolagenu. Kloubní nestabilita je také faktorem přispívajícím k urychlení osteoartritických změn, jak je tomu např. poúrazově či hypermobility. Profesionální vlivy se uplatňují například u baletek v oblasti hlezenních kloubů (7–9).

Vyvíjí se v případě, že dojde k nepoměru mezi zátěží a stavem chrupavky. Může se jednat o stav s normální biomechanikou chrupavky a subchondrální kosti, avšak značné přetížení, anebo mohou být síly působící na kloub přiměřené, avšak mechanické vlastnosti zhoršené.

Primární osteoartróza se odvíjí od metabolické poruchy chondrocytární syntetické aktivity. Snižuje se množství vytvářené matrix a produkované struktury jsou často abnormální. Následuje rozpad chondrocytů. Uvolnění buněčných enzymů vede k destrukci struktur matrix a ke kolapsu chrupavky. Chrupavka měkne, snižuje se výška její vrstvy, vytvářejí se v ní trhliny a v kloubu se objevuje chrupavčitý detritus, který vede k sekundární synovialitidě. Nastává hyperprodukce synoviální tekutiny, přičemž se zhoršují její vlastnosti z hlediska výživy chrupavky a kloubní lubrikace, což celý proces dále znásobuje. Ve snaze organismu o reparaci dochází k subchondrální kostní hypertrofii. V subchondrální oblasti jsou v této fázi časté i zlomeniny trabekul provázené nekrózou a resorpcí, jejich výsledkem jsou kostní pseudocysty. Degenerativní proces doprovází sekundární zánětlivá složka a postihuje i další části kloubu, zejména kloubní pouzdro a vazy, může tak ovlivňovat stabilitu kloubu. Může se projevit porucha kloubní osy.

Sekundární artrózu definujeme jako postižení, jehož vyvolávací příčina je mimo kloubní chrupavku – např. při mechanickém přetížení, zejména při nadváze, osových deviací končetin a chronického přetěžování kloubu prací, sportem, při chronických kloubních zánětech, jako jsou revmatoidní artritida, psoriáza, septické artritidy a jiné.

V klinickém obrazu dominují zpočátku námahou bolesti kloubu po větší zátěži, později i bolesti klidové. Typicky bývá i startovací ztuhlost na začátku pohybu.

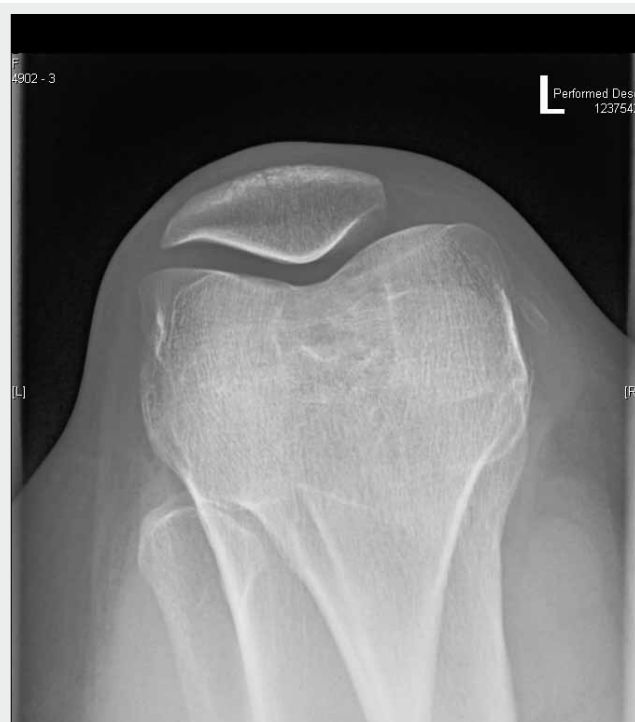### Chondromalacie

Chondromalacie neboli chondropatie pately je patologický stav, při němž dochází ke změknutí chrupavky, často s jejím rozvlákněním, fissurací a erozemi. Podle rozsahu makroskopického postižení jsou popisovány čtyři stupně chondromalacie.

I. stupeň – ložisko menší 5 mm v průměru, edematózní zduření a měkká konzistence chrupavky, povrch chrupavky je matný a nažloutlý;

II. stupeň – fibrilace chrupavky v rozsahu do 15 mm;

III. stupeň – fibrilace až fascikulace povrchu chrupavky nad 15 mm, fascikulace značí poškození chrupavky v celé šíři, je již symptomatickým postižením, a to na biomechanickém podkladě. Změněná chrupavka přenáší většinu tlakové zátěže



▲ Obr. 1

Obr. 1. Axiální rtg snímek pately

Fig. 1. Axial X-ray of the patella

na subchondrální kost, kde dochází k dráždění nervových zakončení.

IV. stupeň – obnažení subchondrální kosti.

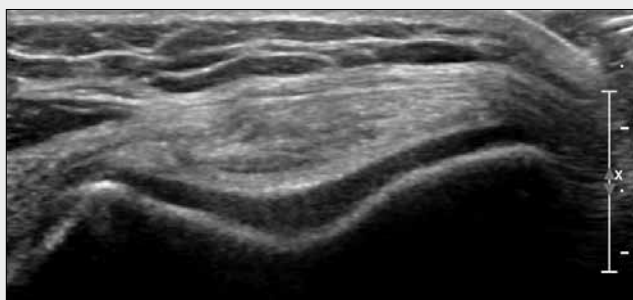
Může se vyskytnout v každém věku, ovšem častěji bývají postiženi adolescenti a mladší dospělí, častější výskyt je u dívek oproti mužům v poměru 3 : 2. Nebývá přítomen otok kloubu ani omezení hybnosti typické pro postižení artrózou, změny bývají někdy oboustranné.

## VYŠETŘOVACÍ METODY

### Prostý snímek

Mezi radiodiagnostickými metodami zaujímá vedoucí postavení klasické rentgenové vyšetření (obr. 1). Umožňuje získat řadu závažných informací o stavu kloubu obecně, a doplnit tak výsledky klinické, případně laboratorní. Obecnou předností této metody je morfologické zobrazení, které umožňuje potvrzení patologické změny, určení jejího rozsahu a lokalizaci. Je nejčastěji užívanou metodou k zobrazení kloubní chrupavky. Normální hyalinní chrupavka však není kontrastní při skiagrafickém vyšetření, a proto ji hodnotíme nepřímo šíří kloubní štěrbinu a reakcí okolní kosti (subchondrální sklerotizace, reaktivní přihrocení a vznik osteofytů kloubních ploch marginálně). Metoda je pro hodnocení velmi subjektivní, a tedy i nepřesná.

V literatuře se nachází nemálo informací o pokusu sestavit metodu hodnocení šíře kloubní štěrbinu, a tedy nepřímo stavu hyalinní chrupavky (10, 11). Ve studiích bylo použito přímé digitalizace a je kladen důraz na přesnou snímkovací techniku, paprsek směřující kolmo na kloubní štěrbinu, v praxi však tyto metody nejsou běžně používány.



▲ Obr. 2

Obr. 2. Chrupavka trochley femuru v UZ obrazu  
Fig. 2. Cartilage of the femur trochlea in ultrasound image

### Ultrasonografie

Ultrasonografie má v zobrazování hyalinní chrupavky nepatrnou roli. Ve většině kloubů je znemožněna její přehlednost okolními strukturami, a je tudíž neposouditelná. V lokalitách dobře přístupných ultrazvukovému vyšetření lze pak změny chrupavky posoudit na podkladě změny její echogenity (obr. 2, 3), na podkladě ztráty objemu vody se stává chrupavka hyperechogenní. (12, 13). Významnou úlohu hraje v diagnostice preartrotických stavů především ramenního a kolenního kloubu a v detekci výpotků.

### Arthrografie

Klasické arthrografické zobrazování kloubů pomocí instilace kontrastní látky do kloubní štěrbině se dnes již nepoužívá. Praktického využití se dostává především MR arthrografii (14), a to zejména při diagnostice chondrálních lézí.

### Artrioskopie

Artrioskopie, jakožto invazivní metoda, přináší chirurgickým oborům a nelze jí upřít výhodu kauzální léčby některých patologií.

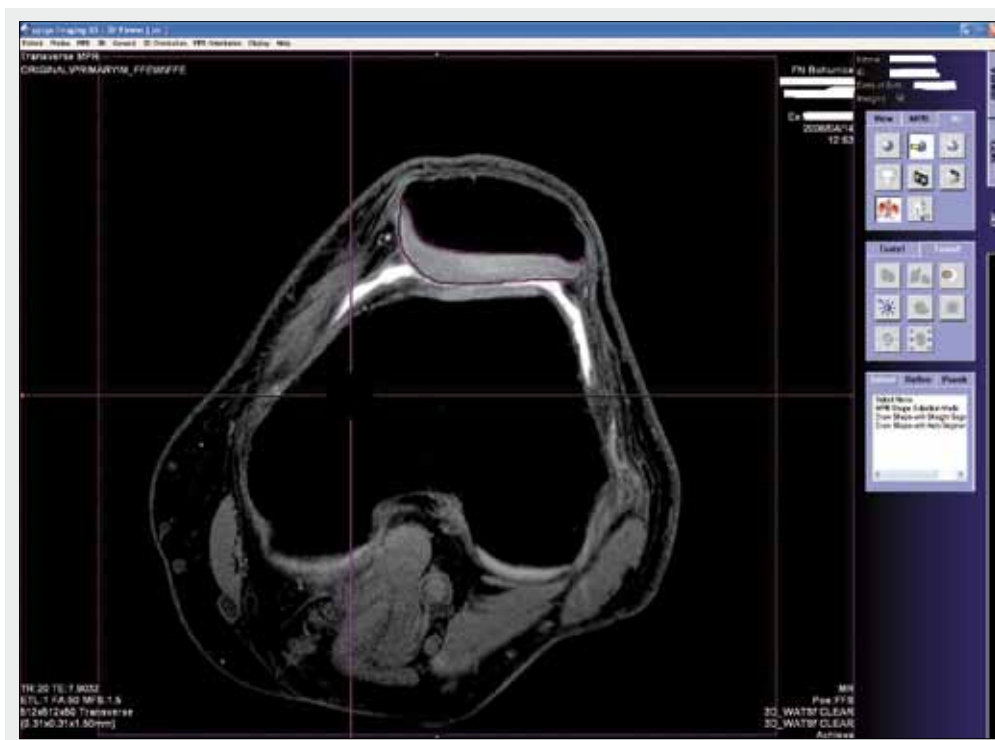### Magnetická rezonance

Dominantní postavení mezi vyšetřovacími metodami ve vyšetřovacím algoritmu kloubních patologií potažmo patologií chrupavky zastává magnetická rezonance. Praktického využití se metodě dostalo v sedmdesátých letech 20. století a v dnešní době je již nenahraditelnou součástí zobrazování.

V současné době je vyšetření kloubů pomocí magnetické rezonance nejcitlivější zobrazovací metodou. Vývojem technik vyšetření dochází k optimalizaci zobrazení morfologie chrupavky, její volumetrie a nově i možnosti biochemické analýzy. Díky své vysoké rozlišovací schopnosti a prostorovému rozlišení je ideální metodou k zobrazení měkkých tkání kloubu a chrupavky v celé šíři včetně přítomných patologií. Výhodou je právě i možnost volumetrického měření chrupavky při posuzování progresu degenerativních a zánětlivých onemocnění či sledování v průběhu terapie, a to jak přihojení osteochondrálních štěpů, tak terapie medikamentózní. Její nespornou výhodou je, že svou neinvazivností nezatěžuje pacienta. Další výhodou novějších MR přístrojů je použití sekvencí s výborným rozlišením chrupavčité tkáně. Dle v literatuře dostupných informací mají autoři nejvíce zkušeností a dosahují dobrých výsledků v zobrazování chondrálních patologií pomocí sekvence protonové denzity (PD), T2 Fast Spin Echo (T2 FSE) a nebo Fast Low Angle SHot (FLASH) sekvencí.

Pro zobrazení patologií chrupavky se staly užitečnými sekvence s potlačením signálu tuku. PD a T2 FSE sekvence jsou výhodnými pro vizualizaci poškození středních a hlubokých vrstev chrupavky, zatímco sekvence FLASH je vhodná k vizualizaci povrchových lézí (15, 16). Ze zkušeností autorů dále vyplývá užitečnost zobrazení ve více rovinách, které zvyšuje citlivost a specifitu v odhalení chondrálních lézí (16–19).

Nově pak nabývají na významu metody T1rho a T2 mapování, zobrazování Na<sup>+</sup> či metody využívající opožděného syčení chrupavek tzv. dGEMRIC (delayed Gadolinium-Enhanced Magnetic Resonance Imaging of Cartilage) (19–22).



◀ Obr. 3

Obr. 3. 3D WATSf sekvence, zakreslení chrupavky, 1. krok provedení volumetrie pomocí poloautomatického programu Syngolmaging XS VA60A

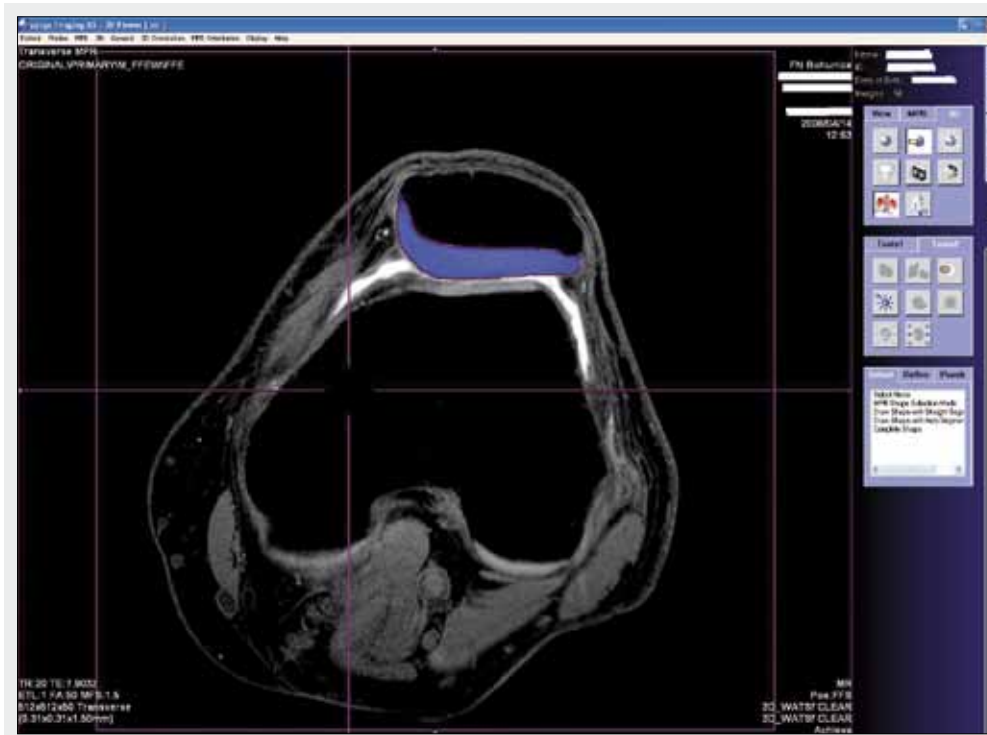
Fig. 3. 3D WATSf sequence, plotting cartilage, the first step in the implementation of semi-automatic volumetry using the program Syngolmaging XS VA60A

## MATERIÁL A METODA

V časovém rozmezí červenec 2007 až březen 2010 bylo ve Fakultní nemocnici v Brně na MR přístroji Phillips Achieva 1,5 T vyšetřeno 732 pacientů s postižením kolenního kloubu. Vždy se jednalo o postižení měkkého kolena, a to z velké části pro akutní úraz kolena, skupina těchto tvořila více než  $\frac{2}{3}$  pacientů nebo pro syndrom bolestivého kolena. Pacienti neměli na zhotovených prostých snímcích prokázány traumatické změny skeletu či jiné morfologické změny kloubu.

V souboru 732 vyšetřených pacientů je 441 mužů a 291 žen. Ze skupiny vyšetřených byli pro účel této práce vyjmuti pacienti s postižením femoropatelního kloubení, a to jak artrózou femoropatelního kloubu, tak chondropatií. Dále byla vyjmuta skupina pacientů, u nichž nebyla při vyšetření zachycena celá česka od apexu po bázi.

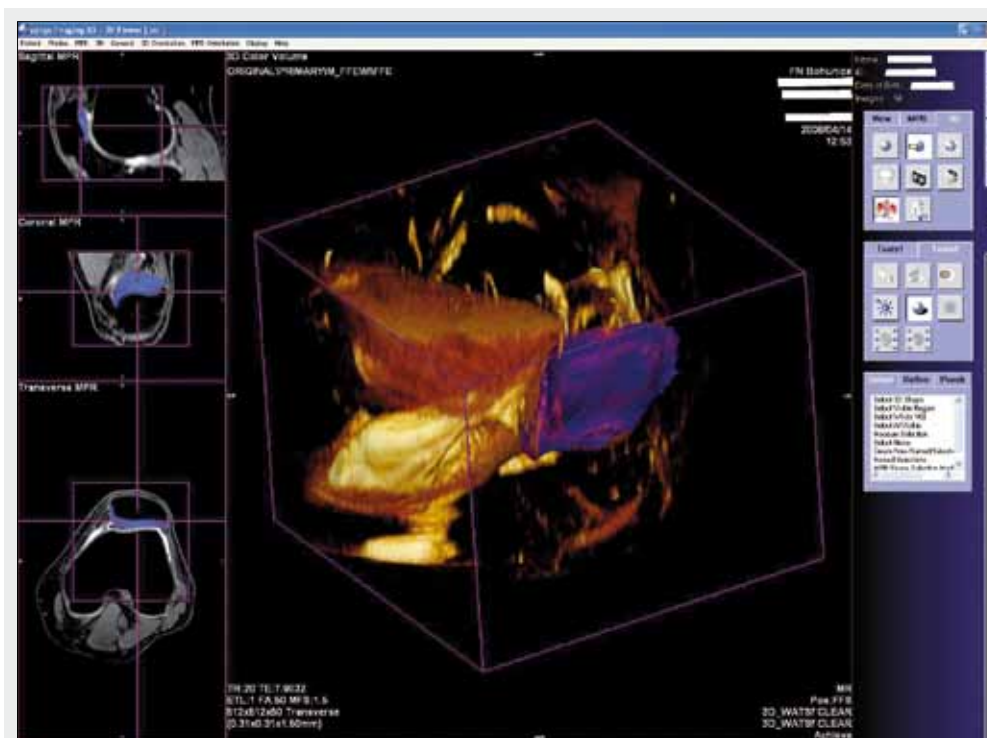
Ze skupiny 468 pacientů bez postižení femoropatelního kloubení bylo do souboru této práce zahrnuto 221 pacientů, ve věkovém rozmezí 20–49 let, u nichž bylo provedeno vyšetření kolenního kloubu ve standardním vyšet-



◀ Obr. 4

Obr. 4. 3D WATSF sekvence, pomocí funkce „complete shape“ programu SyngoImaging XS VA60A jsou automatické dopočítání plochy v označených a neoznačených řezech, krok 2

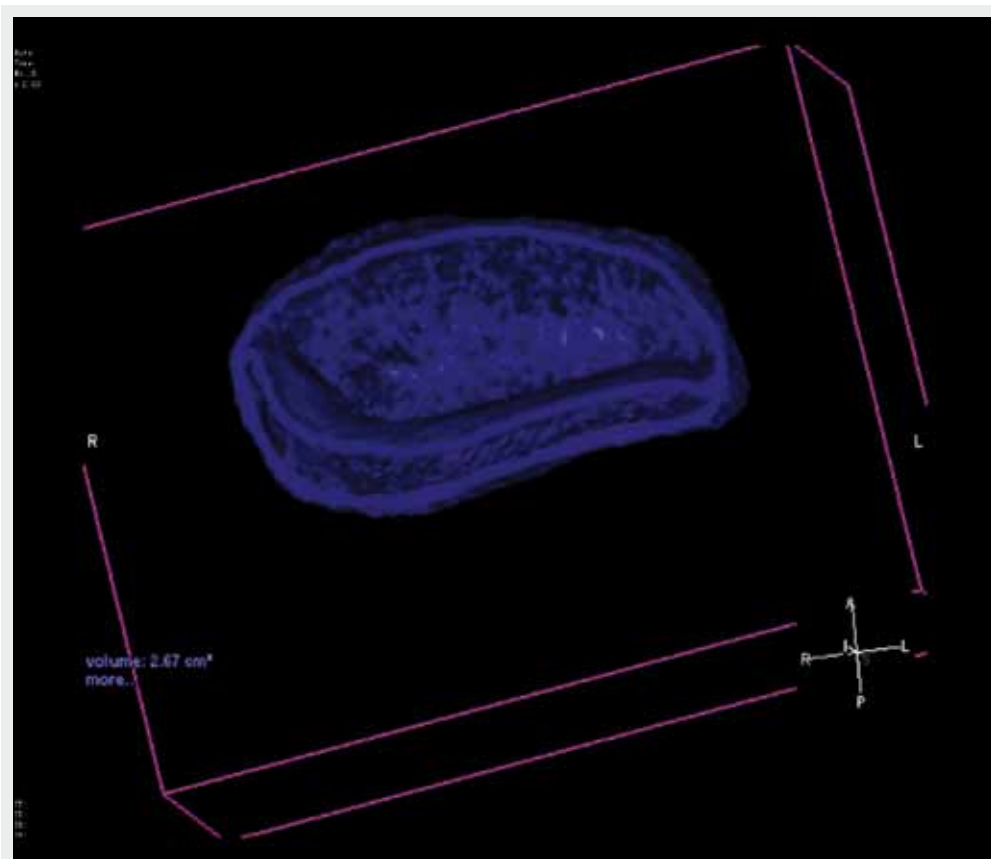
Fig. 4. 3D WATSF sequence, using the “Complete Shape” in the program SyngoImaging XS VA60A are automatically recalculating the area in marked and unmarked sections, step 2



◀ Obr. 5

Obr. 5. Program SyngoImaging XS VA60A ve 3. kroku vyhodnotí objem chrupavky; možnost kontrolы zakreslení v třech základních rovinách

Fig. 5. XS VA60A SyngoImaging Program in the third step evaluates the volume of cartilage, the possibility of drawing checks on three basic levels



Obr. 6

Obr. 6. 3D rekonstrukce pately  
Fig. 6. 3D reconstruction of the patella

řovacím protokolu (tab. 1). Průměrný věk pacientů byl 32,9 let.

Dle věku byli rozděleni do skupin mezi 20–29, 30–39, 40 až 49 lety, do skupin A, B, C. Ve skupině A bylo vyšetřeno 98 pacientů, 59 mužů a 39 žen. Do skupiny B bylo zařazeno 75 pacientů, 43 mužů a 32 žen. Do skupiny C pak 29 mužů a 19 žen, tedy 48 pacientů.

Standardně provádíme vyšetření za použití cívký SENSE FLEX M. U pacienta v poloze na zádech končetinami v oblasti gantry přístroje. Kolenní kloub vyšetřujeme s podložním v oblasti popliteální jamky v semiflexi.

Před vlastním vyšetřením sedí pacienti po dobu minimálně 20–30 minut v čekárně s končetinami v semiflexi, čímž se snažíme omezit vliv zátěže na chrupavku kolenního kloubu, resp. femoropatelního (23).

Pro potřeby volumetrických měření byla vybrána sekvenční 3D WATSf sekvence gradientního echa s excitací signálu tekutiny. Sekvence byla zvolena pro výborný signál chrupavčité tkáně, v korelaci s dostupnými literárními zdroji (15–17, 24, 25). Volumetrická měření byla zpracována s pomocí poloautomatického programu SyngoImaging XS VA60A.

Objem chrupavky byl vztažen k celkovému objemu česky při snaze o eliminaci vlivu variabilního tvaru česky. Měření byla provedena u každého kloubu třikrát, pro hodnocení studie byly použity střední hodnoty naměřených objemů.

U pacientů neprovádíme cílená vyšetření kloubní chrupavky česky pomocí povrchové cívký, ačkoliv nesporně vedou k lepšímu zobrazení chrupavky femoropatelního kloubu. Ovšem vzhledem k vytíženosti pracoviště a zobrazení na úkor okolních tkání kloubu byla vyšetření provedena standardně pomocí cívký flexibilní. Kolenní cívka běžně užívaná a doporučovaná v praxi není na našem pracovišti dostupná. Statistické zpracování získaných dat jsme provedli pomocí parametrických testů.

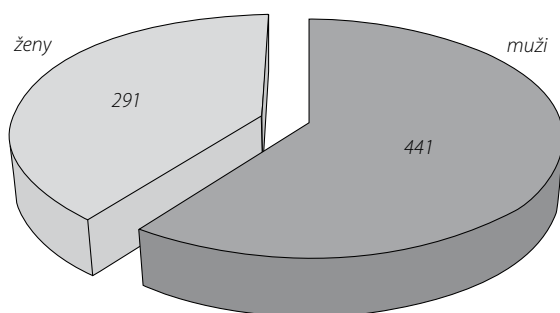
## VÝSLEDKY

Dle rozdělení pacientů do skupin (graf 2) je patrné, že nepostižených femoropatelních skloubení, resp. chrupavky s věkem výrazně ubývá. Ačkoliv početní rozložení vyšetřovaných pacientů je celkově přibližně stejné u všech věkových

Tab. 1. Objem chrupavky v podskupinách vybraných podle věku a pohlaví  
Table 1. The volume of cartilage in subgroups selected by age and sex

Objem chrupavky (ml)	Muži				Ženy				
	pohlaví/ věk	mean	SD	medián	N	mean	SD	medián	N
< 30		4,483	0,796	4,310	59	3,847	0,660	3,840	39
30–39		4,563	1,011	4,300	43	3,810	0,588	3,825	32
> 39		4,123	0,895	3,780	29	3,586	0,556	3,610	19

Rozdělení vyšetřených pacientů od 7/2007 do 3/2010 dle pohlaví



Graf 1. Celkový počet pacientů ve sledovaném období vyšetřených ve FN Brno-Bohunice na přístroji Philips Achieva

Graph 1. The total number of patients in the period examined in Brno Faculty Hospital of the MR Philips Achieva 1.5 T

skupin, je postižení femoropatelního kloubu přítomno u pacientů ve věku mezi 20–29 lety v 18 % případů, ovšem u skupiny pacientů B již v 37 % a C až 53 %. Již z tohoto základního rozdělení je tedy zřejmé, že poškození chrupavky kloubu souvisí s věkem a je mu nepřímo úměrné.

V našem vyšetřeném souboru pacientů převažují jedinci mužského pohlaví a pacienti ve věku mezi 20–29 lety. Průměrný objem chrupavky česky u mužů ve skupině A je 21,39 %, medián 21,59 %, u žen téže skupiny průměr dosahuje hodnoty 20,32 %, medián 20,23 %.

U mužů ve věku mezi 30–39 lety průměrná hodnota poměru objemu chrupavky česky k celkovému objemu této je 20,5 %, u žen 20,89 %. Medián u mužů 20,31 %, u žen 20,81 %.

Poměrné zastoupení chrupavky u nejméně početné skupiny pacientů skupiny C je u mužů 18,52 %, střední hodnota 18,53 %. U žen průměr 16,62 %, medián 16,65 %.

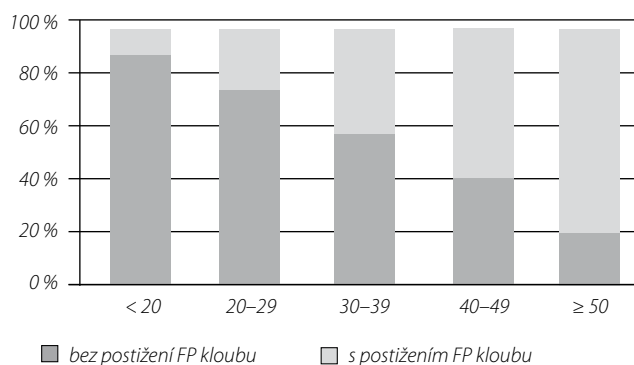
Prokazujeme statisticky významný rozdíl v objemech chrupavky v závislosti na věku. Dále je patrný statisticky významný rozdíl mezi pohlavími. U žen je prokazatelný významnější úbytek tkáně chrupavky než u mužů.

V praxi jednoduše použitelný skórovací systém (tab. 2) nám umožní jednoduchým způsobem určit míru redukce objemu chrupavky v závislosti na věku a pohlaví, tedy odpovídá-li objem chrupavky pacienta průměrnému v jeho věkové skupině a pohlaví.

S ohledem na tvar pately (hodnoceno dle Wibergovy klasifikace) neprokazujeme staticky významný rozdíl, stejně tak není stranového rozdílu mezi objemy chrupavky.

Rozdíl objemů chrupavky nenacházíme ani při rozdělení skupin dle výše chrupavky v oblasti crista patellae, což je

Rozdělení vyšetřených pacientů od 7/2007 po 3/2010 dle stavu femoropatelního sklobení

Graf 2. Srovnání pacientů dle věku a postižení femoropatelního kloubu  
Graph 2. Comparison of patients according to age and disability of the femoropatelní joint

patrně dáno výraznou variabilitou velikosti kloubních ploch pately.

Vrstva chrupavky v oblasti crista patellae je nejvyšší v lidském těle a může dosahovat výše až 7 mm (2), dle dostupných údajů v literatuře se pohybuje v rozmezí 3,7–4 mm (18). V našem souboru pacientů se pohybuje výška chrupavky česky měřená v oblasti crista patellae v poměrně širokém rozmezí 2,2–7,6 mm, s mediánem 4,2 mm a průměrem 4,3 mm.

## DISKUSE

V předložené práci byly předloženy základní i nastavbové metody zobrazení užívané v zobrazování kloubní chrupavky. Běžně dostupnou a užívanou metodou zobrazení je prostý rentgenový snímek, který však chrupavku jako takovou zobrazit nedokáže. Ovšem pro technickou a časovou nenáročnost a nízké náklady je nejčastěji používanou zobrazovací metodou v běžné klinické praxi.

Hellio Le Graverand ve své studii uvádí metodu pokoušející se o kvantifikaci míry poškození chrupavky osteoartrózou postižených kloubů na podkladě měření výšky kloubní štěrbin nativních snímků kloubu. Metoda zcela určitě velmi jednoduchá, ovšem velmi technicky náročná na přesnost provedení snímku.

Zobrazení pomocí CT je založeno na stejném principu jako prostý snímek, což znamená, že chrupavka kloubu není pomocí CT optimálně zobrazitelná.

Zobrazení pomocí ultrazvuku není pro omezenou dostupnost kloubní chrupavky použitelné, postižení artikulární

Tab. 2. Poměrný objem chrupavky v podskupinách vybraných podle věku a pohlaví  
Table 2. The relative amount of cartilage in subgroups selected by age and sex

Poměrný objem chrupavky (%)	Muži				Ženy			
	mean	SD	medián	N	mean	SD	medián	N
< 30	21,389	2,714	21,586	59	20,315	2,027	20,233	39
30–39	20,502	2,151	20,307	43	20,886	1,877	20,809	32
> 39	18,518	1,978	18,530	29	16,623	1,258	16,646	19

chrupavky při UZ vyšetření bývá pouze vedlejším nálezem při zobrazení měkkých tkání a případně menisků.

Ideální vyšetřovací metodou v zobrazení kloubní chrupavky je magnetická rezonance. Při své neinvazivnosti a výborném prostorovém rozlišení zastává v současné době první místo v diagnostice lézí kloubních chrupavek. Metoda umožňuje využití různých sekvencí k zobrazení chrupavek, především sekvencí PD a sekvencí s potlačením signálu tuku. Poměrně novými jsou metody T2 mapování a zobrazení s aplikací kontrastních látek tzv. dGEMRIC.

Práce je zaměřena na posouzení stavu, respektive objemů chrupavky u pacientů v závislosti na věku a pohlaví. Základní tezí byl průkaz úbytku chrupavky v závislosti na věku, který byl v práci prokázán. Změny jsou dány „chronickým přetěžováním“ kloubů, kdy reparativní schopnosti buněk chrupavky již nejsou dostačující a vedou k opotřebením kloubní chrupavky (26–28). U pacientů v našem souboru byl prokázán statisticky významný úbytek chrupavčité tkáně již ve věku 30–39.

V souboru pacientů dále prokazujeme významný úbytek chrupavčité tkáně kloubu u žen, změny patrně související s hormonálním vlivem estradiolu na růst chrupavky (29, 30).

Dysplastické tvary pately (hodnoceny v souboru dle Wibergovy klasifikace) vedou k nestabilitě a častějšímu poškození chrupavky femoropatelního kloubu. U námi vyšetřovaných pacientů byl nejčastěji se vyskytující tvar pately II. a II.–III. typu. U pacientů s dysplazií česky bylo poškození chondromalácií a osteoartrózou častější, ovšem tito nebyli do souboru zařazeni.

Při hodnocení souboru neprokazujeme statistické rozdíly v závislosti na výšce chrupavky v oblasti crista patellae u jednotlivých skupin, což je dáno nejspíše velkou variabilitou tvarů česky a velikostí kloubních ploch.

Při vyšetřování pacientů jsme se snažili o omezení vlivu zátěže na objem chrupavky posazením pacientů do čekárny a minimálně 20minutovým klidem (23). V soudobé literatuře se nacházejí poznatky o změně objemů chrupavek v závislosti na zvýšené zátěži u maratonských běžců (15, 31). Studie ukazují na zvětšení objemů po zátěži při zvýšeném podílu vody v chrupavce.

Ve studii jsme se nezabývali vlivem léků na objemy chrupavek, stejně tak jsme se nezabývali vlivem povolání a pohybových aktivit pacientů na objem chrupavky.

Získaná data nebyla porovnáována s výškou a váhou pacientů, resp. BMI (body mass index), ačkoliv lze předpokládat vliv zvyšujícího se BMI na objem chrupavky.

## ZÁVĚR

V této souhrnné práci jsou uvedeny možnosti zobrazení kloubní chrupavky pomocí radiologických zobrazovacích metod a zhodnocení volumetrických měření kloubní chrupavky pately v závislosti na pohlaví a věku. Vždy se jednalo o kloubní chrupavku zdravou, nepoškozenou změnami při chondropatii, změnách degenerativních či zánětlivých.

Zobrazovací metody užívané k zobrazení artikulární chrupavky běžně užívané v praxi sledují zvyklý algoritmus (korelující s finanční a časovou náročností vyšetření) od prostých rentgenových snímků a ultrazvukového vyšetření až po zatím bezkonkurenční zobrazení magnetickou rezonancí.

Magnetická rezonance nabízí širokou škálu možností k zobrazení chondrálních patologií, které je v konečném důsledku odvislé od vybavení a nastavení protokolů pracoviště.

Z výsledků práce vyplývá skutečnost, že s věkem respektive stárnutím dochází k úbytku tkáně chrupavky kloubu a že úbytek chrupavky je významnější u žen. Výchozí předpoklad vlivu dysplazie pately na objem chrupavky se ukázal jako mylný, ačkoliv procento pacientů s dysplazií pately a nepoškozenou chrupavkou bylo podstatně menší u pacientů ve skupinách nad 30 let.

Samotného hodnocení objemu chrupavky u pacientů a jejich porovnání s vytvořeným skórovacím systémem nám umožní předvídat míru poškození chrupavky a eventuálně i včasné indikovat léčbu.

V budoucnu lze předpokládat využití volumetrických měření chrupavek kloubů pro sledování terapie. Jednak sledování objemů chrupavek po chirurgickém ošetření transplantací, které je umožněno moderními metodami implantace štěpů *in vitro* vypěstovaných chondrocytů či mozaikoplastikami. Už samotné měření objemu defektu chrupavky nabývá podstatného významu pro operatéry, kteří si tak mohou předem zvolit metodu ošetření chrupavky a případně i posoudit velikost implantovaného štěpu.

Využití volumetrických měření lze dále využít při sledování pacientů léčených farmakologicky, tedy sledování efektu terapie v čase s její volumetrickou objektivizací.

Stejně tak by mohlo být zajímavým určení vlivu hmotnosti, respektive BMI k míře poškození chrupavky a vlivu nefyziologických poloh u některých zaměstnání, např. dlužičů.

## LITERATURA

1. **Junqueira CL, Carneiro J, Kelley RO.** Základy histologie. Praha: H+H 2002.
2. **Višňa P, Hart R, et al.** Chrupavka kolena. Praha: Maxdorf 2006.
3. **Bartoniček J, Heřt J.** Základy klinické anatomie pohybového aparátu, 1. vydání. Praha: Maxdorf 2004.
4. **Kannus P, Natri A, Paakkala T, Jarvinen M.** An outcome of chronic Patellofemoral Pain syndrom. Journal of Bone and Joint Surgery 1999; 81(3): 355–363.
5. **Bureš J., Horáček J.** Základy vnitřního lékařství, 1. vydání. Galén: Praha 2003; 501–504.
6. **Sosna A, Vavřík P, Krbec M, Pokorný D.** Základy ortopedie. Praha: Triton 2001; 92–106.
7. **Hunter DJ.** Insights from Imaging on the Epidemiology and Pathophysiology of osteoarthritis. Radiologic Clinics of North America 2009; 47: 539–551.
8. **Fulkerson JP.** Disorders of the patellofemoral joint publikováno na [http:// med.yale.edu/library/pfoe/books.html](http://med.yale.edu/library/pfoe/books.html)
9. **Grelsamer RP, Stein DA.** Patellofemoral arthritis, Journal of Bone and Joint Surgery. American volume 2006; 88(8): 1849–1860.
10. **Hellio Le Graverand MP, Mazzuca S.** Radiographic-Based Grading Methods and Radiographic Measurements of Joint Space Width in Osteoarthritis. Radiologic Clinics of North America 2009; 47, 567–577.
11. **Hunter DJ, Zhang YQ, Tu X, et al.** Change in joint space width: hyaline articular cartilage loss or alteration in meniscus? Arthritis Rheum 2006; 54(8): 2488–2495.
12. **Keen HI, Conaghan PG.** Ultrasonography in Osteoarthritis, Radiologic Clinics of North America 2009; 47: 581–594.

13. **Kellner H, Liess H, Zoller WG.** 3D-ultrasound of soft tissues and joints, *Bildgebung* 1994; 61(2): 130–134.
14. **Šprláková-Puková A, Mechl M, Keřkovský M, Uher T.** Přímá MR arthrografie. *Čes Radiol* 2007; 61(1): 54–62.
15. **Link TM, Stahl R.** Woertler K Cartilage imaging: motivation, techniques, current and future significance. *Eur Radiology* 2007; 17: 1135–1146.
16. **Link TM.** MR Imaging in Osteoarthritis: Hardware, Coils and Sequences. *Radiologic Clinics of North America* 2009; 47: 617–632.
17. **Burstein D, Gray M.** New MRI techniques for imaging cartilage. *Journal of Bone Joint Surgery Am* 2003; 85: 70–77.
18. **Jeffrey DR, Watt I.** Imaging hyaline cartilage. *British J of Radiology* 2003; 73: 777–787.
19. **Quaia E, Toffanin R, Guglielmi G, Ukmár M, Rossi A, Martinelli B, Cova MA.** Fast T2 mapping of the patellar articular cartilage with gradient and spin-echo magnetic resonance imaging at 1.5T: validation and initial clinical experience in patients with osteoarthritis. *Skeletal Radiol* 2008; 37: 511–517.
20. **Li X, Han ET, Ma CB, Link TM, Newitt DC, Majumdar S.** In vivo 3T spiral imaging based multi-slice T(1rho) mapping of knee cartilage in osteoarthritis. *Magn Reson Med* 2005; 54: 929–936.
21. **Li X, Ma CB, Link TM, et al.** In vivo T1rho and T2 mapping of articular cartilage in osteoarthritis of the knee using 3T MRI. *Osteoarthr Cartilage* 2007; 15: 789–797.
22. **Burstein D, Gray M, Mosher T, Dardzinski B.** Measures of Molecular Composition and Structure in Osteoarthritis. *Radiologic Clinics of North America* 2009; 47: 675–686.
23. **Vaněčková M, Seidl Z, Mašek M, Krásenský J, et al.** Volumetrická sledování chrupavky v obraze MR u gonartrózy. *Čes Radiol* 2004; 58(1): 24–26.
24. **Piplani MA, Disler DG, McCauley TR, Holmes TJ, Cousins JP.** Articular cartilage volume in the knee : semiautomated determination from free-dimensional reformations of MR images. *Radiology* 1996; 198(3): 855–859.
25. **Recht MP, Goodwin DW, et al.** MRI of articular cartilage: Revising Current Status and Future Directions. *American J Roentgenol* 2005; 184: 899–914.
26. **Meachim G, Bentley G, Baker R.** Effect of age on thickness of adult patellar articular cartilage. *Annals of the Rheumatic Diseases* 1977; 36: 563–568.
27. **Gandy SJ, Dieppe PA, Keen MC, et al.** No loss of cartilage volume over three years in patients with knee osteoarthritis as assessed by magnetic resonance. *Osteoarthritis Cartilage* 2002; 10: 929–937.
28. **Wluka AE, Forbes A, Wang Y, et al.** Knee cartilage loss in symptomatic knee osteoarthritis over 4.5 years. *Arthritis research and therapy* 2006; 8(4): [cit. 2011-03-18]. Dostupný z [www: http://arthritis-research.com/content/8/4/R90](http://arthritis-research.com/content/8/4/R90)
29. **Ding C, Cicuttini F, Scott F, Glisson M, Jones G.** Sex differences in knee cartilage volume in adults: role of body and bone size, age and physical activity. *Rheumatology* 2003; 42: 1317–1323.
30. **Meachim G, Pedley RB.** Implication of sex difference in osteoarthritis. *Annals of the Rheumatic Diseases* 1980; 39: 199.
31. **Luke AC, Stehling C, Stahl R, Li X, Kay T, et al.** High-Field Magnetic Resonance Imaging Assessment of Articular Cartilage Before and After Marathon Running: Does Long-Distance Running Lead to Cartilage Damage? *Am J Sports Med* 2010; 38(11): 2273–2280.



# Využití dGEMRIC techniky při zobrazení chrupavky, srovnání výsledků s použitím kontrastní látky Gd-DTPA<sup>2-</sup> (Magnevist) a Gd-DOTA<sup>-</sup> (Dotarem)

*dGEMRIC technique in cartilage imaging, comparison of results using contrast media Gd-DTPA<sup>2-</sup> (Magnevist) and Gd-DOTA<sup>-</sup> (Dotarem)*

Andrea Šprláková-Puková<sup>1</sup>, Eva Korířáková<sup>2</sup>, Alena Štouračová<sup>1</sup>, Martin Repko<sup>3</sup>, Petr Vališ<sup>3</sup>, Tomáš Otaševič<sup>3</sup>, Jaroslav Tintěra<sup>4</sup>

<sup>1</sup>Klinika radiologie a nukleární medicíny LF MU a FN, Brno

<sup>2</sup>Institut biostatistiky a analýz LF MU, Brno

<sup>3</sup>Ortopedická klinika LF MU a FN, Brno

<sup>4</sup>Základna radiodiagnostiky a intervenční radiologie IKEM, Praha

## Hlavní stanovisko práce

Autoři prezentují biochemické zobrazení hyalinní chrupavky pomocí delayed gadolinium-enhanced magnetic resonance imaging of cartilage (dGEMRIC) s použitím Gd-DOTA<sup>-</sup> (Dotarem).

## SOUHRN

Šprláková-Puková A, Korířáková E, Štouračová A, Repko M, Vališ P, Otaševič T, Tintěra J. Využití dGEMRIC techniky při zobrazení chrupavky, srovnání výsledků s použitím kontrastní látky Gd-DTPA<sup>2-</sup> (Magnevist) a Gd-DOTA<sup>-</sup> (Dotarem)

**Cíl:** Cílem práce je ověřit, zda je možné použít Gd-DOTA<sup>-</sup> (Dotarem) pro zobrazení hyalinní chrupavky pomocí delayed gadolinium-enhanced magnetic resonance imaging of cartilage (dGEMRIC), a nahradit tak Gd-DTPA<sup>2-</sup> (Magnevist).

**Metodika:** Projekt byl součástí studie zabývající se pooperačními změnami chrupavky kolenního kloubu, MR vyšetření bylo provedeno na přístroji Philips Ingenia 3T, s použitím kolenní cívkou (dS knee coil, 8 kanálů), metodou dGEMRIC se sekvencí 3D IR-GRE s rozdílným TI (100, 200, 400, 800 a 1600 ms), voxel: 0,5 × 0,5 × 3 mm<sup>3</sup>, FOV 160 mm, počet vrstev 40, TR 1800 ms, TE 2 ms, sklápěcí úhel 8°, SENSE faktor 2. Vyšetření bylo provedeno před operací (M0), po 6 měsících (M6) a následně ve 12 (M12) a 18 (M18) měsících od operace. Srovnání bylo provedeno v těchto skupinách pacientů: jedenáct pacientů s Magnevistem při vstupním

## Major statement

Authors present biochemical imaging of hyaline cartilage using delayed gadolinium-enhanced magnetic resonance imaging of cartilage (dGEMRIC) using Gd-DOTA<sup>-</sup> (Dotarem).

## SUMMARY

Šprláková-Puková A, Korířáková E, Štouračová A, Repko M, Vališ P, Otaševič T, Tintěra J. dGEMRIC technique in cartilage imaging, comparison of results using contrast media Gd-DTPA<sup>2-</sup> (Magnevist) and Gd-DOTA<sup>-</sup> (Dotarem)

**Aim:** The aim of this project is to assess the feasibility Gd-DOTA<sup>-</sup> (Dotarem) for imaging of hyaline cartilage using delayed gadolinium-enhanced magnetic resonance imaging of cartilage (dGEMRIC) to replace Gd-DTPA<sup>2-</sup> (Magnevist).

**Methods:** The project was a part of a study of postoperative cartilage changes. MR examination was performed on a Philips Ingenia 3T using a 8-channels dS knee coil, dGEMRIC 3D IR-GRE sequence with five different inversion times (100, 200, 400, 800 and 1600 ms), voxel: 0.5 × 0.5 × 3 mm<sup>3</sup>, FOV 160 mm, 40 slices, TR 1800 ms, TE 2 ms, 8° flip angle, SENSE factor 2. The baseline examination was performed before surgery (M0), 6 months (M6), 12 (M12) and 18 (M18) months after surgery. Comparisons were made in these groups of patients: 11 patients with Magnevist at initial examination M0 and M6, 8 patients with Magnevist at M0

Přijato: 1. 8. 2020

### Korespondenční adresa:

doc. Ing. Jaroslav Tintěra, CSc.  
Základna radiodiagnostiky a intervenční radiologie IKEM  
Václavská 1958, 140 21 Praha 4  
e-mail: jati@ikem.cz

Konflikt zájmů: žádný.

Práce byla podpořena  
MZ ČR – RVO (FNBr, 16-30833A)  
a MZ ČR – RVO (FNBr, 65269705).

vyšetření M0 a M6, osm pacientů s Magnevistem v M0 a Dotarem v M6 a šest pacientů s Dotarem v M0 a rovněž M6 vyšetření.

**Výsledky:** Mediánové hodnoty změny indexu byly podobné ve skupině Magnevist-Magnevist a Dotarem-Dotarem (2,7, resp. 2,4;  $p = 0,961$  před korekcí a 1,000 po korekci na mnohonásobné porovnání). Medián změny indexu ve skupině Magnevist-Dotarem byl vyšší (4,8) ve srovnání se dvěma dalšími skupinami, ale rozdíl nebyl statisticky významný ( $p = 0,351$  a  $p = 0,662$  před korekcí; 1,000 v obou případech po korekci).

**Závěr:** dGEMRIC je možné provést i s využitím Gd-DOTA<sup>-</sup> (Dotarem), statisticky významný rozdíl ve změně indexu podle kontrastních látek ( $p = 0,637$ ) nebyl prokázán.

**Klíčová slova:** magnetická rezonance, kontrastní látka, hyalinní chrupavka.

and Dotarem in M6, and finally 6 patients with Dotarem at M0 and also M6 examination.

**Results:** The median values of the index change were similar in the Magnevist-Magnevist and Dotarem-Dotarem groups (2.7 and 2.4, respectively,  $p = 0.961$  before correction and 1.000 after correction for multiple comparisons). The median index change in the Magnevist-Dotarem group was higher (4.8) compared to the two other groups, but the difference was not statistically significant ( $p = 0.351$  and  $p = 0.662$  before correction; 1.000 in both cases after correction).

**Conclusion:** dGEMRIC is feasible using Gd-DOTA<sup>-</sup> (Dotarem), there was no statistically significant difference ( $p = 0.637$ ) between the two types of contrast media.

**Key words:** magnetic resonance imaging, contrast agent, hyaline cartilage.

## ÚVOD

Zobrazování chrupavky magnetickou rezonancí patří dnes mezi standardní indikace při vyšetření muskuloskeletálního aparátu. Při běžném vyšetření se hodnocení týká především změn morfologických – homogenita a výška chrupavky, šíře defektu a změny subchondrální, např. cysty či edém. K tomuto jsou dostačující v mnoha případech 2D sekvence v T2 váženém či PD obraze s potlačením signálu tuku, velmi vhodná je kombinace s 3 D sekvencí ideálně s izotropním zobrazením. Pokud bychom však chtěli provést hodnocení chrupavky nejen z pohledu kvantity, ale i kvality, je nutné vyšetření rozšířit o další sekvence. Mezi tento způsob zobrazení patří technika dGEMRIC (delayed gadolinium-enhanced MRI of cartilage) (1, 2).

dGEMRIC je neinvazivní metoda zobrazení chrupavky založená na konceptu detekce obsahu glykosaminoglykanových komplexů. Glykosaminoglykanové komplexy (GAG) jsou součástí extracelulární hmoty hyalinní chrupavky, mají záporný náboj vzhledem k sulfátovým a karboxylovým skupinám, a tím je dána jejich schopnost vázat vodu. Ve zdravé chrupavce je obsah těchto GAG komplexů vyšší než v chrupavce poškozené. GAG komplexy vytvářejí shluky a jsou pevnou součástí buněčné matrix. V literatuře se pro tento stav používá termín

fixed density charge, fixní náboj chrupavky. Kromě pevně vázaných komplexů jsou v extracelulární hmotě chrupavky přítomné i mobilní ionty (např. sodík či chlor). Aby byla zachována elektroneutralita chrupavky (podle Donnanovy teorie), musí být koncentrace mobilních iontů v extracelulární tekutině ( $\text{Cl}^-$ ,  $\text{Na}^+$ ) a fixního náboje chrupavky v rovnováze. Pokud je chrupavka poškozená, rovnováha mezi jednotlivými ionty je narušená (3).

Princípem techniky dGEMRIC je vpravení negativně nabitých molekul kontrastní látky do blízkosti chrupavky, jejíž elektroneutralita je vzhledem k poklesu koncentrace negativně nabitých GAG komplexů změněná. V místě poškození chrupavky se sníženou koncentrací GAG dochází k relativnímu navýšení negativně nabitých částic kontrastní látky (které se jinak elektricky odpuzují s molekulami GAG), a tak dojde ke zkrácení T1 relaxačního času. Jinými slovy, čím nižší koncentrace GAG v chrupavce, tím vyšší koncentrace kontrastní látky, a tedy také tím nižší T1 (4).

Změny v relaxačním času lze pomocí T1 vážené sekvence detekovat vizuálně a rovněž ji přesně kvantifikovat měřením T1. Za účelem měření T1 relaxačního času lze použít sekvenci gradientního echa (GRE) s přípravným inverzním RF pulzem (IR-GRE) a několika různými inverzními časy TI (čas mezi přípravným RF pulzem a náběrem středových

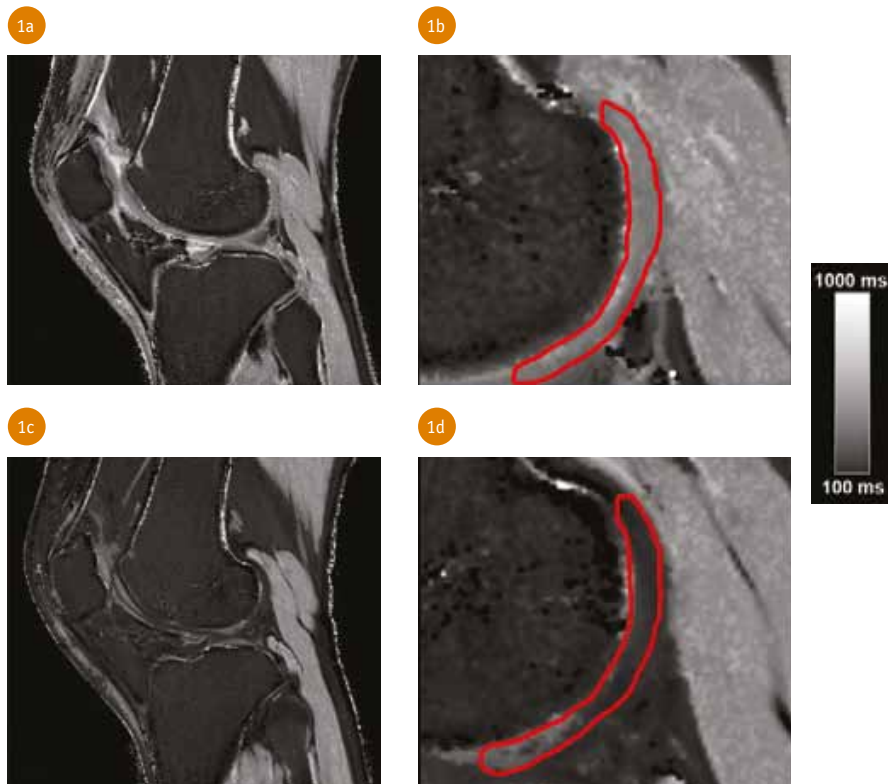
řádků k-prostoru), nebo je možné použít měření sekvencí GRE s několika různými sklápěcími úhly (5). Zvolená metoda měření T1 většinou závisí na dostupnosti konkrétní sekvence v softwaru skeneru MR. Pro výpočet map T1 relaxačního času v případě IR-GRE je použita aproximace signálu v každém voxelu série naměřených obrazů s různými TI (tříparametrová fitace exponenciální křivkou) a poté je ještě provedena korekce vlivu akvizičních parametrů sekvence GRE (za předpokladu nízkého použitého sklápěcího úhlu). Přes maximální snahu o standardizaci metody je zřejmé, že finální hodnoty T1 mohou do určité míry záviset na konkrétní metodice a konkrétním MR skeneru. Proto pro přesnější měření a stanovení indexu (dGi) se provádí vyšetření před aplikací kontrastní látky a po aplikaci kontrastní látky. Obě hodnoty T1 jsou pak využity pro výpočet indexu.

Kontrastní látka je aplikována pomocí intravenózní injekce s opožděným snímáním od aplikace k zajištění dostatečné distribuce kontrastní látky do synoviální tekutiny. V době mezi nativním a opožděným snímáním je vhodné zatížení rozcvičováním vyšetřované oblasti, např. chůzí před vyšetřením kolenního kloubu. Doba odstupu není dána zcela jednotně, liší se mezi autory a rovněž je doporučován odlišný odstup při vyšetření různých anatomických lokalit (6).

V současné době je největším úskalím této techniky použití kontrastní látky Gd-DTPA<sup>2-</sup> (Magnevist), která byla dlouhodobě při tomto vyšetření považována jako optimální z důvodu dvou negativních nábojů (7). Tato kontrastní látka se však již nedoporučuje k intravenóznímu podání, patří k tzv. kontrastním látkám s lineárním řetězcem s nižší časovou stabilitou, a tedy se snazším uvolňováním gadolinia (8). Jinou použitelnou kontrastní látkou s negativním nábojem je Gd-DOTA<sup>-</sup> (Dotarem), avšak tato molekula má pouze jeden negativní náboj, a tedy lze logicky předpokládat, že bude poskytovat i nižší citlivost metody.

## METODIKA

Srovnání metody dGEMRIC s použitím odlišné kontrastní látky bylo součástí projektu hodnocení změn chrupavky kolenního kloubu v pooperačním průběhu. Srovnávali jsme dva typy



**1** Umístění oblasti zájmu (ROI) v nepoškozené, nezářezové oblasti chrupavky femorálního kondylu: (a) prekontrastní T1 mapa, (b) zvětšená část se zakreslením ROI, (c) postkontrastní T1 mapa, (d) zvětšení oblasti se zakreslením ROI

**Placement of the region of interest (ROI) within an undamaged area, non-load-bearing zone of cartilage of femoral condyle:** (a) Pre-contrast T1 map (T1n), (b) magnified part of the T1n with ROI selection, (c) post-contrast T1 map (T1Gd), (d) magnified part of the T1Gd with ROI selection

kontrastní látky: Gd-DTPA<sup>2-</sup> (Magnevist) v koncentraci 0,2 mmol/kg a Gd-DOTA<sup>-</sup> (Dotarem), jejich množství jsme zvýšili na 1,5násobek, abychom kompenzovali její menší efekt.

Všichni pacienti zařazení do studie měli normální renální funkce.

Data pro vyhodnocení T1 relaxační doby chrupavky metodou dGEMRIC byla nabrána před a po aplikaci kontrastní látky, a to sekvencí 3D gradientního echa s přípravným inverzním RF pulzem (IR-GRE) a s pěti různými inverzními časy (TI): TI = 100, 200, 400, 800 a 1600 ms. Odstup mezi nativním a postkontrastním vyšetřením byl 90 minut. Další parametry této sekvence byly: velikost voxelu 0,5 × 0,5 × 3 mm<sup>3</sup>, FOV = 160 mm, počet vrstev = 40, TR = 1800 ms, TE = 2 ms, sklápěcí úhel = 8°, PAT-SENSE faktor = 2. Celková délka všech pěti měření byla 25 minut.

## Vyhodnocení T1 relaxačních časů a dGEMRIC indexu (dGi)

Mapy T1 relaxační doby byly v každém voxelu vypočteny aproximací mono-exponenciální závislosti signálu na T1 v obrazech s různým inverzním časem TI (3parameter mono-exponential fit). Metodika výpočtu T1 včetně korekce zohledňující způsob akvizice obrazů sekvencí IR GRE byla přejata z práce Williams et al. (9). Vyhodnocení T1 relaxačních časů bylo prováděno paralelně na pre- a postkontrastních T1 mapách, a to vždy na vrstvě s maximální možnou shodou. Ideální by bylo použít koregistraci pre- a postkontrastních T1 map, avšak kvůli prostorové anizotropii (voxel 0,5 × 0,5 × 3 mm) a také značně rozdílným hodnotám T1 nebylo možno tuto koregistraci úspěšně použít. Proto také hodnoty T1 byly vždy průměrem ze tří manuálně vybraných ROI na třech sousedních vrstvách, aby chyba, způsobená posunem vrstev mezi pre- a postkontrastním obrazem menším, než je samotná tloušťka vrstvy (3 mm),

Tab. 1. Počet subjektů, věk a rozložení dle pohlaví v jednotlivých skupinách

Table 1. Number of subjects, age and gender distribution per group

	N	Věk (v letech)		Pohlaví – muži; N (%)
		průměr ± SD	medián (min.; max.)	
Magnevist-Magnevist	11	36,7 ± 8,8	38 (20; 47)	8 (72,7%)
Magnevist-Dotarem	8	35,0 ± 8,1	35 (23; 46)	7 (87,5%)
Dotarem-Dotarem	6	36,5 ± 8,9	38 (24; 45)	5 (83,3%)

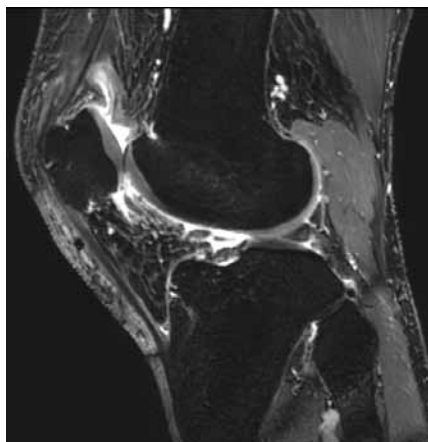
N – počet subjektů/number of subjects, SD – směrodatná odchylka/standard deviation

byla statisticky minimální. Všechny manuálně ohraničené ROI byly vybírány s respektem na anatomii konkrétní vyhodnocované oblasti a také s ohledem na maximálně možnou shodu ve velikosti a uložení ROI mezi pre- a postkontrastním vyšetřením. Výsledný dGi byl pak vypočten ze vztahu:

$$dGi = (R1_{post} - R1_{pre}) \cdot C = (1/T1_{post} - 1/T1_{pre}) \cdot C,$$

kde C = 10 000 je pouze škálovacím faktorem.

Hodnoty dGi pro srovnání výsledků s odlišnou kontrastní látkou byly získány z místa nepoškozené chrupavky – v nezářezové zóně kondylu femuru (obr. 1).



2 Příklad zobrazení nepoškozené chrupavky v nezářezové zóně kondylu femuru sekvencí bFFE

The example of the imaging of undamaged cartilage, non-load-bearing zone of femoral condyle with bFFE sequence

Tato oblast byla manuálně označena ve stejném rozsahu a identickém místě na všech čtyřech vyšetřeních u každého pacienta. Ve všech třech lokalitách byla stanovena jednak T1 hodnota v ms, a také dGEMRIC index (dGi). Srovnáno bylo celkem 25 pacientů ve třech skupinách (tab. 1).

### Statistická analýza

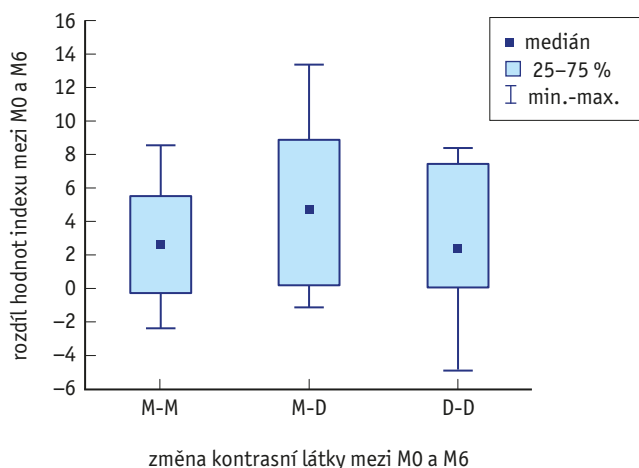
Popisná sumarizace hodnot indexu byla provedena pomocí průměru, směrodatné odchylky (SD), mediánu, minima a maxima. Rozdíly ve změně indexu podle kontrastních látek byly testovány pomocí Kruskalova-Wallisova testu a série Mannových-Whitneyových testů

s Bonferroniho korekcí na mnohonásobné porovnání. Hladina významnosti pro statistické testy byla nastavena na p < 0,05. Statistické analýzy byly provedeny pomocí softwaru IBM SPSS Statistics (verze 25) a Statistica (verze 13).

## VÝSLEDKY

Příklad standardního zobrazení nepoškozené chrupavky v kondylu femuru sekvencí bFFE ukazuje obrázek 2. Prekontrastní a postkontrastní T1 mapu v barevné škále pak ukazuje příklad na obrázku 3.

Ke zjištění, zda lze použít kontrastní látku Gd-DOTA<sup>-</sup> (Dotarem) místo Gd-DTPA<sup>2-</sup> (Magnevist), bylo provedeno srovnání změny indexu mezi vyšetřeními před operací (M0) a 6 měsíců po operaci (M6) podle typu použité kontrastní látky za účelem vyhodnocení účinku při nahrazení kontrastní látky Magnevist Dotarem (tab. 2, graf 1). Srovnáno bylo jedenáct pacientů s Magnevistem při vstupním vyšetření M0 a M6, osm pacientů s Magnevistem v M0 a Dotarem v M6 a šest pacientů s Dotarem



Graf 1. Srovnání změny indexu mezi vyšetřeními v M0 a M6 podle typu kontrastní látky

Graph 1. Comparison of index change between M0 and M6 according to contrast agents

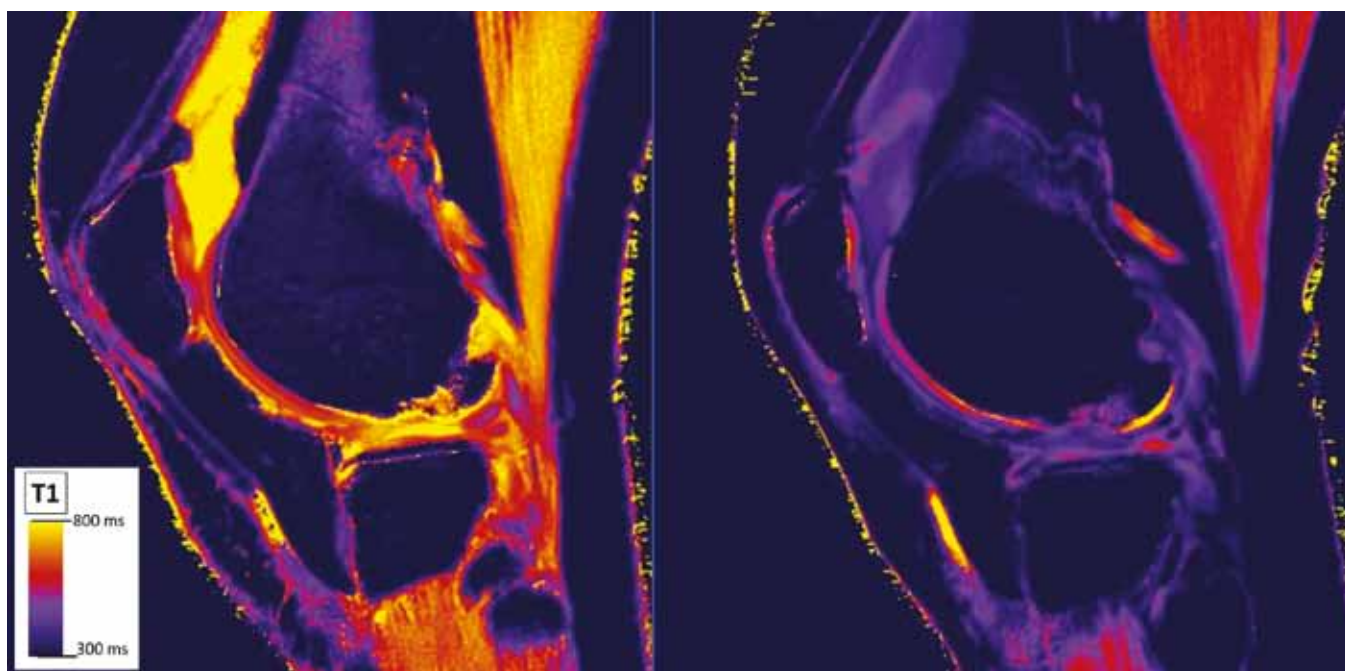
(M-M: Magnevist-Magnevist, M-D: Magnevist-Dotarem, D-D: Dotarem-Dotarem)

Tab. 2. Shrnutí změny indexu mezi vyšetřeními v M0 a M6 podle kontrastních látek

Table 2. Summary of index change between examination M0 and M6 according contrast agents

	N	Průměr ± SD	Medián (min.; max.)	p
Magnevist-Magnevist	11	2,7 ± 3,4	2,7 (-2,4; 8,5)	0,637
Magnevist-Dotarem	8	5,0 ± 5,3	4,8 (-1,2; 13,4)	
Dotarem-Dotarem	6	2,6 ± 4,9	2,4 (-4,8; 8,4)	

N – počet subjektů/number of subjects, SD – směrodatná odchylka/standard deviation



3 dGEMRIC zobrazení T1 map v barevné škále, prekontrastní a postkontrastní zobrazení  
dGEMRIC T1 maps in color scale, pre-contrast and post-contrast imaging

v M0 a rovněž M6 vyšetření. Celkově nebyl statisticky významný rozdíl ve změně indexu podle kontrastních látek ( $p = 0,637$ ). Mediánové hodnoty změny indexu byly podobné ve skupině Magnevist-Magnevist a Dotarem-Dotarem (2,7, resp. 2,4;  $p = 0,961$  před korekcí a 1,000 po korekci na mnohonásobné porovnání). Medián změny indexu ve skupině Magnevist-Dotarem byl vyšší (4,8) ve srovnání se dvěma dalšími skupinami, ale rozdíl nebyl statisticky významný ( $p = 0,351$  a  $p = 0,662$  před korekcí; 1,000 v obou případech po korekci).

## DISKUSE

Práce se zabývá možností použití kontrastní látky Gd-DOTA<sup>-</sup> (Dotarem) při dGEMRIC zobrazení; aplikace gadoliniové kontrastní látky s negativním nábojem je nezbytnou součástí tohoto způsobu zobrazení.

V literatuře existuje řada prací, která tuto techniku publikují jako spolehlivou metodu biochemického zobrazení chrupavky, např. na stránkách PubMed databáze obsahuje 291 prací. Většina těchto prací používá jako kontrastní látku Gd-DTPA<sup>2-</sup> (Magnevist).

V dostupných pracích pouze dvě využívají Multihance-Rehnitz et al. (10),

Kang et al. (ovšem jako jednu z možných kontrastních látek na prasečích modelech) (11). Tato kontrastní látka však není vhodná jako náhrada Gd-DTPA<sup>2-</sup> (Magnevist), patří mezi lineární kontrastní látky, a nelze ji tedy použít.

V dalších pěti vědeckých textech je použita kontrastní látka Gd-DOTA<sup>-</sup> (Dotarem), z nichž jedna srovnává vyšetření kloubní chrupavky mezi dvěma kontrastními látkami Gd-DTPA<sup>2-</sup> (Magnevist) a Gd-DOTA<sup>-</sup> (Dotarem) na větším souboru pacientů s ekvimolární dávkou kontrastní látky. Závěrem této práce jsou srovnatelné výsledky při použití uvedených kontrastních látek (12–16).

Na základě faktů uvedených v práci Martha L. Gray et al. se jeví jako nejméně vhodnou k použití neionická kontrastní látka (3).

Z možných makrocyclických ionických kontrastních látek je látka Gd-DOTA<sup>-</sup> (Dotarem) jedinou vhodnou kontrastní látkou, kterou lze bezpečně použít.

Otázkou zůstává koncentrace použité kontrastní látky: V naší práci jsme po úvaze zvýšili množství kontrastní látky tak, abychom substituovali pouze jeden záporný náboj oproti dvěma při použití Gd-DTPA<sup>2-</sup> (Magnevist). Vzhledem k výsledku v práci Rehnitz et al. (13) a rovněž k publikovaným pracím Hangaarda et al. (17), které publikují

srovnatelné výsledky s Gd-DTPA<sup>2-</sup> (Magnevist) při single i double dose, je otázkou, zda není zvyšování množství kontrastní látky zbytečné.

Slabou stránkou tohoto našeho souboru je malé množství subjektů s aplikací obou kontrastních látek. Tato skutečnost byla způsobena restriktivními opatřeními SÚKL během probíhajícího projektu, nutností zaměnit Gd-DTPA<sup>2-</sup> (Magnevist) za Gd-DOTA<sup>-</sup> (Dotarem) během iniciačních fází projektu – v předoperačním vyšetření a v 6. měsíci po operaci. V tomto časovém intervalu jsme měli k dispozici dané počty subjektů. Při následném vyšetření ve 12. měsíci (M12) byl již Gd-DTPA<sup>2-</sup> (Magnevist) aplikován pouze ve třech případech, v měsíci 18 již nebyl aplikován, v tomto časovém bodě tedy nelze již mezi jednotlivými subjekty srovnávat. Navíc vzhledem k charakteru projektu, který byl primárně zaměřen na sledování změny chrupavky po chirurgickém zákroku, jsme projekt o další subjekty s aplikací Gd-DTPA<sup>2-</sup> (Magnevist), s nutnou změnou v informovaném souhlasu, nerozšiřovali.

## ZÁVĚR

Metoda dGEMRIC je standardně užívaný způsob biochemického zobrazení

hyalinní chrupavky. Vzhledem k legislačním opatřením je v současné době největším problémem aplikovaná kontrastní látka. Ověřená kontrastní látka Gd-DTPA<sup>2-</sup> (Magnevist) již není vhodná k aplikaci s ohledem na její pozastavení opatřením SÚKL. Na malém souboru jsme v této práci ověřili, že náhradou by mohla být kontrastní

látka Gd-DOTA<sup>-</sup> (Dotarem). Statistickým zpracováním skupin pacientů s aplikací odlišné k.l. jsme ověřili, že i při použití k.l. Dotarem je možné spolehlivě změny v koncentraci GAG pomocí dGEMRIC zobrazit, a to prakticky se stejnou senzitivitou. Do budoucna by však bylo vhodné provést srovnání na větším souboru pacientů. ●

## LITERATURA

1. **Crema MD, Roemer FW, Marra MD, et al.** Articular Cartilage in the Knee: Current MR Imaging. Techniques and Applications in Clinical Practice and Research *RadioGraphics* 2011; 31: 37–62.
2. **Braun JH, Gold G.** Advanced MRI of articular cartilage. *Imaging Med* 2011; 3(5): 541–555. doi:10.2217/iim.11.43
3. **Gray ML, Burstein D, Kim YJ, Maroudas A.** Magnetic Resonance Imaging of Cartilage Glycosaminoglycan: Basic Principles Imaging Technique, and Clinical Applications Published online 17 September 2007 in Wiley InterScience (www.interscience.wiley.com). doi: 10.1002/jor.20482
4. **Tiderius CJ1, Svensson J, Leander P, Ola T, Dahlberg L.** dGEMRIC (delayed gadolinium-enhanced MRI of cartilage) indicates adaptive capacity of human knee cartilage. *Magn Reson Med* 2004; 51(2): 286–290.
5. **Mamisch TC, Dudda M, Hughes T, Burstein D, Kim YJ.** Comparison of delayed gadolinium enhanced MRI of cartilage (dGEMRIC) using inversion recovery and fast T1 mapping sequences. *Magn Reson Med* 2008; 60(4): 768–773. doi: 10.1002/mrm.21726
6. **Guermazi A, Alizai H, Crema MD, Trattinig S, Regatte RR, Roemer FW.** Compositional MRI techniques for evaluation of cartilage degeneration in osteoarthritis. *Osteoarthritis and Cartilage* 2015; 23(10): 1639–1653.
7. **Burstein D, Velyvys J, Scott TK, et al.** Protocol issues for delayed Gd(DTPA)<sup>2-</sup>-enhanced MRI (dGEMRIC) for clinical evaluation of articular cartilage. *Magn Reson Med* 2001; 45(1): 36–41.
8. **Vymazal J, Šustek P.** Vyjádření k současné situaci s kontrastními látkami pro magnetickou rezonanci na bázi chelátů gadolinia. *Ces Radiol* 2017; 71(4): 260–264.
9. **Williams A, Mikulis B, Krishnan N, Gray M, McKenzie C, Burstein D.** Suitability of T1Gd as the “dGEMRIC Index” at 1.5T and 3.0T. *Magn Reson Med* 2007; 58: 834.
10. **Rehnitz C, Do T, Klaan B, et al.** Feasibility of using half dose Gd BOPTA for delayed gadolinium enhanced MRI of cartilage (dGEMRIC) at the knee, compared with standard dose Gd DTPA. *J Magn Reson Imaging* 2020; 51(1): 144–154.
11. **Kang Y, Choi JY, Yoo HJ, Hong SH, Kang HS.** Delayed Gadolinium-enhanced MR Imaging of Cartilage: A Comparative Analysis of Different Gadolinium-based Contrast Agents in an ex Vivo Porcine Model. *Radiology* 2017; 282(3): 734–742.
12. **Koy T, Zange J, Rittweger J, et al.** Assessment of lumbar intervertebral disc glycosaminoglycan content by gadolinium-enhanced MRI before and after 21-days of head-down-tilt bedrest. *PLoS One* 2014; 9(11): e112104.
13. **Rehnitz C, Klaan B, Do T, Baríe A, Kauczor HU, Weber MA.** Feasibility of gadoteric acid for delayed gadolinium-enhanced MRI of cartilage (dGEMRIC) at the wrist and knee and comparison with Gd-DTPA. *J Magn Reson Imaging* 2017; 46(5): 1433–1440.
14. **Zilkens C, Miese F, Kim YJ, et al.** Direct comparison of intra-articular versus intravenous delayed gadolinium-enhanced MRI of hip joint cartilage. *J Magn Reson Imaging* 2014; 39(1): 94–102.
15. **Zilkens C, Miese F, Herten M, et al.** Validity of gradient-echo three-dimensional delayed gadolinium-enhanced magnetic resonance imaging of hip joint cartilage: a histologically controlled study. *Eur J Radiol* 2013; 82(2): e81–e86.
16. **Burstein D, Velyvys J, Scott KT, et al.** Protocol issues for delayed Gd(DTPA)(2-)-enhanced MRI (dGEMRIC) for clinical evaluation of articular cartilage. *Magn Reson Med* 2001; 45(1): 36–41.
17. **Hangaard S, Gade JS, Hansen P, et al.** Single- vs. double-dose gadolinium contrast in delayed gadolinium-enhanced MRI of cartilage (dGEMRIC) in knee osteoarthritis: is dose reduction possible on 3-T MRI? *Acta Radiol* 2019; 60(6): 749–754. doi:10.1177/0284185118796694 [Epub 2018 Aug 24].

## **Léčba osteochondrálních defektů kolenního kloubu metodou implantace solidního chondrograftu - dlouhodobé výsledky**

**Treatment of Deep Cartilage Defects of the Knee with Autologous Chondrocyte Transplantation: Long-Term Results**

**J. KOMÁREK<sup>1</sup>, P. VALIŠ<sup>1</sup>, M. ŘEPKO<sup>1</sup>, R. CHALOUPKA<sup>1</sup>, M. KRBEČ<sup>2</sup>**

**Na práci se podíleli: A. Šprláková<sup>3</sup>, Z. Pavlovský<sup>4</sup>, B. Kubešová<sup>5</sup>**

<sup>1</sup>Ortopedická klinika, FN Brno-Bohunice

<sup>2</sup> Ortopedicko-traumatologická klinika 3. LF UK a FNKV, Praha

<sup>3</sup> Radiologická klinika, FN Brno-Bohunice

<sup>4</sup>Ústav Patologie, FN Brno-Bohunice

<sup>5</sup>Tkáňová banka, FN Brno-Bohunice

### **ABSTRACT**

#### **PURPOSE OF THE STUDY**

The authors present the long-term results of surgical treatment of deep chondral defects of the knee (medial or lateral femoral condyle). They used the transplantation of autologous cultured chondrocytes in the form of a solid chondral graft.

#### **MATERIAL AND METHODS**

Indications for autologous chondrocyte transplantation most frequently included acute trauma to the knee. Patients with chondral lesions categorized as grades IIa and 1Mb by the Noyes-Stabler classification were indicated for this treatment. A small sample of healthy cartilage was harvested arthroscopically from the non-weight-bearing area of the knee and was sent to the Tissue Bank for chondrocyte cultivation. After 4 to 5 weeks the cultured chondrocytes were formed into a solid chondral graft, implanted at the damaged site of the medial or lateral femoral condyle and fixed with fibrin glue (Tissucol).

#### **RESULTS**

Fifty-two patients, 34 males and 18 females (average age, 29 years range, 17 to 45 years) were treated using this method in the period from 2001 to 2009. Follow-up was 6 to 84 months, with an average of 46 months. Thirteen patients were examined by magnetic resonance imaging (MRI) 7 to 39 months (average, 19 months) after the implantation. Full incorporation the chondrograft was observed in 12 patients (92.3%). The clinical results were evaluated by the Lysholm scoring system (1, 2 and 5 years after the operation) and showed significant improvement. In 24 patients, the chondrograft quality was evaluated by immunohistochemical methods in samples taken by second-look arthroscopy from the borders of implantation sites. Hyaline chondral tissue was detected in 100% samples by microscopic examination, and

collagen type II was present in 100% samples examined by immunohistochemistry using haematoxylin-eosin staining.

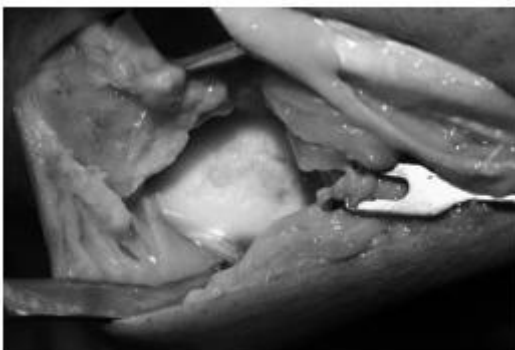
## CONCLUSIONS

A significant improvement in knee function was recorded when the pre-operative and final follow-up stages were compared. The autologous chondrocyte transplantation showed a potential for the treatment of large cartilage defects. The excellent results achieved allowed the patients to return to normal activity levels. This method is also convenient when ligament reconstruction is necessary during one operation.

**Key words:** knee joint, chondrocytes, autologous cartilage transplantation.

## ÚVOD

Chondrální a osteochondrální defekty femuru vznikají na podkladě traumatu, mikrotraumatizací nebo jako důsledek avaskulární nekrózy. Většinou se jedná o pre-arthrotické stavy (14) provázené chronickými obtížemi a jejich léčba je obtížná (11). Projevem postižení hyalinní chrupavky je omezení hybnosti a bolest. Při čerstvém úraze pak bývá pravidlem akutní náplň kolene a hemartros. Základním vyšetřením je rtg, kde bývá patrný osteochondrální fragment. Při izolovaném postižení chrupavky je rtg vyšetření nedostatečné. V současné době jedinou neinvazivní zobrazovací metodou schopnou zobrazit kloubní chrupavku a její poškození je magnetická rezonance (MRI). Zároveň je MRI vhodná i pro zjištění velikosti a lokalizace ložiska a pro hodnocení výsledků chirurgické léčby (19).



*Obr. 1. Chondrální defekt mediálního kondylu femuru.*

Arroskopické vyšetření poskytuje reálné zhodnocení stavu chrupavky a stability disekátu a zároveň nabízí možnost ošetření ložiska v jedné době. Chondrální defekty kolenního kloubu hodnotíme podle Noyesovy-Stablerovy klasifikace (tab. 1). Zatímco I. a II. stupeň lze léčit konzervativně, defekty typu IIIa a IIIb je nutno ošetřit operačně (13). Při volbě léčby defektu chrupavky existuje řada možností (3, 10, 24) a je nutno vzít v úvahu věk pacienta, lokalizaci i velikost leze. Často používanými výkony jsou abraze spodiny podle Ficata, návrtvy podle Pridieho, mikrofraktury podle Rodriga a Steadmana a mozaiková plastika podle Hangodyho a její modifikace (6, 8, 18, 20).

Implantace solidního chondrograftu z kultivovaných autologních chondrocytů je moderní metodou při léčbě hlubokých chondrálních nebo osteochondrálních defektů nosných kloubů (4, 12, 15, 16). V kolenním kloubu je indikována na hluboké chondrální defekty typu I a IIIb podle Noyesovy-Stablerovy klasifikace (13). Je



určena pro velké ohraničené defekty nad 2 cm<sup>2</sup>. Při indikaci je rozhodující stupeň biologického opotřebenění kloubu. Maximální věková hranice by neměla překročit 50 let. Ideální indikací je pacient s popsáním postižením ve věku do 40 let. Chondrograft je možno použít i při současném jiném poškození kloubu (ruptura ligamentum cruciatum anterius (LCA), ligamentum cruciatum posterius (LCP), u stavů po luxacích pately apod., kdy je však nezbytné vyřešit tato poškození současně s transplantací.

## **SOUBOR PACIENTŮ A METODIKA**

Na našem pracovišti používáme metodu implantace solidního chondrograftu od roku 2001. Od té doby jsme odoperovali 85 pacientů pro hluboký chondrální defekt chrupavky ve všech lokalizacích (mediální a laterální kondyl femuru, resp. tibie, patela, talus, hlavička radia). Náš soubor tvoří 52 pacientů s hlubokým chondrálním defektem hyalinní chrupavky na mediálním nebo laterálním kondylu femuru a mediálním kondylu tibie. Velikost defektu chrupavky byla průměrně 2,0 x 1,5 x 0,5 cm. V souboru bylo 34 mužů a 18 žen ve věku 17-45 let v době operace, průměrný věk je 29 let. Defekt byl ve 42 případech na mediálním kondylu (obr. 1) a v 8 případech na laterálním kondylu femuru v zátěžové zóně, v jednom případě na obou kondylech femuru a jednou jsme řešili defekt mediálního tibiálního plata. Desetkrát jsme zároveň provedli plastiku LCA dle Brucknera a v jednom případě byla provedena současně plastika LCA i LCP. Předoperačně byl zhotoven vždy rtg snímek, v 15 případech předcházela artroskopie (ASK) na jiném pracovišti, v 15 případech byla zhotovena MRI. Indikovaní byli pacienti s hlubokými chondrálními defekty typu IILA a IIIB dle Noyesovy-Stablerovy klasifikace. Interval pooperačního sledování je 6-84 měsíců, průměrná doba činí 46 měsíců. Pooperační MRI bylo zhotoveno ve 13 případech 7-39 měsíců po operaci, průměrně 19 měsíců po operaci. Hodnotíme integraci štěpu, kongruenci kloubních ploch, signál štěpu a subchondrální kosti, dále základní struktury kolene (menisky, vazy). Ve 24 případech byla provedena second look ASK s odběrem vzorku chrupavky na histologické a imunohistochemické vyšetření k průkazu kolagenu typu 2. Klinické zhodnocení výsledků operace bylo provedeno podle klasifikačních skóre podle Lysholma (9) (tab. 2) před operací a v odstupu 1 roku, 2 let a 5 let po operaci.

Po ASK verifikaci defektu provedeme odběr chrupavky z nezátěžové plochy kloubu (interkondylická fossa nebo marginální zóna mediálního kondylu femuru) odběrovým kulatým dlátkem v celé tloušťce chrupavky (zasahující do germinativní zóny). Odebranou chrupavku umístíme do sterilního fyziologického roztoku nebo Ringerlaktátu. Roztok je možné pro spolehlivější zajištění sterility doplnit antibiotikem (Gentamycin 0,4 mg/100 ml). Transponujeme do Tkáňové banky Brno při teplotě 5-15° C, zpracování probíhá do 24 hodin. Kultivace chondrograftu trvá 4-5 týdnů a následná příprava chondrograftu 1 den. Standardní rozměry dodávaného chondrograftu jsou 20 x 15 x 3 mm. V případě větších defektů lze požadovaný rozměr chondrograftu tkáňové bance blíže specifikovat.

Transplantace solidního chondrograftu byla provedena v druhé době jako plánovaný výkon ve svodné nebo celkové anestezii v chráněném koagulu otevřenou mini-

invazivní metodou v turniketovém bezkreví. Přístup volíme podle lokalizace defektu buď mediální, nebo laterální parapatelární. Defekt i chondrograft se upraví na přesný geometrický tvar (obr. 2). Z okrajů defektu a spodiny se odstraní nekrotická a poškozená chrupavka.

Důležité je okrvavení spodiny defektu na subchondrální kost (na subchondrální cévy), a to návrtý nebo kostním nástavcem shaveru. Pokud jde o hluboký defekt, je nutné chybějící kost nahradit její auto- nebo alotransplantací. Důsledně stavíme každé lokální krvácení. Následuje vlastní implantace chondrograftu pomocí tkáňového lepidla Tissucol, které aplikujeme na spodinu defektu, poté umístíme chondrograft do lůžka a fixujeme vrstvou Tissucolu (obr. 3). Chondrograft komprimujeme plošným tlakem raspatoria nebo břicha prstu 10 minut, kontrolujeme správnou pozici v lůžku. Zavádíme Redonův drén do opačné strany kloubu, šijeme po vrstvách. Rehabilitace se řídí velikostí defektu a přidruženými výkony. Při izolovaném ošetření chondrální leze je nutné odlehčení o berlích bez nutnosti fixace. Při větších defektech s přidruženým ošetřením LCA či LCP je nutná fixace v rigidní ortéze 2 týdny po operaci a následně dynamická další 2-4 týdny.

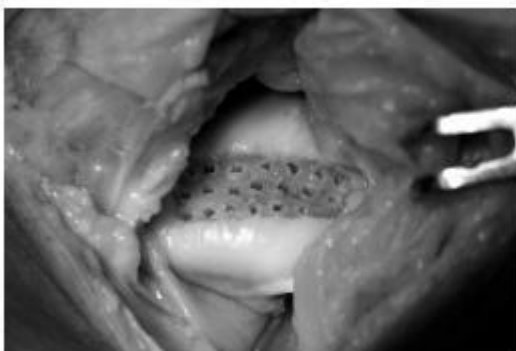
Tab. 1. Noyes-Stablenova klasifikace

Stupeň poškození chrupavky	Popis
0	Normální chrupavka
1A	Mírné změknutí nebo změna barvy chrupavky
1B	Těžké změknutí nebo změna barvy chrupavky
2A	Částečný defekt <50% vrstvy chrupavky
2B	Částečný defekt >50% vrstvy chrupavky
3A	Defekt celé šíře chrupavky bez poškození subchondrální kosti
3B	Defekt celé šíře chrupavky a subchondrální kosti

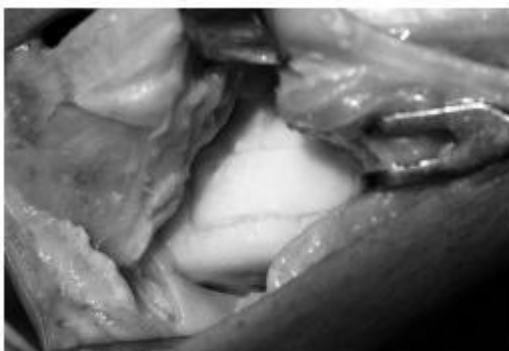
Tab. 2. Lysholmova skóre

Lysholmova bodovací škála	Body
Kulhání	0-5
Opora při chůzi	0-5
Blokády	0-15
Nestabilita	0-25
Bolest	0-25
Okoky	0-10
Chůze do schodů	0-10
Dřepy	0-5
<b>Četkem</b>	<b>0-100</b>

Výsledky  
 95-100 bodů výborný  
 94-84 bodů dobrý  
 83-65 bodů uspokojivý  
 Méně než 64 bodů špatný



Obr. 2. Úprava defektu na geometrický tvar, okrvavení na subchondrální kost a návrtý spodiny.



Obr. 3. Výsledný stav po umístění chondrograftu a zalití tkáňovým lepidlem.

## VÝSLEDKY

U 45 dále sledovaných pacientů bylo předoperační skóre podle Lysholma průměrně 37,5, v jednom roce po operaci došlo k výraznému zlepšení na průměrných 81,4, po dvou letech na 83,1, a u 10 pacientů sledovaných 5 let po operaci vyšlo skóre průměrně 82,5. Z výsledků je patrné, že výrazné zlepšení je do jednoho roku od operace, poté již nedochází k výrazným změnám.

Pooperační MRI vyšetření dokumentuje vynikající kongruenci kloubu v 92,3 % vyšetření. Dochází také k plné integraci štěpu s okolní chrupavkou a ústupu kostního edému subchondrální kosti. Pouze v 1 případě (7,6 %) je na MRI popisován přetrvávající kostní edém s okrskem absence chrupavčité vrstvy na mediálním okraji štěpu. Pacientka je však bez subjektivních obtíží.

Second-look artroskopie s odebráním vzorku chrupavky z chondrograftu byla provedena u 24 pacientů v průměru 9,4 měsíců po implantaci. Odebraný materiál byl odeslán na histologické vyšetření a na imunohistochemické vyšetření barvením hematoxilinemeosinem. Hyalinní chrupavka byla prokázána v 100 % případech. V 57 % ve vrstvě povrchové, 17 % ve vrstvě přechodné, v 17 % v obou vrstvách, v 4,5 % ve vrstvě radiální a v 4,5 % ve vrstvě povrchové až kalcifikované. Imunohistochemickým vyšetřením byl prokázán kolagen typu 2 ve 100 % případech. V jednom případě byly jako histologický materiál dodány pouze kostní úlomky.

## **DISKUSE**

Hluboké chondrální a osteochondrální defekty představují vážný problém v terapii úrazů kolene už pro minimální schopnost reparace chrupavky. Neošetřené defekty působí pacientům obtíže a vedou k předčasnému rozvoji osteoartrózy. Ošetření defektu metodou spongializace s náhradou vazivovou chrupavkou již v dnešní době není dostačující (2, 22). Implantace kultivovaných chondrocytů představuje elegantní řešení s velmi dobrými dlouhodobými výsledky. Výhodou této metody je použití materiálu, který se svými biomechanickými vlastnostmi blíží původní hyalinní chrupavce a zároveň představuje nižší zátěž pro pacienta, než přenos osteochondrálního štěpu (mozaiková plastika) (8).

Všichni pacienti našeho souboru udávají signifikantní dlouhodobé zlepšení symptomů i funkce kolene ve srovnání se stavem před operací. Také 11 pacientů, u kterých byla současně provedena plastika LCA či LCP, udává stejně dobré výsledky, jako ostatní pacienti s izolovaným ošetřením osteochondrálního defektu. Podle skóre podle Lysholma dosáhlo po dvou letech 83,1 a po pěti letech 82,5 což představuje výsledky srovnatelné s pracemi jiných autorů (7, 16, 21, 23).

Second-look artroskopie je velkým přínosem poskytujícím reálné zhodnocení stavu štěpu a odebraný bioptický vzorek po histologickém vyšetření je definitivním potvrzením úspěšnosti léčby. Vyžaduje však maximální informovanost a vůli pacienta podílet se na studiu metody, která mu výrazně zlepšila kvalitu života, dalším operačním výkonem, přes jinak klinicky nekomplikovaný průběh léčby. Hyalinní chrupavka byla prokázána ve 100 % případech. V 57 % ve vrstvě povrchové, 17 % ve vrstvě přechodné, v 17 % v obou vrstvách, v 4,5 % ve vrstvě radiální a v 4,5 % ve vrstvě povrchové až kalcifikované. Imunohistochemickým vyšetřením byl prokázán kolagen typu 2 ve 100 % případech. Interpretace histologických nálezů v publikovaných pracích ostatních autorů není zcela jednotná. Liší se způsob odběru vzorků, při hodnocení histologických nálezů nejsou stanovena jednotná kritéria, a tak se hodnocení novotvořené tkáně mohou lišit. Studie však naznačují, že vyžívání implantované chrupavky pokračuje dále ještě po jednom roce; výsledky se mohou lišit i v závislosti na odstupu second-look artroskopie od implantace štěpu (17).

Dispenzarizace pacienta vyšetřením na MRI ukazuje postupný ústup kostního edému, setření ostrosti rozhraní mezi štěpem a okolní chrupavkou, změnu signálu štěpu na signál blízky okolní chrupavce, což značí dobrou intergaci štěpu (19). Nepozorovali jsme žádný případ uvolnění štěpu.

Rozdílné názory panují na použití fibrinového lepidla. Brittgerg a kolektiv soudí, že fibrinové lepidlo znemožňuje migraci chondrocytů do lepidla, a tak není vhodným nosičem (5). My jsme nanášeli fibrinové lepidlo (Tissucol) ve většině případů jak po obvodech štěpu, tak na jeho spodinu bez známek negativního vlivu na chondrocyty. Negativní vliv nebyl pozorován ani u ostatních autorů (1, 17, 20, 21, 23).

## **ZÁVĚR**

Metoda implantace solidního chondrograftu nanašem souboru pacientů dosáhla dobrých dlouhodobých výsledků, které dokládáme zlepšením klinického nálezu a spokojenosti pacientů, monitorováním na MRI a histologickým vyšetřením štěpu u 46 % operovaných pacientů. Proto tuto metodu v indikovaných případech doporučujeme.

## **Literatura**

- 1. BARTLETT, W., SKINNER, J. A., HOLDING, C. R., CARRINGTON, R. W. J., FLANAGAN, A. M., BRIGGS, T. W. R., BENTLEY, G: Autologous chondrocyte implantation versus matrix-induced autologous chondrocyte implantation for osteo-chondral defects of the knee. *J. Bone Jt Surg.*, 87-B: 640-645, 2004.
- 2. BEISER, I. H., KANAT, I. O.: Subchondral bone drilling: A treatment for cartilage defects. *J. Foot Surg.*, 29: 595-601, 1990.
- 3. BESSETTE, G. C., HUNTER, R. E: Maquet procedure. *Clin. Ort-hop.* 232: 159-167, 1988.
- 4. BRITTBERG, M., LINDAHL, A., NILSSON, A, OHLSSON, C., ISAKSON, O.: Treatment of Deep Cartilage Defects in the Knee with Autologous Chondrocyte Transplantation. *N. Engl. J. Med.*, 331: 889-895, 1994.
- 5. BRITTBERG, M., SJOGREN-JANSSON, E., LINDHAL, A., PETERSON, L.: Influence of fibrin sealant (Tisseel) on osteo-chondral defect repair in the rabbit knee. *Biomaterials*, 18: 235-242, 1997.
- 6. FICAT, R P., FICAT, C, GEDEON, P.: Spongialisation: A Nex Treatment for Diseased Patellae. *Clin. Orthop.*, 144: 74-83, 1979.
- 7. HANDL, M., TRČ, T, HANUŠ, M., ŠŤASTNÝ, E., FRICOVÁ-POULOVÁ, M., NEUWIRTH, J., ADLER, J., HAVRÁNKOVÁ, D., VARGA, F., Transplantace kultivovaných autologních chondrocytů hlezenného kloubu, *Acta Chir. orthop. Traum. Čech.* 74, 29-36, 2007.
- 8. HANGODY, L., FECZKO, P, BARTHA, L: Mosaicplasty forthe Treatment of Articular Defects of the Knee and Ankle. *Clin. Orthop.*, 391 (Suppl.): 328-336, 2001.
- 9. LYSHOLM, J., GILLQUIST, J.: Evaluation of knee ligament surgery results with special emphasis on use of a scoring scale. *Amer. J. Sports med.*, 10: 150-154, 1982.
- 10. MANKIN, H.: The response of articular cartilage to mechanical injury. *J. Bone Jt Surg.*, 64-A: 460-466, 1982.
- 11. MESSNER, K., MALETIUS, W.: The long-term prognosis for severe damage to weight-bearing cartilage in the knee: a 14-year clinical and radiographic follow-up in 28 young athletes. *Acta ort-hop. scand.*, 67: 165-168, 1996.
- 12. MEYERS, M. H., AKESON, W., CONVERY, F. R.: Resurfacing of the knee with fresh osteochondral allograft. *J. Bone Jt Surg.*, 71-A: 704-713, 1989.
- 13. Noyes, F. R., Stabler, C. L.: A System for Grading Articular Cartilage Lesions At Arthroscopy. *Amer. J. Sports Med.*, 17, 4, 505-513, 1989.

- 14. PASA, L., POKORNÝ, V., KALANDRA, S., MELICHAR, BILIK, A.: Transplantace hluboce mražených menisků. Acta Chir. orthop. Traum. Čech., 75: 40-47, 2008
- 15. PĚŠÁKOVÁ, V., ADAM, M.: Využití bioimplantátu k náhradě chrupavky. I. část: Kultivace chondrocytů v trojrozměrném gelu. Acta Chir. orthop. Traum. Čech., 64: 201-206, 1997.
- 16. PETERSON, L., MINAS, T., BRITTBERG, M., NILSSON, A., SJOGREN-JAHNSSON, E., LINDHAL, A.: Two- to 9-Year Outcome After Autologous Chondrocyte Transplantation of the Knee. Clin. Orthop., 374: 212-234, 2000.
- 17. PODŠKUBKA, A., POVÝŠIL, C., KUBEŠ, R., ŠPRINDRICH, J., SEDLÁČEK, R., Ošetření hlubokých defektů chrupavky kolena transplantací autologních chondrocytů fixovaných na nosiči z esteru kyseliny hyaluronové (Hyalograft C), Acta Chir. orthop. Traum. Čech. 73, 251-263, 2006
- 18. PRIDIE, K. W.: A Method of Resurfacing Osteoarthritic Knee Joint. J. Bone Jt Surg., 41-B: 211-228, 1959.
- 19. RECHT, M., WHITE, L. M., WINALSKI, C. S., MINIACI, A., MINAS, T., PARKER, R. D.: MR imaging of cartilage repair procedures. Skeletal Radiol., 32: 185-200, 2003.
- 20. STEADMAN, J. R., RODKEY, W. G., RODRIGO, J. J.: Microfracture: Surgical Technique and Rehabilitation to Treat Chondral Defects. Clin. Orthop., 391: 362-369, 2001.
- 21. VALIŠ, P., ŘEPKO, M., KRBEČ, M., CHALOUPKA, R., ŠPRLÁKOVÁ, A., ADLER, J., NÝDRLE, Ošetření defektu chrupavky hlezna solidním chondrograftem. Acta Chir. orthop. Traum. Čech., 72: 52-56, 2005.
- 22. VIŠŇA, P., PASA, L., ČIŽMÁŘ, I., HART, R., HOCH, J.: Treatment of deep cartilage defects of the knee using autologous chondrograft transplantation and by abrasive techniques - a randomized controlled study. Acta chir. belg., 104: 709 -714, 2004.
- 23. VIŠŇA, P., PAŠA, L., HART, R., KOČIŠ, J., ČIŽMÁŘ, I., ADLER, J.: Terapie hlubokých chondrálních defektů kolena pomocí autologních kultivovaných chondrocytů na nosiči: výsledky po jednom roce. Acta Chir. orthop. Traum. Čech., 70: 356-362, 2003.
- 24. WIDUCHOWSKI, W., LUKASIK, P., KWIATKOWSKI, G., FALTUS, R., SZYLUK, K., WIDUCHOWSKI, J., KOCZY, B.: Isolated Full Thickness Chondral Injuries. Prevalence and Outcome of Treatment. A Retrospective Study of 5233 Knee Arthroscopies. Acta Chir. orthop. Traum. Čech., 75: 382-386, 2008

# Dvouleté výsledky modifikované AMIC techniky v léčbě chondrálních defektů kolenního kloubu

## Two-Year Results of Modified AMIC Technique for Treatment of Cartilage Defects of the Knee

T. OTAŠEVIČ<sup>1</sup>, P. VALIŠ<sup>1</sup>, M. ROUCHAL<sup>1</sup>, J. NOVÁK<sup>1</sup>, M. REPKO<sup>1</sup>, A. ŠPRLÁKOVÁ-PUKOVÁ<sup>2</sup>

<sup>1</sup> Ortopedická klinika Fakultní nemocnice Brno a Lékařské fakulty Masarykovy univerzity, Brno

<sup>2</sup> Klinika radiologie a nukleární medicíny Fakultní nemocnice Brno a Lékařské fakulty Masarykovy univerzity, Brno

### ABSTRACT

#### PURPOSE OF THE STUDY

Damage to hyaline cartilage represents a serious problem due to its limited capacity of regeneration. Currently, there are several treatment options available. The purpose of this study is to evaluate the success rate of treatment of chondral and osteochondral defects of the knee joint using the modified AMIC (Autologous Matrix-Induced Chondrogenesis) technique, combining microfractures of the base and the implantation of the type I collagen-based cell-free implant over a two-year period.

#### MATERIAL AND METHODS

The prospective study of the success rate of treatment by the modified AMIC technique included 15 patients (13 men and 2 women) with a defect confirmed by MRI and appropriate indication criteria. The mean age at the time of implantation was 33.4 years (range 19–47 years). The mean size of a treated defect was  $3.66 \pm 1.71$  cm<sup>2</sup> (range 2.00–7.05 cm<sup>2</sup>). The clinical outcomes were monitored through the Knee Injury and Osteoarthritis Outcome Score (KOOS), the Lysholm score and the Tegner activity scale preoperatively and subsequently at 6, 12 and 24 months postoperatively. Control MRI was conducted at 6, 12 and 18 months postoperatively. The MRI finding was evaluated using the Magnetic Observation of Cartilage Repair Tissue (MOCART) score.

#### RESULTS

The total KOOS score was  $44.69 \pm 7.71$  preoperatively, while postoperatively it gradually increased up to  $80.45 \pm 8.97$  ( $p < 0.001$ ) at 24 months. The Lysholm score significantly rise from  $43.47 \pm 11.87$  preoperatively to the mean value of  $81.60 \pm 13.07$  ( $p < 0.001$ ) at 24 months postoperatively. The preoperative Tegner score was  $3.53 \pm 1.41$ . At 24 months, there was a statistically significant increase to  $5.40 \pm 1.70$  ( $p = 0.003$ ). The mean MOCART score at 18 months postoperatively was  $74.67 \pm 14.08$ . At the end of the monitored period, a complete filling of the defect site by tissue was achieved in 73.33% patients. A complete integration with adjacent cartilage was seen in 66.67% patients and homogenous structure of newly formed tissue was reported in 80% of patients.

#### DISCUSSION

In recent years, cell-free implants (the so-called scaffolds or carriers) have been used ever more frequently in treating localised cartilage defects. Their main effect should consist in helping the cells penetrate the defect site and support new cartilage tissue formation. In order to improve the efficacy of cell-free implants, a new therapeutic technique was developed, combining the microfractures of the base with the use of cell-free scaffold AMIC (Autologous Matrix-Induced Chondrogenesis). Our modification of the original AMIC technique consists in the use of a type I collagen-based scaffold instead of the original collagen membrane constituted by collagen type I and III. Based on the statistical processing of results, the modified AMIC technique has shown a statistically significant improvement compared to the preoperative values of the KOOS questionnaire and all its sub-groups, the Lysholm core and the Tegner activity scale. These good clinical outcomes correlate with the results obtained by other authors using both the original method and the modified AMIC technique.

#### CONCLUSIONS

The modified AMIC technique using the cell-free type I collagen-based implant appears to be a safe, accessible and one-stage technique to treat localised chondral and osteochondral defects of the knee joint up to the size of 8 cm<sup>2</sup>.

**Key words:** hyaline cartilage, chondral defect, AMIC, scaffold, knee.

## ÚVOD

Hyalinní kloubní chrupavka je specializovaná pojivová tkáň umožňující hladký bezbolestný pohyb. Vzhledem k její omezené regenerační kapacitě představuje každé její poškození závažný problém, který vede k trvalým potížím a možnému rozvoji předčasné artrózy. V současnosti je k dispozici řada technik k ošetření ohraničených chondrálních a osteochondrálních defektů. Pro malé léze jsou jako metoda první volby používány techniky stimulující kostní dřev – mikrofraktury nebo návrtvy spodiny defektu (11). Pro ošetření větších defektů nad 2,5 cm<sup>2</sup> je možno zvolit transplantaci osteochondrálních štěpů (OCT), např. ve formě mozaikové plastiky nebo implantaci autologních chondrocytů (ACI). Nevýhodou použití autologních chondrocytů je nutnost dvou operačních zákroků a relativně vyšší cena (14, 16). Nově se používají bezbuněčné nosiče (scaffolds), které je možné do místa defektu implantovat artroskopicky nebo z mini-artrotomie v jedné době (8). Na metodu použití bezbuněčných implantátů pak navazuje technika kombinující mikrofraktury spodiny s použitím bezbuněčného scaffoldu AMIC (Autologous Matrix-Induced Chondrogenesis), kdy po provedení mikrofraktur spodiny je do místa defektu implantován nosič podporující vrůstání mezenchymálních kmenových buněk a jejich diferenciaci v chondrogení buněčnou řadu. V originálním popise metody Behrensem a Benthienem jsou mikrofraktury spodiny defektu kombinovány s implantací kolagenové membrány tvořené I. a III. typem kolagenu (2). Předkládaná modifikace originální AMIC techniky spočívá v použití bezbuněčného implantátu na bazi kolagenu I. typu, který je po provedení mikrofraktur spodiny do místa defektu lepen pomocí tkáňového lepidla.

## MATERIÁL A METODIKA

## Soubor pacientů

Do prospektivního sledování byli zařazeni pacienti s MR (magnetická rezonance) nebo artroskopicky potvrzeným chondrálním nebo osteochondrálním defektem lokalizovaným na mediálním nebo laterálním kondylu femuru, kteří vyhovovali indikačním kritériím (tab. 1). Vylučovací kritéria jsou uvedena v tabulce 2.

Do sledování bylo zařazeno celkem 15 pacientů (13 mužů, 2 ženy). Průměrný věk v době implantace činil

33,4 let (rozmezí 19–47 let). Před vlastním ošetřením chrupavky podstoupili všichni pacienti zařazení do studie vyšetření magnetickou rezonancí. V 11 případech byl chrupavčitý defekt lokalizován na mediálním kondylu femuru, u jednoho pacienta na laterálním kondylu femuru, ve 3 případech se jednalo o osteochondrální defekt mediálního kondylu femuru. U 5 pacientů byla současně provedena rekonstrukce předního zkříženého vazy (LCA). Čtyři pacienti měli již provedenou částečnou menisektomii při předchozí operaci, případně byla provedena současně s ošetřením defektu. Dle indikačních kritérií u žádného pacienta nepřesáhla 50 % těla menisku. Do studie nebyli zařazeni pacienti, kteří již měli chondrální lézi ošetřenou jinou technikou. V 8 případech byl defekt traumatické etiologie, ve 2 případech vznikl na podkladě disekující osteochondronekrózy a u 5 pacientů byla etiologie idiopatická.

## Operační technika

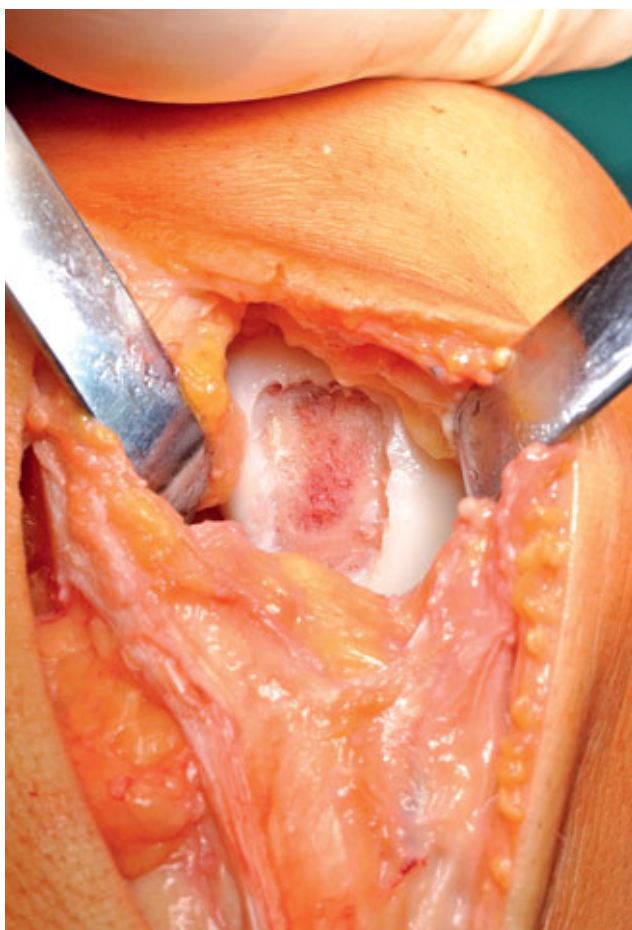
Všichni pacienti byli ošetřeni na Ortopedické klinice FN Brno. Operace probíhaly v celkové anestezii. Po předoperační přípravě byla nejprve provedena standartní diagnostická artroskopie pro posouzení stavu kolenního kloubu. V případě nutnosti bylo provedeno ošetření menisků a provedení rekonstrukce *ligamentum cruciatum anterior* (LCA) pomocí BTB (bone-tendon-bone) štěpu z *lig. patellae*. Pokud velikost a hloubka defektu splňovala indikační kritéria, přistoupilo se k samotnému ošetření chondrální léze. Podle lokalizace defektu se k přístupu do kloubu volila mediální nebo laterální parapatelární miniartrotomie. Po vizualizaci místa defektu se z jeho spodiny i okrajů odstranila poškozená chrupavka pomocí kyrety a lžičky tak, aby byla obnažena subchondrální kost a zdravá chrupavka při okraji defektu směřovala kolmo ke spodině (obr. 1). Následně byly provedeny mikrofraktury subchondrální kosti pomocí šidla (obr. 2). V případě nálezu osteochondronekrózy s postižením subchondrální kosti, byla poškozená kost odstraněna a vzniklý kostěný defekt se nahradil autologními spongiózními štěpy získanými z mediálního kondylu

Tab. 1. Indikační kritéria  
Table 1. Indication criteria

Indikační kritéria
I: věk 16–50 let
II: velikost defektu 2–8 cm <sup>2</sup> nebo 2 malé defekty do celkové velikosti 8 cm <sup>2</sup>
III: hloubka defektu zasahující celou šíři chrupavky – ICRS klasifikace stupeň III-IV
IV: na okolní chrupavce chondropatie max. 2. stupně
V: stabilní kolenní kloub, ev. provedení rekonstrukce předního zkříženého vazy při ošetření defektu

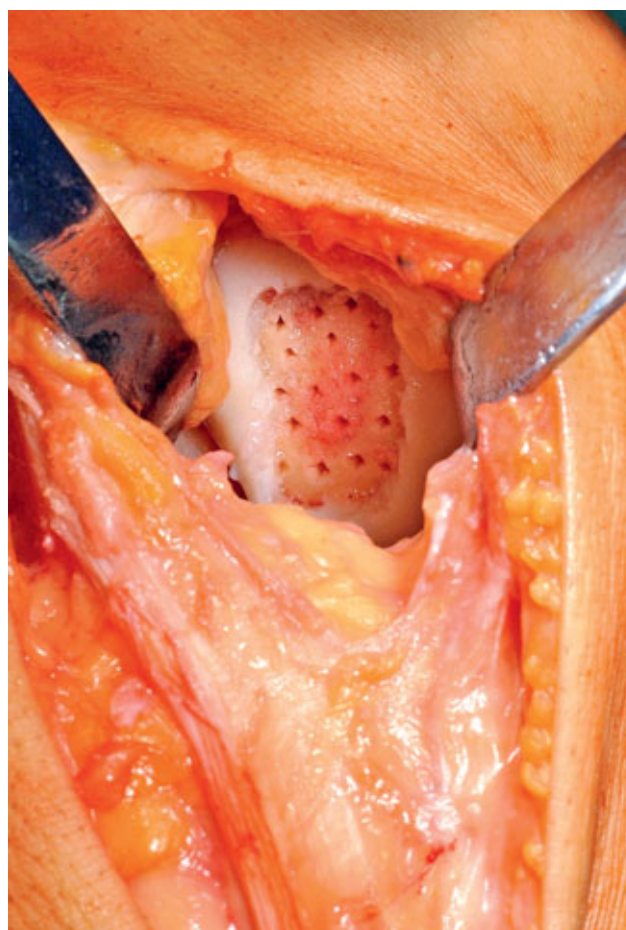
Tab. 2. Vylučovací kritéria  
Table 2. Exclusion criteria

Vylučovací kritéria
I: artróza II. a vyššího stupně dle RTG
II: „kissing“ léze
III: chondropatie kolenního kloubu III. a vyššího stupně
IV: systémové zánětlivé onemocnění v anamnéze
V: infekční gonitida v anamnéze
VI: stav po ošetření chondrálního defektu v daném kloubu jinou metodou
VII: stav po menisektomii více než 50 % těla menisku
VIII: osová deformita kolenního kloubu více jak 5° ve frontální rovině
IX: aplikace kortikoidů do kolenního kloubu v posledních 3 měsících
X: nestabilita pately
XI: těhotenství a jiné obecné kontraindikace k operačnímu zákroku



Obr. 1. Chondrální defekt mediálního kondylu femuru pravého kolene. Ze spodiny a okrajů defektu odstraněna poškozená chrupavka.

Fig. 1. Chondral defect of the medial femoral condyle of the right knee. Damaged cartilage was removed from the base and edges of the defect.



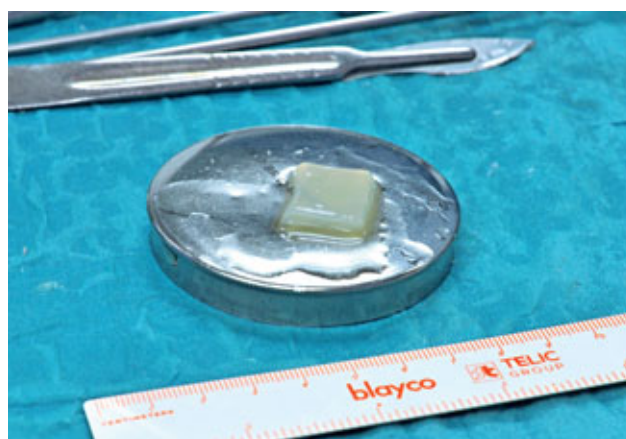
Obr. 2. Na spodině defektu provedeny mikrofraktury pomocí šídla.

Fig. 2. Microfractures using an awl was performed on the base of the defect.

tibie. Na stejnou velikost a tvar, jakou mělo připravené místo defektu, se opracoval kolagenový implantát (obr. 3). Na spodinu defektu se aplikovalo tkáňové lepidlo, implantát se vložil do místa defektu a okraje léze byly přelity tkáňovým lepidlem (obr. 4). K fixaci bylo použito dvojsložkové lepidlo obsahující fibrinogen a trombin. Po zaschnutí lepidla se do kolene vložil jeden odsavný drén a provedl se uzávěr kloubního pouzdra, podkoží a kůže. Ve studii byl použit implantát průměru 34 mm a výšky 6 mm, obsahující 28,8 mg kolagenu I. typu. Po implantaci vytváří v místě defektu trojrozměrnou kolagenovou síť, do které pronikají chrupavčité buňky z okolní chrupavky i kmenové buňky kostní dřeně (5).

### Pooperační rehabilitace

Pooperačně byla u všech pacientů naložena dlouhá kolenní ortéza s nastavitelným rozsahem pohybu. První dva dny byl kloub fixován v 30° flexi, poté byl nastaven pohyb 0–30° na dva týdny, následně byl pohyb omezen v rozsahu 0–60° po dobu dalších 2 týdnů, po 4 týdnech od operace byl nastaven pohyb 0–90° na další 2–4 týdny dle velikosti defektu. Všichni pacienti chodili o fran-

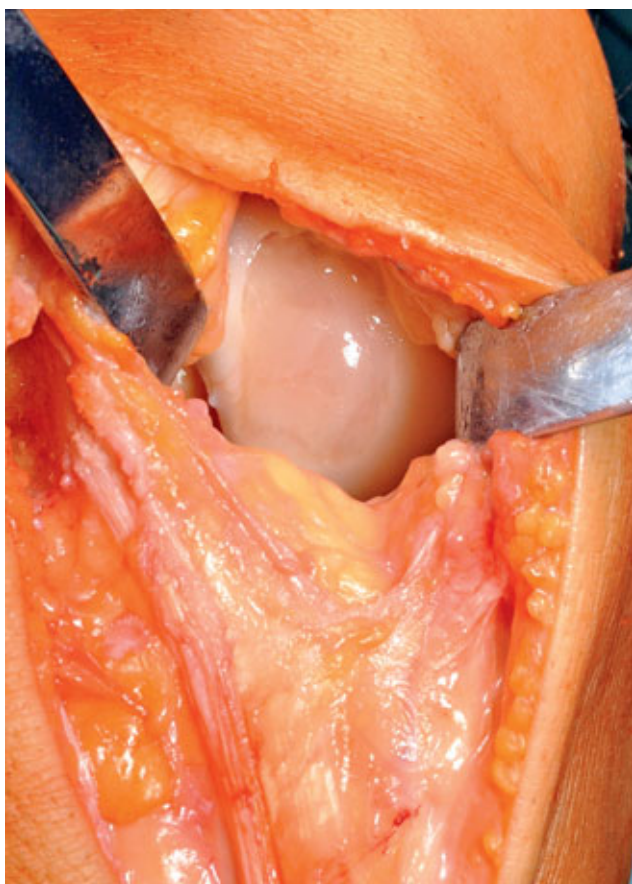

Obr. 3. Bezbuňčný kolagenový implantát zarovnaný na velikost a tvar chondrálního defektu.

Fig. 3. Cell-free collagen implant aligned to match the size and shape of the chondral defect.

couzských holích s příkládáním končetiny po dobu 8 týdnů od operace. Po 8 týdnech byla povolena chůze s plnou zátěží, rotoped s postupnou zátěží, lehký běh byl umožněn 3 měsíce od operace, plná sportovní zátěž nejdříve za 6 měsíců od operace.



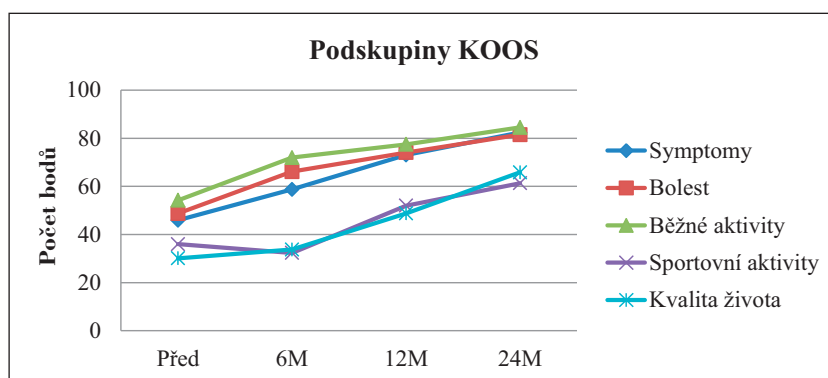


Obr. 4. Výsledný stav po implantaci scaffoldu a zalití okrajů tkáňovým lepidlem.

Fig. 4. Resulting status after the scaffold implantation and filling the edges with tissue adhesive.

### Klinické hodnocení

Klinická data byla sbírána před operací a pooperačně za 6, 12 a 24 měsíců. Ke klinickému hodnocení byly použity Knee injury and Osteoarthritis Outcome Score (KOOS), Lyshomovo skóre a Tegnerova škála aktivity. V rámci KOOS skóre se hodnotí samostatně 5 podskupin: symptomy, bolest, funkce kloubu při běžných denních aktivitách, funkce kloubu při sportovních aktivitách a kvalita života.



Graf 1. Hodnoty jednotlivých podskupin KOOS  
Graph 1. Values of individual KOOS subgroups

### Hodnocení magnetické rezonance

Vyšetření magnetickou rezonancí podstoupili všichni pacienti před operací a následně v odstupu 6, 12 a 18 měsíců po operaci na Radiologické klinice FN Brno. Hodnocení nálezů na MR se provádělo pomocí tzv. MOCART (Magnetic Resonance Observation of Cartilage Repair Tissue) skóre. Vyšetření probíhalo na přístroji Philips Ingenia 3T, použita byla dedikovaná kolenní cívka dS/K s 8 přijímacími kanály. Vyšetření zahrnovalo morfologické obrazy protonové denzity s potlačením signálu tuku (PD SPAIR) v koronální, sagitální a transverzální rovině, T1-vážené obrazy koronálně, PD HR sagitálně a sagitální obrazy sekvence bFFE, postkontrastní sagitální 3D THRIVE sekvence.

### Statistické hodnocení

Data byla vyhodnocena pomocí programu Statistica (TIBCO Software Inc., verze 13.2). Pro porovnání předoperačních a pooperačních hodnot KOOS, Lysholmova a Tegnerova skóre byl použit neparametrický Wilcoxonův test. Statistické testování bylo prováděno na 5% hladině významnosti.

### VÝSLEDKY

Celkem 15 pacientů podstoupilo operaci v letech 2016–2017. Pacienti byli poté sledováni v rozmezí 6, 12 a 24 měsíců od operace pomocí klinických dotazníků. Magnetická rezonance byla prováděna v odstupu 6, 12 a 18 měsíců od operace. Průměrná velikost defektu činila  $3,66 \pm 1,71 \text{ cm}^2$  (rozmezí 2,00–7,05  $\text{cm}^2$ ). Průměrná velikost defektu zjištěná na předoperační MR byla  $3,39 \pm 1,92 \text{ cm}^2$  (rozmezí 1,20–7,00  $\text{cm}^2$ ). Shoda ve velikosti defektu mezi předoperační MR a následným pooperačním nálezem byla u 6 pacientů, v šesti případech byl defekt na MR menší a ve 3 případech větší než nález při artroskopii.

Celkové KOOS skóre činilo předoperačně  $44,69 \pm 7,71$  (tab. 3), v 6 měsících dochází k signifikantnímu nárůstu na  $59,17 \pm 17,72$  ( $p = 0,009$ ), ve 12 měsících činí celková hodnota skóre  $70,23 \pm 14,20$  ( $p < 0,001$ ). Ve 24 měsících je výsledná hodnota  $80,45 \pm 8,97$  ( $p < 0,001$ ).

V případě jednotlivých podskupin KOOS skóre dochází k signifikantnímu zvýšení pooperačních hodnot v 6, 12 i ve 24 měsících. Výjimku činí pouze sportovní aktivity a kvalita života v 6 měsících (graf 1).

Průměrné Lysholmovo skóre signifikantně vzrůstá z předoperační hodnoty  $43,47 \pm 11,87$  (tab. 4) na průměrných  $63,27 \pm 21,12$  ( $p = 0,003$ ) v 6 měsících a následně se signifikantně zvyšuje na  $76,33 \pm 13,51$  ( $p < 0,001$ ) v 12 měsících a  $81,60 \pm 13,07$  ( $p < 0,001$ ) ve 24 měsících po operaci.

Předoperační hodnota Tegnerova skóre činila  $3,53 \pm 1,41$  (tab. 5), v 6 a 12 měsících po operaci dochází k nevy-

Tab. 3. Hodnoty celkového KOOS skóre, † značí statisticky významný rozdíl mezi pacienty bez poškození LCA a pacienty s provedením náhrady LCA

Table 3. Total KOOS score, † means a statistically significant difference between the patients with no LCA damage and the patients with LCA reconstruction

Celkové KOOS skóre				
AMIC	Před	6 měsíců	12 měsíců	24 měsíců
celkově	44,69±7,71	59,17±17,72	70,23±14,20	80,45±8,97
malý defekt	47,61±9,21	58,51±16,68	72,46±9,72	83,06±8,99
velký defekt	43,41±6,40	59,64±17,51	66,84±16,48	76,99±8,50
+ ACLR	49,38±4,69	50,24±16,27†	71,92±11,10	80,96±10,06
- ACLR	42,35±8,02	63,63±16,71†	69,38±15,45	80,19±8,36

Tab. 4. Hodnoty Lysholmova skóre

Table 4. Lysholm score

Lysholmovo skóre				
AMIC	Před	6 měsíců	12 měsíců	24 měsíců
celkově	43,47±11,87	63,27±21,12	76,33±13,51	81,60±13,07
malý defekt	41,00±15,02	57,71±17,72	75,43±13,95	84,29±12,57
velký defekt	44,44±6,78	65,67±21,29	74,22±14,11	77,11±13,00
+ ACLR	45,60±10,05	57,20±14,19	76,60±15,83	83,80±13,78
- ACLR	42,40±11,98	66,30±22,28	76,20±11,42	80,50±11,86

Tab. 5. Hodnoty Tegnerovy škály aktivity, \* značí nesignifikanční hodnoty

Table 5. Tegner activity scale, \* means insignificant values

Tegnerovo skóre				
AMIC	Před	6 měsíců	12 měsíců	24 měsíců
celkově	3,53±1,41	3,93±1,81*	4,53±2,12*	5,40±1,70
malý defekt	3,00±1,69	3,57±1,99	4,00±2,83	5,43±2,13
velký defekt	4,00±0,82	4,33±1,49	5,00±0,94	5,33±1,15
+ ACLR	3,80±1,47	4,20±2,04	4,80±2,99	6,60±1,74
- ACLR	3,40±1,36	3,80±1,66	4,40±1,50	4,80±1,33

Tab. 6. Hodnoty MOCART skóre a hlavní parametry při hodnocení MR

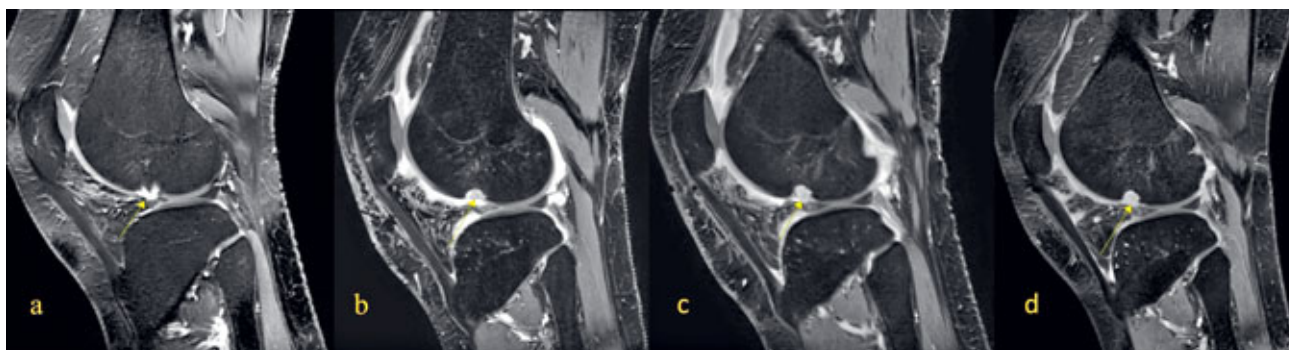
Table 6. MOCART score and main parameters in MRI evaluation

MOCART skóre			
	6 měsíců	12 měsíců	24 měsíců
Průměr	56,33 ± 14,03	69 ± 14,74	74,67 ± 14,03
Medián (min; max)	55 (25;75)	70 (40;95)	75 (55;95)
Kompletní vyplnění defektu (% pacientů)	53,33	93,33	73,33
Kompletní integraci s okolní chrupavkou (% pacientů)	46,67	66,67	66,67
Homogenní struktura tkáně (% pacientů)	53,33	66,67	80,00

znamnému zvýšení na  $3,93 \pm 1,81$  ( $p = 0,44$ ), resp.  $4,53 \pm 2,12$  ( $p = 0,25$ ). Ve 24 měsících pak dochází ke statisticky významnému zvýšení na hodnotu  $5,40 \pm 1,70$  ( $p = 0,003$ ).

Při porovnání hodnot KOOS, Lysholmova, Tegnerova skóre mezi pacienty s malým defektem do  $2,5 \text{ cm}^2$

a defektem větším než  $2,5 \text{ cm}^2$  nebyl zjištěn ani u jednoho dotazníku statisticky významný rozdíl. Stejně tak nebyl ani u jednoho dotazníku zjištěn statisticky významný rozdíl mezi pacienty s intaktními menisky a pacienty, u kterých byla provedena parciální menisektomie ve stejném kompartmentu jako ošetření chrupavky.



Obr. 5. MRI pravého kolenního kloubu, pacientka 20 let v době implantace:

a – stav před operací, šipka označuje místo defektu chrupavky zasahující subchondrálně, vyplněné tekutinou,  
b – 6 měsíců po operaci, místo defektu vyplněné implantátem, ještě částečně patrné místo defektu, materiál je pod úrovní okolní chrupavky,  
c – 12 měsíců od operace, defekt již kompletně vyplněn, mírně nehomogenní intenzity signálu,  
d – 18 měsíců od operace, defekt kompletně vyplněn, homogenní intenzity signálu, v úrovni okolní chrupavky, bez subchondrálních změn.

Fig. 5. MRI of the right knee joint, female patient aged 20 years at the time of implantation:

a – preoperative status, the arrow indicates the cartilage defect site affecting the subchondral bone, filled with fluid,  
b – 6 months postoperatively, defect site filled with an implant, defect site is still partly visible, material is below the level of adjacent cartilage,  
c – 12 months postoperatively, defect was fully filled, slightly nonhomogenous signal intensity,  
d – 18 months postoperatively, defect was fully filled, homogenous signal intensity, at the level of adjacent cartilage, no subchondral changes.

Při porovnání hodnot jednotlivých dotazníku u pacientů bez poškození LCA s pacienty, u kterých byla provedena rekonstrukce LCA, byl zjištěn statisticky významný rozdíl pouze u celkového KOOS skóre v 6 měsících po operaci. U všech ostatních hodnot nebyl zjištěn statisticky významný rozdíl mezi oběma skupinami pacientů.

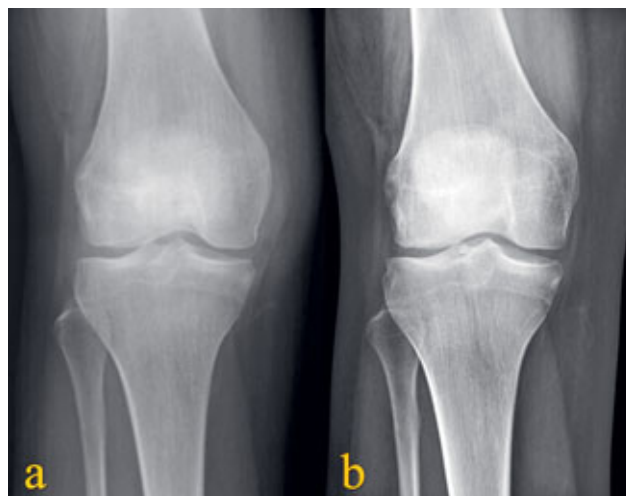
Průměrné MOCART skóre 6 měsíců od implantace činilo  $56,33 \pm 14,03$  bodů, ve 12 měsících vzrůstá na  $69 \pm 14,74$  bodu a následné skóre v 18 měsících bylo  $74,67 \pm 14,03$  bodu (tab. 6).

Hlavní parametry, které byly hodnoceny na MR jsou stupeň vyplnění defektu, stupeň integrace tkáně s okolní chrupavkou a struktura vytvořené tkáně. Kompletní vyplnění místa defektu tkání bylo nalezeno u 73,33 % pacientů. Kompletní integrace s okolní chrupavkou byla u 66,67 % pacientů a homogenní strukturu vykazovala novotvořená tkáň u 80 % pacientů na konci sledovaného období (obr. 5, 6).

## DISKUSE

Hlavním cílem této práce bylo ověření použitelnosti a efektivita modifikované AMIC techniky při použití bezbuněčného scaffoldu v kombinaci s mikrofrakturami spodiny.

Mikrofraktury spodiny defektu jsou považovány za zlatý standard v léčbě chondrálních defektů, i když mají četné limity pro použití. Především tkáň vytvořená v místě ošetření defektu je směsí tkáně fibrózní a tkáň chrupavčitě, je označována jako fibrokartilaginózní a nemá tedy biochemické vlastnosti jako hyalinní chrupavka (17). V současnosti dostupné systematické analýzy klinických výsledků poukazují na efektivní zlepše-



Obr. 6. Rtg pravého kolenního kloubu v zátěži, pacientka 20 let v době implantace:

a – stav před operací,  
b – stav 24 měsíců od operace.

Fig. 6. X-ray of the right knee joint under load bearing, female patient aged 20 years at the time of implantation:

a – preoperative status,  
b – status at 24 months postoperatively.

ní funkce kolenního kloubu v prvních dvou letech po provedení mikrofraktur, poté dochází jejich postupné deterioraci (19). Příčinou je postupná degenerace fibrokartilaginózní tkáň na tkáň vazivovou nebo vytvoření intralezionálních osteofytů, pravděpodobně na podkladě enchondrální novotvorby kosti v místě defektu, což vede ke zhoršení klinických symptomů (18).

Implantace autologních chondrocytů je běžně používaná technika a většinou vede v místě defektu k vytvoření tzv. „hyaline-like“ tkáně blízce podobné původní chrupavce (7). Tato technika poskytuje dlouhodobé dobré klinické výsledky a je tak možno ošetřit i defekty až do velikosti 8–10 cm<sup>2</sup> (6, 12, 16, 21). Jsou však dostupné i studie poukazující na srovnatelné klinické výsledky mikrofraktur a implantace autologních chondrocytů (15). Nevýhodou ACI je nutnost dvou operačních zákroků, dostupnost tkáňové banky pro kultivaci chondrocytů a tím omezené použití pouze na specializovaná centra a také relativně vysoká cena chondrograftu.

Vzhledem k výše uvedeným nevýhodám použití mikrofraktur i autologních chondrocytů se v posledních letech v klinické praxi stále častěji uplatňují techniky použití nejrůznějších bezbuněčných implantátů neboli nosičů (tzv. scaffoldů). Jejich hlavní efekt by měl spočívat v pomoci proniknutí buněk do místa defektu a podpoře tvorby nové chrupavčité tkáně (13, 23).

Pro zvýšení účinnosti bezbuněčných implantátů byla vyvinuta nová léčebná technika kombinující mikrofraktury spodiny s použitím bezbuněčného nosiče AMIC (Autologous Matrix-Induced Chondrogenesis). V originálním popisu metody je jako trojrozměrný nosič pro mezenchymální kmenové buňky unikající z rozrušené subchondrální kosti použita kolagenová membrána, tvořená směsí I. a III. typu kolagenu. V literatuře je možné se setkat s dalšími sedmi typy scaffoldů, které byly použity namísto výše uvedené kolagenové membrány (8).

V této práci byl použit proteinový nosič na bázi kolagenu I. typu. Vycházeli jsme přitom ze závěrů, ke kterým došli Gavenish et al., kteří prokázali ve studii *in vitro* a také na myším modelu, že tento kolagenový implantát spouští a podporuje vrůstání a proliferaci chondrocytů a tvorbu matrix obsahující kolagen II. typu. Stejně tak implantát podporuje diferenciaci kmenových a progenitorních buněk v chondrocyty, které přednostně syntetizují kolagen II. typu (9).

Fixace kolagenové membrány, ev. jiného scaffoldu v místě defektu může být provedena suturou nebo lepením pomocí tkáňového lepidla. Přišití nosiče může být spojeno s poškozením okolní chrupavky, větší technikou a časovou náročností (1). U všech pacientů jsme k fixaci nosiče využili komerčně vyráběné alogenní dvojsložkové lepidlo obsahující fibrinogen a trombin, přičemž jsme se ani u jednoho pacienta neseťkali s uvolněním a odchlípením implantátu.

Na základě statistického zpracování výsledků modifikovaná AMIC technika vykazuje statisticky významné zlepšení v porovnání s předoperačními hodnotami u dotazníku KOOS a všech jeho podskupinách, Lysholmova skóre i Tegnerova skóre.

Dobré klinické výsledky této práce korelují s výsledky jiných autorů (20). Např. Gille et al. uvádějí signifikantní zlepšení klinických výsledků u 27 pacientů v pooperačním intervalu 36 měsíců (10). Podobně Volt et al. předkládají stabilní klinické výsledky u 34 pacientů ošetřených metodou AMIC v horizontu 5 let po operaci (24).

Klinická data byla také rozdělena a porovnávána dle velikosti ošetřeného defektu. Jako malé defekty byly

hodnoceny léze do 2,5 cm<sup>2</sup>, jako defekty velké pak léze nad 2,5 cm<sup>2</sup>. Ani u jednoho skórovacího systému nebyl zjištěn statisticky významný rozdíl v klinických výsledcích vzhledem k velikosti defektu.

Dalším parametrem, na který bylo zaměřeno vyhodnocení dotazníků, je porovnání výsledků u skupiny pacientů bez poškození předního zkříženého vazů se skupinou pacientů s rupturou LCA a jeho rekonstrukcí společně s ošetřením chrupavčité léze. Ani zde nebyl zjištěn signifikantní rozdíl ve výsledcích.

Podobně nebyl nalezen statisticky významný rozdíl mezi pacienty s neporušenými menisky a pacienty, kterým bylo provedeno částečné odstranění menisku (do 50 % těla menisku) v kompartmentu, kde byl ošetřen chondrální defekt.

Hodnocení MR vyšetření ukazuje na postupné vyplňování defektu tkání – při 18měsíčním vyšetření dochází ke kompletnímu vyplnění u 73,33 % pacientů, kompletní integrace k okolní chrupavce byla nalezena u 66,67 % pacientů a tkáň s homogenní strukturou byla nalezena u 80 % pacientů. V této souvislosti je třeba zmínit, že řada autorů poukazuje na diskrepanci mezi dobrými klinickými výsledky a neuspokojivými morfologickými nálezy při vyšetření MR, a to nejen u AMIC techniky, ale i u dalších technik ošetření chrupavčitých lézí (4, 20, 22). De Windt ve své metaanalýze podotýká, že chybí přesvědčivé důkazy o tom, že morfologické vyšetření MR je spolehlivé v předpovědi klinických výsledků po ošetření chrupavčitých lézí (3).

Vzhledem ke krátkému období pooperačního sledování jsme prozatím u žádného z pacientů neprovedli „second-look“ artroskopii s možností histologického vyšetření místa implantace. Z etických důvodů reartroskopii neprovádíme u pacientů bez klinických potíží.

Inkluzní a exkluzní kritéria této práce byla poměrně přísná, tomu odpovídají i relativně malé počty pacientů, čehož jsme si vědomi jako hlavního nedostatku. Pro získání klinických výsledků byly použity všeobecně uznávané hodnotící systémy – Lysholmova skóre, KOOS skóre a Tegnerova škála aktivity. Jejich hlavní nevýhoda spočívá v tom, že jsou založeny na subjektivním hodnocení pacientů (subjektivním vyplňování dotazníků), následkem čehož je velká variabilita získaných výsledků mezi jednotlivými subjekty.

Důležitou součástí léčby poškozené kloubní chrupavky je ošetření dalších patologických stavů, které se na vzniku lézí podílejí, anebo mohou zhoršovat výsledek jednotlivých metod – poškození menisků, poškození zkřížených vazů, nestabilita pately a osové úchylny dolních končetin.

Napříc odbornou literaturou v současné době není dostupná studie porovnávací výsledky AMIC techniky s výsledky implantace autologních kultivovaných chondrocytů v kolenním kloubu. Nicméně v kontrastu s dnes nejvíce využívanou technikou autologních kultivovaných chondrocytů považujeme za hlavní výhodu AMIC metody její relativně vyšší dostupnost a použitelnost v rámci jednodobého operačního výkonu, kdy nedochází k poškození zdravé chrupavky a odpadá nutnost nákladné kultivace chondrocytů.

## ZÁVĚR

Na základě našich výsledků se modifikovaná AMIC technika s využitím bezbuněčného implantátu na bázi kolagenu I. typu jeví jako efektivní metoda vhodná k léčbě hlubokých chrupavčitých defektů kolenního kloubu až do velikosti 8 cm<sup>2</sup>.

## Literatura

- Benthien JP, Behrens P. Autologous Matrix-Induced Chondrogenesis (AMIC): combining microfracturing and a collagen i/iii matrix for articular cartilage resurfacing. *Cartilage*. 2010;1:65–68.
- Benthien JP, Behrens P. The treatment of chondral and osteochondral defects of the knee with autologous matrix-induced chondrogenesis (AMIC): method description and recent developments. *Knee Surg Sports Traumatol Arthrosc*. 2011;19:1316–1319.
- de Windt TS, Welsch GH, Brittberg M, Vonk LA, Marlovits S, Trattnig S, Saris DB. Is magnetic resonance imaging reliable in predicting clinical outcome after articular cartilage repair of the knee? A systematic review and meta-analysis. *Am J Sports Med*. 2013;41:1695–1702.
- Dhollander A, Moens K, van der Maas J, Verdonk P, Almqvist KF, Victor J. Treatment of patellofemoral cartilage defects in the knee by autologous matrix-induced chondrogenesis (AMIC). *Acta Orthop Belg*. 2014;80:251–259.
- Efe T, Theisen C, Fuchs-Winkelmann S, Stein T, Getgood A, Rominger MB, Paletta JR, Schofer MD. Cell-free collagen type I matrix for repair of cartilage defects-clinical and magnetic resonance imaging results. *Knee Surg Sports Traumatol Arthrosc*. 2012;20:1915–1922.
- Erickson BJ, Strickland SM, Gomoll AH. Indications, techniques, outcomes for matrix-induced autologous chondrocyte implantation (MACI). *Operative Techniques in Sports Medicine*. 2018;26:175–182.
- Escobar Ivirico JL, Bhattacharjee M, Kuyinu E, Nair LS, Laurencin CT. Regenerative engineering for knee osteoarthritis treatment: biomaterials and cell-based technologies. *Engineering*. 2017;3:16–27.
- Fischer S, Kisser A. Review article: single-step scaffold-based cartilage repair in the knee: a systematic review. *J Orthop*. 2016;13:246–253.
- Gavenis K, Schmidt-Rohlfing B, Andereya S, Mumme T, Schneider U, Mueller-Rath R. A cell-free collagen type I device for the treatment of focal cartilage defects. *Artificial Organs*. 2010;34:79–83.
- Gille J, Schuseil E, Wimmer J, Gellissen J, Schulz AP, Behrens P. Mid-term results of Autologous Matrix-Induced Chondrogenesis for treatment of focal cartilage defects in the knee. *Knee Surg Sports Traumatol Arthrosc*. 2010;18:1456–1464.
- Gobbi A, Nunag P, Malinowski K. Treatment of full thickness chondral lesions of the knee with microfracture in a group of athletes. *Knee Surg Sports Traumatol Arthrosc*. 2005;13:213–221.
- Handl M, Trč T, Hanuš M, Šťastný E, Fricová-Poulová M, Neuwirth J, Adler J, Havránková D, Varga F. [Autologous chondrocyte implantation in the treatment of cartilage lesions of ankle joint]. *Acta Chir Orthop Traumatol Cech*. 2007;74:29–36.
- Irion VH, Flanigan DC. New and emerging techniques in cartilage repair: other scaffold-based cartilage treatment options. *Oper Tech Sports Med*. 2013;21:125–137.
- Karataglis D, Green MA, Learmonth DJA. Autologous osteochondral transplantation for the treatment of chondral defects of the knee. *Knee*. 2006;13:32–35.
- Knutsen G, Drogset JO, Engebretsen L, Grøntvedt T, Ludvigsen TC, Løken S, Solheim E, Strand T, Johansen O. A Randomized multicenter trial comparing autologous chondrocyte implantation with microfracture: long-term follow-up at 14 to 15 years. *J Bone Joint Surg Am*. 2016;98:1332–1339.
- Komárek J, Vališ P, Repko M, Chaloupka R, Krbec M. [Treatment of deep cartilage defects of the knee with autologous chondrocyte transplantation: long-term results]. *Acta Chir Orthop Traumatol Cech*. 2010;77:291–295.
- Luyten FP, Vanlauwe J. Tissue engineering approaches for osteoarthritis. *Bone*. 2012;51:289–296.
- Minas T, Gomoll AH, Rosenberger R, Royce RO, Bryant T. Increased failure rate of autologous chondrocyte implantation after previous treatment with marrow stimulation techniques. *Am J Sports Med*. 2009;37:902–908.
- Mithoefer K, McAdams T, Williams RJ, Kreuz PC, Mandelbaum BR. Clinical Efficacy of the Microfracture Technique for Articular Cartilage Repair in the Knee An evidence-based systematic analysis. *Am J Sports Med*. 2009;37:2053–2063.
- Pascarella A, Ciatti R, Pascarella F, Latte C, Di Salvatore MG, Liguori L, Iannella G. Treatment of articular cartilage lesions of the knee joint using a modified AMIC technique. *Knee Surg Sports Traumatol Arthrosc*. 2010;18:509–513.
- Podškubka A, Povýšil C, Kubeš R, Šprindrich J, Sedláček R. [Treatment of deep cartilage defects of the knee with autologous chondrocyte transplantation on a hyaluronic acid ester scaffolds (Hyalograft C)]. *Acta Chir Orthop Traumatol Cech*. 2006;73:251–263.
- Schiavone Panni A, Mazzitelli G, D'Apolito R, Vasso M, Del Regno C, Corona K. Good clinical results with autologous matrix-induced chondrogenesis (Amic) technique in large knee chondral defects. *Knee Surg Sports Traumatol Arthrosc*. 2018;26:1130–1136.
- Schüttler KF, Struwer J, Rominger MB, Rexin P, Efe T. Repair of a chondral defect using a cell free scaffold in a young patient – a case report of successful scaffold transformation and colonisation. *BMC Surgery*. 2013;13:11.
- Volz M, Frick H, Schaumburger J, Grifka J, Anders S. A randomized controlled trial demonstrating sustained benefit of Autologous Matrix-Induced Chondrogenesis over microfracture at five years. *Int Orthop*. 2017;41:797–804.

## Korespondující autor:

MUDr. Andrea Šprlaková-Puková, Ph.D.  
Klinika radiologie a nukleární medicíny  
Fakultní nemocnice Brno  
a Lékařské fakulty Masarykovy univerzity  
Jihlavská 20  
625 00 Brno  
E-mail: sprlakova-pukova.andrea@fnbrno.cz

# Spolehlivost hodnocení vyšetření na magnetické rezonanci po ošetření chondrálních defektů kolenního kloubu

## Reliability of the Evaluation of MRI Examinations after the Treatment of Chondral Defects in the Knee Joint

A. ŠPRLÁKOVÁ-PUKOVÁ<sup>1</sup>, A. ŠTOURAČOVÁ<sup>1</sup>, P. VALIŠ<sup>2</sup>, M. REPKO<sup>2</sup>, E. KORIŤÁKOVÁ<sup>3</sup>, J. TINTĚRA<sup>4</sup>, T. OTAŠEVIČ<sup>2</sup>

<sup>1</sup> Klinika radiologie a nukleární medicíny Fakultní nemocnice Brno a Lékařské fakulty Masarykovy univerzity, Brno

<sup>2</sup> Ortopedická klinika Fakultní nemocnice Brno a Lékařské fakulty Masarykovy univerzity, Brno

<sup>3</sup> Institut biostatistiky a analýz Lékařské fakulty Masarykovy univerzity, Brno

<sup>4</sup> Institut klinické a experimentální medicíny, Praha

### ABSTRACT

#### PURPOSE OF THE STUDY

This study is a component part of the project focused on cartilage imaging after the treatment of a defect. It aims to compare the evaluation of postoperative status performed by two radiologists with the use of 2D MOCART scoring system and to determine whether this method is a reliable tool for the evaluation of postoperative changes.

#### MATERIAL AND METHODS

The study evaluated 78 MRI examinations from 25 patients (one patient had two defects treated), each of whom underwent 3 MRI examinations at 6, 12 and 18 months after surgery. The MRI examinations were performed on Philips Ingenia 3T scanner with 8-channel knee coil, in line with the routine protocol (coronal, sagittal and transversal PD SPAIR, coronal T1, sagittal PD HR, sagittal bFFE). The MRI examinations were evaluated independently by two radiologists using the 2D MOCART (Magnetic Resonance Observation of Cartilage Repair Tissue) score.

#### RESULTS

The raters agreed in a total of 592 of 702 evaluations, therefore the inter-rater reliability is high, namely 84.3%. The highest inter-rater agreement was in assessing subchondral lamina and subchondral bone. Whereas the lowest inter-rater agreement was achieved in assessing effusion. The total score showed a very strong and statistically significant correlation ( $r = 0.893$ ). In eight out of nine questions there was no statistically significant difference between the raters. A significant difference was seen only in the assessment of repair tissue structure. Excellent reliability of the total score was also confirmed by the intraclass correlation coefficient.

#### DISCUSSION

The high degree of agreement in assessing the signal intensity of repair tissue was considered very positive as it is generally viewed as the major pitfall in evaluations. On the contrary, subjective perception was confirmed in the evaluation of tissue homogeneity, especially when comparing homogeneity with the adjacent tissue in close vicinity that could have changed already. Surprisingly, the lowest inter-rater concordance was reported in the evaluation of effusion, where in some cases, its volume was underestimated, when traced back retrospectively.

#### CONCLUSIONS

The results of this study confirm that despite certain doubts regarding subjective perception of some of the evaluation criteria the 2D MOCART scoring system is a very good and objective tool to evaluate the effects of surgery.

**Key words:** magnetic resonance imaging, hyaline cartilage, classification.

Podpořeno MZ ČR – RVO (FNBr, 16-30833A)

### ÚVOD

Ošetření chondrálních defektů kolenního kloubu je v současnosti již rutinním operačním zákrokem na řadě pracovišť. Přispívá k tomu nejen větší počet pacientů s lokálním poškozením chrupavky a aktivním způsobem života, ale i množství operačních možností od mikro-

fraktur až po použití různých implantátů (6, 17). K diagnostice těchto stavů před operací se nejčastěji používá magnetická rezonance (4, 8, 11, 15). Otázkou však zůstává hodnocení po vlastním zákroku. I v tomto případě je magnetická rezonance jedním z objektivních nástrojů,

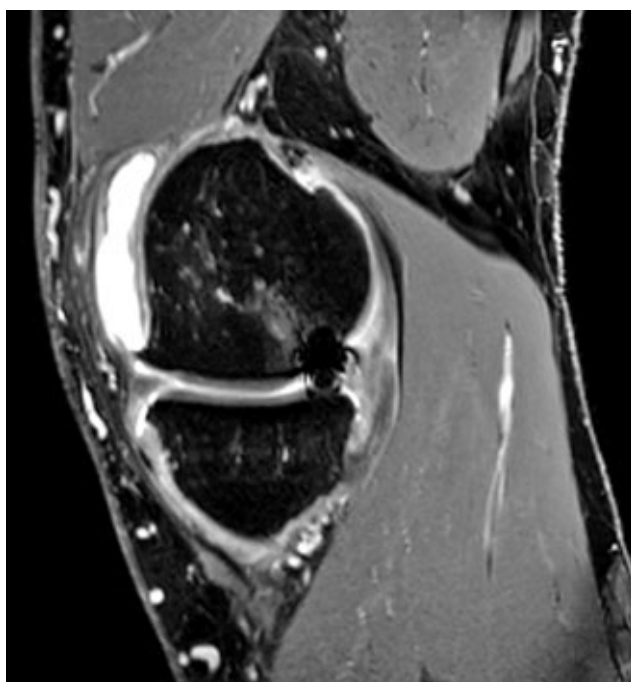
jak přehledně zobrazit místo ošetření včetně dalších struktur kolenního kloubu a zobrazit tak efekt operace a případné další patologie (16).

Hodnocení pooperačních stavů bez jakékoliv klasifikace však nemusí být dokonalé, zatížené jednak subjektivitou hodnotícího radiologa, ale i zkušenostmi, případně neznalostí problematiky. Snaha o odstranění těchto faktorů vedla ke vzniku skórovacích systémů.

Pro hodnocení změn, které v místě ošetření chondrálního defektu nastávají, lze tedy dnes použít některou z možných klasifikací, velmi rozšířená je MOCART (Magnetic Resonance Observation of Cartilage Repair Tissue) klasifikace (5, 10, 12, 19, 20). Toto hodnocení lze provést ve dvou variantách – jednodušší 2D a složitější 3D hodnocení.

I když je navržené schéma hodnocení poměrně robustní, přehledné a číselně vyjádřené, tedy posunuté ze subjektivního hodnocení směrem ke snaze o objektivizaci, u řady kritérií je v praxi nelehké jej přesně použít. Zejména v 2D MOCART klasifikaci je jednou z hodnocených částí i intenzita a homogenita signálu ošetřené tkáně, tato se srovnává s okolní intenzitou chrupavky, která však může být rovněž díky degenerativním změnám a někdy i díky pooperačnímu stavu změněná. V rutinní praxi je však jednodušší použít právě tuto 2D klasifikaci.

3D MOCART klasifikace totiž k hodnocení používá zobrazovací sekvenci s 3D izotropním prostorovým rozlišením, která není na řadě pracovišť v běžném protokolu dostupná. Navíc na některých pracovištích se tato sekvence velmi často používá jako sekvence gradientního echa, která je náchylná k susceptibilním artefaktům.



Obr. 1. Artefakty drobných částeczek kovu na gradient echo sekvenci bFFE v místě ošetření chondrálního defektu, sagitální rovina.

Fig. 1. Metal artefacts on gradient echo sequence bFFE at the chondral defect treatment site, sagittal plane.

Právě tyto artefakty jsou v pooperačním stavu velmi časté díky otěru kovu (obr. 1).

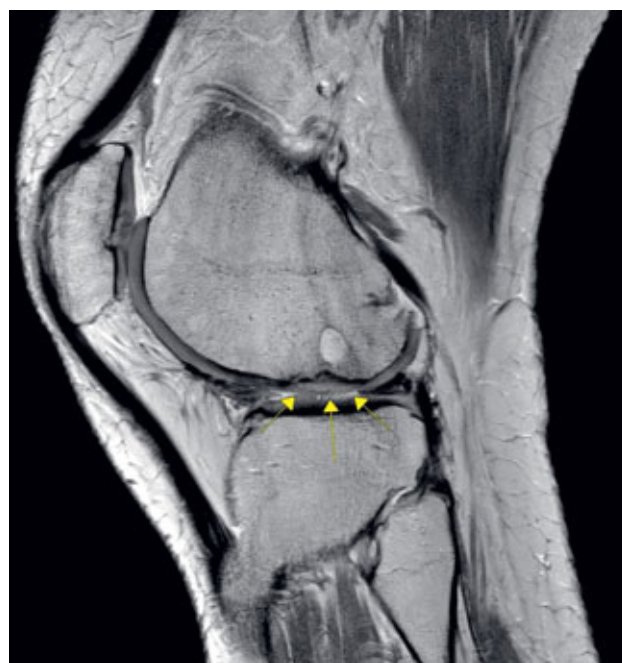
Práce, které srovnávají 2D a 3D MOCART skóre (3, 19), prokazují korelaci mezi 2D a 3D MOCART hodnocením, vzhledem k uvedeným faktům a zejména širší možnosti použití na různých typech pracovišť jsme se tedy v této práci rozhodli srovnat, jak velká shoda bude mezi dvěma radiology při použití 2D MOCART klasifikace, a tak určit, zda je tento skórovací systém vhodný pro běžné hodnocení ošetření chondrálních defektů.

V použitém 2D MOCART skóre se hodnotí 9 parametrů (otázek) – viz tabulka 1.

## MATERIÁL A METODIKA

Vyšetření probíhalo na přístroji Philips Ingenia 3T s použitím dedikované kolenní cívky dS/K s 8 přijímacími kanály. Vyšetření zahrnovalo morfologické obrazy protonové denzity s potlačením signálu tuku (PD SPAIR) v koronální, sagitální a transverzální rovině, T1-vážené obrazy koronálně, PD HR sagitálně a sagitální obrazy sekvence bFFE – viz tabulka 2.

Zhodnotili jsme 25 pacientů po dvou různých typech ošetření – mikrofraktury a implantace skafoldu v kombinaci s mikrofrakturami v rámci metody AMIC (Autologous Matrix-Induced Chondrogenesis). Každý pacient absolvoval 3 vyšetření – 6, 12 a 18 měsíců po operaci. U jednoho pacienta byly ošetřeny dva defekty, celkem tedy 78 vyšetření od hodnotitele A a stejný počet od hodnotitele B.



Obr. 2. PD sekvence sagitálně, šipky označují místo implantace, implantovaná tkáň je v nivaueu okolní chrupavky, homogenní, blízká intenzitou chrupavce, bez známek změn povrchu reparaované tkáně. Nerovná kortikalis, subchondrální cystoidy.

Fig. 2. Sagittal PD sequence, arrows indicate the site of implantation, the repair tissue is on the level of the adjacent cartilage, homogenous, surface is intact. Irregularities of cortical bone, subchondral cystoids.

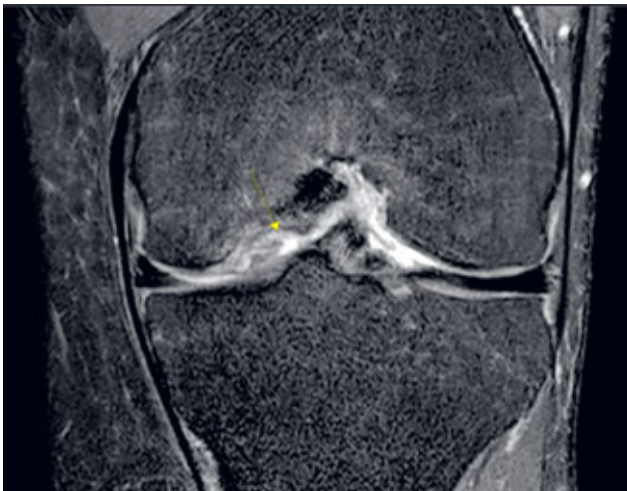
Tab. 1. Otázky / Table 1. Questions

Question	Class	Score
Degree of defect repair and defect filling	complete (on a level with adjacent cartilage)	20
	hypertrophy (over the level of the adjacent cartilage)	15
	incomplete (under the level of the adjacent cartilage: underfilling): >50 % of the adjacent cartilage	10
	incomplete (under the level of the adjacent cartilage: underfilling): <50 % of the adjacent cartilage	5
	subchondral bone exposed (complete delamination or dislocation and/or loose body)	0
Integration to border zone	complete (complete integration with adjacent cartilage)	15
	incomplete (incomplete integration with adjacent cartilage), demarcating border visible (split-like)	10
	defect visible < 50% of the length of the repair tissue	5
	defect visible >50% of the length of the repair tissue	0
Surface of the repair tissue	surface intact (lamina splendens intact)	10
	surface damaged (fibrillations, fissures, and ulcerations) > 50% of repair tissue depth	5
	surface damaged (fibrillations, fissures, and ulcerations) < 50% of repair tissue depth or total degeneration	0
Structure of the repair tissue	homogeneous	5
	inhomogeneous or cleft formation	0
Signal intensity of the repair tissue	isointense	30
	moderately hyperintense	10
	markedly hyperintense	0
Subchondral lamina	intact	5
	not intact	0
Subchondral bone	intact	5
	edema, granulation tissue, cysts, sclerosis	0
Adhesions	no	5
	yes	0
Effusion	no effusion	5
	effusion	0
<b>TOTAL POINTS</b>	<b>maximum: 100 achieved:</b>	

Tab. 2. Vyšetření MRI / Table 2. MRI examination

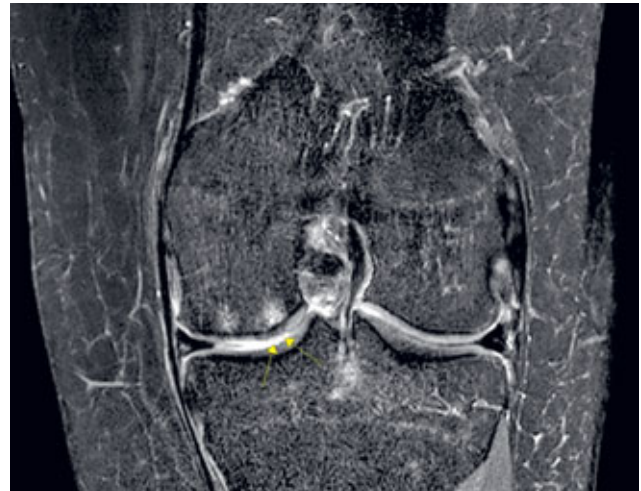	Orientace	Typ sekvence	TR ms	TE ms	Šíře vrstvy	Voxel size	Čas měření
PD SPAIR	cor	2D	3000	35	2,5	0,54 x 0,56	3:54
PD SPAIR	sagit	2D	3000	35	2,5	0,54 x 0,57	3:06
PD SPAIR	tra	2D	3000	35	2,5	0,54 x 0,56	3:06
PD HR	sagit	2D	3600	30	2,5	0,25 x 0,40	3:02
T1	cor	2D	669	20	2,5	0,42 x 0,57	2:49
bFFE	sagit	3D	7,5	3,4	0,6	0,6 x 0,6	10:33





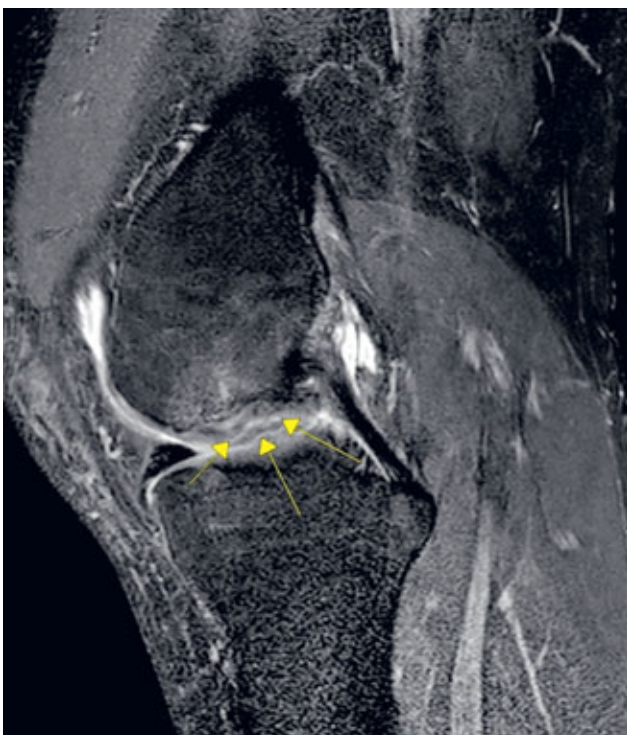
Obr. 3. PD SPAIR koronálně, šipka označuje místo ošetření, patrná je jednak prominence reparované tkáně a rovněž její nekompletní integrace do okolí. Reparovaná tkáň je nehomogenní intenzity signálu, subchondrálně nerovnosti kortikalis a známky edému kostní dřene.

Fig. 3. Coronal PD SPAIR, the arrow indicates the site of treatment, hypertrophy of repair tissue and incomplete integration in the adjacent tissue. The repair tissue is inhomogenous, subchondral irregularities of the cortical bone and bone marrow edema.



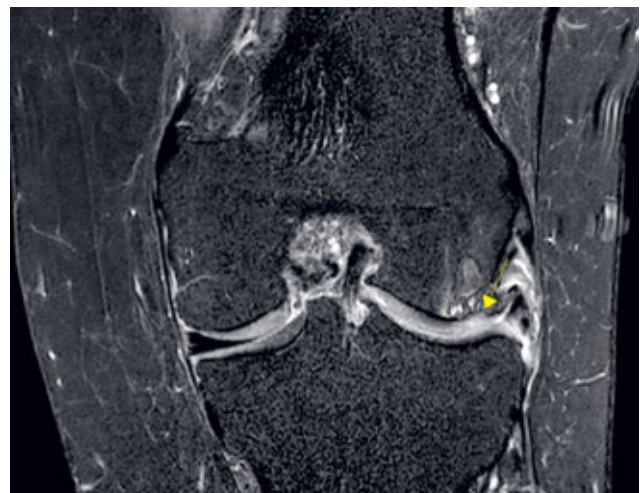Obr. 4. PD SPAIR koronálně, šipky označují místo ošetření s nerovným povrchem, nerovnosti a drobné defekty nezasahují do poloviny výšky reparované tkáně. Subchondrální okrsky edému.

Fig. 4. Coronal PD SPAIR, arrows indicate the site of treatment with irregular surface, irregularities and minor defects limited to the superficial half of the repair tissue. Subchondral edema.



Obr. 5. PD SPAIR sagitálně, šipky označují místo ošetření, reparovaná tkáň je oddělena T2 hyperintenzním proužkem. Patrná je i hypertrofie reparované tkáně – nad nivaueu okolní chrupavky a její nehomogenita, subchondrálně pak známky edému kostní dřene.

Fig. 5. Sagittal PD SPAIR, arrows indicate the site of treatment, repair tissue is inhomogenous with cleft formation. Hypertrophy of repair tissue – above the level of adjacent cartilage, subchondral marrow edema.

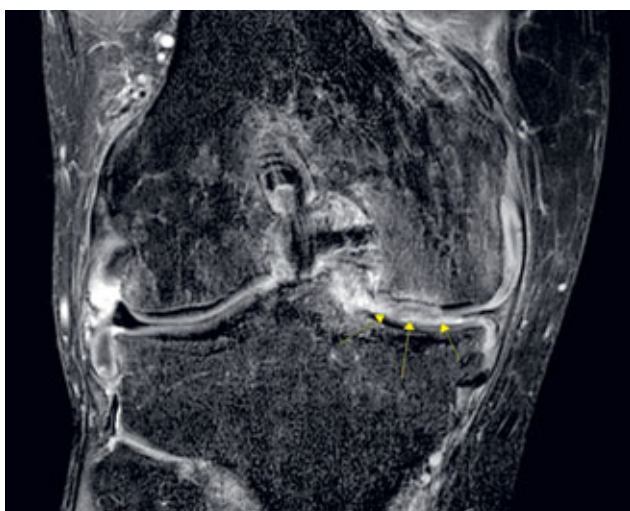


Obr. 6. PD SPAIR koronálně, šipka označuje místo ošetření s impakcí kortikalis v místě operace, subchondrálními změnami – cystoidy, jinak je vrstva reparované tkáně v nivaueu okolní chrupavky, homogenní.

Fig. 6. Coronal PD SPAIR, the arrow indicates the site of treatment with cortical bone defect, subchondral changes – cystoids, the repair tissue is on the level of adjacent cartilage, homogenous.

Hodnocení na magnetické rezonanci prováděli nezávisle na sobě dva atestovaní lékaři, radiologové se zkušenostmi hodnocení muskuloskeletální problematiky (v délce 13 a 18 let) podle přiložené klasifikace, a to 6, 12 a 18 měsíců po operaci.

Pro hodnocení vyplnění defektu je rozhodující, zda je místo defektu vyplněno tkání v nivaueu okolní chrupavky, či zda nedosahuje či naopak přesahuje její úroveň (obr. 2).



Obr. 7. PD SPAIR koronálně, šipky směřují k místu ošetření, subchondrálně patrné okrsky edému, vlastní reparovaná tkáň nehomogenní, v nivaeu okolní chrupavky s drobnými povrchovými nerovnostmi a drobnými adhezemi.

Fig. 7. Coronal PD SPAIR, arrows indicate the site of treatment, subchondral edema, inhomogeneities of the repair tissue, on the level of adjacent cartilage, incongruity of the surface of the repair tissue and formation of adhesions.

Integrace do okolí hodnotí vztah mezi okolní chrupavkou a tkání vyplňující defekt, pokud není mezi těmito strukturami mezera, je integrace kompletní (obr. 3).

Při hodnocení povrchu tkáně vyplňující defekt se zohledňují případné nerovnosti a drobné okrajové ulcerace, hodnotí se, zda jsou přítomny do 50 % výšky (tloušťky) tkáně, či zda přesahují 50 % výšky reparované tkáně (obr. 4).

Za homogenní tkáň se považuje normální vrstevnatá struktura srovnatelná s okolní (zdravou) tkání chrupavky. Zvláštním případem je případné vmezezení nehomogenního, většinou T2 hyperintenzního proužku mezi spodinu defektu a vlastní tkáň (obr. 5).

Signál novotvořené tkáně je považován za normální, pokud je jeho intenzita stejná jako okolní chrupavka (obr. 2).

Subchondrální laminou je myšlen povrch kortikalis v místě defektu a jeho případné změny (obr. 6).

Změny v subchondrální kosti odrážejí změny v kostní dřeni v místě defektu (obr. 7).

Jako adheze jsou označovány drobné pruhovité intenzity v okolí ošetřeného místa, T2 hypointenzní.

Výpotkem se rozumí zmnožení tekutiny, není stanoven přesný objem.

Každý pacient tak k jednotlivému vyšetření dosahuje nějakého přesného skóre, čísla, které odráží MR obraz místa ošetření. Čím vyšší skóre, tím více je stav přiblížen normální (resp. okolní) chrupavce.

Ke statistickému vyhodnocení shody mezi hodnotiteli byla použita sumarizace počtu a procenta vyšetření, ve kterých nastaly shody a neshody mezi oběma hodnotiteli. Dále byla provedena sumarizace rozdílů v uděleném skóre mezi hodnotiteli pomocí průměru, směrodatné odchylky (SD), mediánu, minima (min) a maxima (max).

K ověření, zda byl průměrný rozdíl statisticky významně odlišný od 0, byl použit jednovýběrový t-test. Na závěr byla vyhodnocena korelace udělených skóre mezi hodnotiteli, a to pomocí Pearsonova korelačního koeficientu  $r$  a koeficientu vnitřní korelace (intra-class correlation coefficient – ICC). Síla korelací dle Pearsonova korelačního koeficientu byla hodnocena jako velmi slabá (pro  $r < 0,2$ ), slabá (0,2–0,4), mírná (0,4–0,6), silná (0,6–0,8) a velmi silná (0,8–1,0) (2). Dle koeficientu vnitřní korelace byla spolehlivost hodnocení hodnotitelů rozdělena na špatnou (pro ICC  $< 0,5$ ), mírnou (0,5–0,75), dobrou (0,75–0,9) a excelentní (0,9–1,0) (7). Statisticky významné výsledky nastaly při  $p < 0,05$ . Analýza byla provedena ve statistickém programu IBM SPSS Statistics 25.

## VÝSLEDKY

### Procentuální shoda

Při statistickém zpracování byla nalezena vysoká procentuální shoda při hodnocení dle 2D MOCART klasifikace (tab. 3). Celkově se hodnotitelé shodli v 592 hod-

Tab. 3. Sumarizace počtu a procenta vyšetření, v nichž nastaly shody a neshody mezi hodnotiteli

Table 3. Summary of the number and percentage of MRI examinations in which the raters agreed and disagreed

	Shoda	Neshoda
Otázka 1	66 (84,6%)	12 (15,4%)
Otázka 2	69 (88,5%)	9 (11,5%)
Otázka 3	63 (80,8%)	15 (19,2%)
Otázka 4	61 (78,2%)	17 (21,8%)
Otázka 5	69 (88,5%)	9 (11,5%)
Otázka 6	72 (92,3%)	6 (7,7%)
Otázka 7	72 (92,3%)	6 (7,7%)
Otázka 8	61 (78,2%)	17 (21,8%)
Otázka 9	59 (75,6%)	19 (24,4%)

Tab. 4. Sumarizace rozdílů v uděleném skóre mezi hodnotiteli. Statisticky významné výsledky jsou označeny hvězdičkou

Table 4. Summary of differences in the score between the raters. Statistically significant results are marked with an asterisk

	Průměr ± SD	Medián (min; max)	p-hodnota
Otázka 1	0,0 ± 3,0	0,0 (-5,0; 10,0)	0,223
Otázka 2	0,0 ± 2,0	0,0 (-10,0; 5,0)	1,000
Otázka 3	0,0 ± 2,0	0,0 (-5,0; 5,0)	0,199
Otázka 4	1,0 ± 2,0	0,0 (-5,0; 5,0)	<0,001*
Otázka 5	1,0 ± 6,0	0,0 (-30,0; 20,0)	0,483
Otázka 6	0,0 ± 1,0	0,0 (-5,0; 5,0)	0,103
Otázka 7	0,0 ± 1,0	0,0 (-5,0; 5,0)	0,418
Otázka 8	0,0 ± 2,0	0,0 (-5,0; 5,0)	0,470
Otázka 9	0,0 ± 2,0	0,0 (-5,0; 5,0)	0,254
Celkové skóre	2,0 ± 8,0	0,0 (-25,0; 30,0)	0,020*

Tab. 5. Sumarizace korelace v udělených skóre oběma hodnotiteli hodnocená pomocí Pearsonova korelačního koeficientu  $r$  a koeficientu vnitrotřídní korelace (ICC). Statisticky významné výsledky jsou označeny hvězdičkou  
Table 5. Summary of correlations between the scores granted by the raters assessed using Pearson correlation coefficient  $r$  and intraclass correlation coefficient (ICC). Statistically significant results are marked with an asterisk

	Pearsonovo $r$	p-hodnota	ICC (95% IS)	p-hodnota
Otázka 1	0,845	<0,001*	0,915 (0,867; 0,946)	<0,001*
Otázka 2	0,814	<0,001*	0,898 (0,840; 0,935)	<0,001*
Otázka 3	0,683	<0,001*	0,808 (0,699; 0,877)	<0,001*
Otázka 4	0,592	<0,001*	0,705 (0,493; 0,822)	<0,001*
Otázka 5	0,801	<0,001*	0,888 (0,825; 0,929)	<0,001*
Otázka 6	0,833	<0,001*	0,907 (0,854; 0,941)	<0,001*
Otázka 7	0,767	<0,001*	0,868 (0,793; 0,916)	<0,001*
Otázka 8	0,441	<0,001*	0,613 (0,393; 0,753)	<0,001*
Otázka 9	0,501	<0,001*	0,666 (0,478; 0,787)	<0,001*
Celkové skóre	0,893	<0,001*	0,940 (0,903; 0,962)	<0,001*

noceních ze 702, tedy shoda je 84,3 %. Nejvyšší shoda mezi hodnotiteli byla v otázkách 6 a 7 (92,3 %) – hodnocení subchondrální laminy a subchondrální kosti. Zatímco nejnižší shoda byla v otázce 9 (75,6 %) – hodnocení výpotku.

### Vyhodnocení rozdílů

Při vyhodnocení rozdílů v uděleném skóre mezi oběma hodnotiteli nebyl v osmi z devíti otázek statisticky významný rozdíl mezi hodnotiteli (tab. 4). Signifikantní rozdíl byl pouze v otázce číslo 4 – struktura reparované tkáně, avšak průměrný rozdíl mezi hodnotiteli nebyl nijak vysoký (pouze 1 bod). U většiny otázek byl průměrný rozdíl i medián rozdílů roven 0, což ukazuje na vysokou shodu mezi hodnotiteli.

### Korelace

Korelace ve všech položkách mezi hodnoceními dvou hodnotitelů byly statisticky významné, a to při výpočtu pomocí Pearsonova korelačního koeficientu i koeficientu vnitrotřídní korelace (tab. 5). Dle Pearsonova korelačního koeficientu byla korelace u šesti z devíti položek silná až velmi silná ( $r > 0,6$ ). U třech položek (otázka 4 – struktura reparované tkáně, otázka 9 – výpotek a otázka 8 – adheze) byla korelace mírná ( $r = 0,592$ ;  $r = 0,501$ ;  $r = 0,441$ ). U celkového skóre byla korelace velmi silná ( $r = 0,893$ ) a statisticky významná.

U dvou z devíti položek (otázka 1 a otázka 6) ukazuje koeficient vnitrotřídní korelace (ICC) na excelentní spolehlivost. U čtyř položek byla spolehlivost dobrá a u zbývajících třech položek (otázka 4, otázka 9 a otázka 8) byla mírná spolehlivost. Celkové skóre mělo excelentní spolehlivost.

Vysoká shoda mezi hodnotiteli odpovídající vysokým hodnotám Pearsonova korelačního koeficientu i koeficientu vnitrotřídní korelace je patrná i z tečkových grafů (obr. 8). Největší tečky se vyskytují na diagonále (čárkovaná čára), což znamená, že se hodnotitelé A i B velmi shodovali. U celkového skóre jsou tečky velmi blízko diagonále, což odpovídá vysoké korelaci.

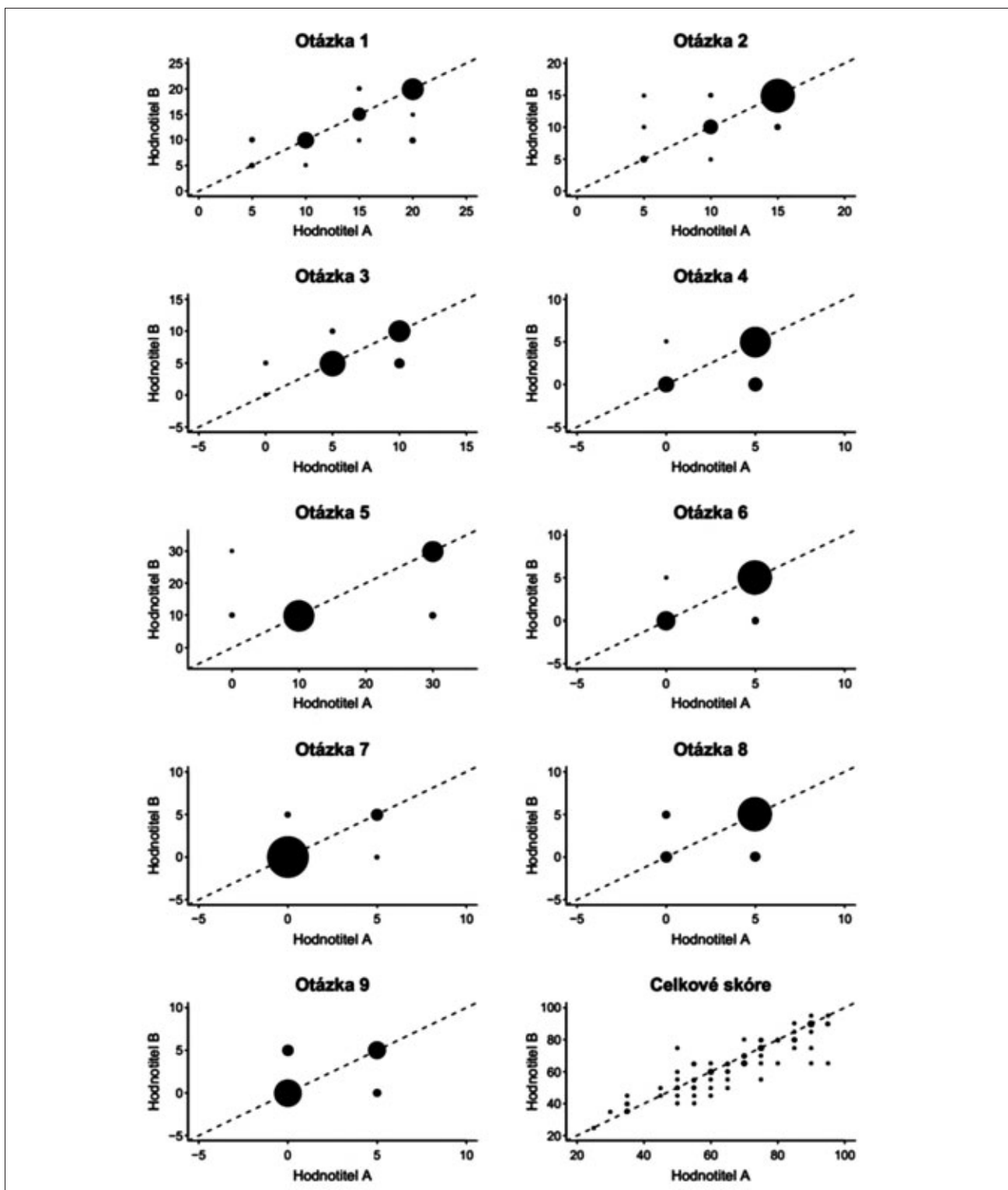
### DISKUSE

Hodnocení některých otázek, jako je například intenzita signálu tkáně nebo její homogenita (1, 9), může být v obraze magnetické rezonance obtížná, protože se nepoužívá žádná přiřazená hodnota signálu, tak jako např. v CT obraze. Obvykle se při hodnocení používá jako referenční hodnota intenzita okolní tkáně, např. izosignální, homogenní s okolní chrupavkou, se svalovou tkání a podobně. Problematická může být situace, kdy je změněná i komparativní tkáň. Z tohoto důvodu je nejspíše patrný největší rozdíl mezi hodnotiteli v otázce 4, při hodnocení struktury reparované tkáně. Zarážejícím nálezem byla nejmenší procentuální shoda při hodnocení výpotku (otázka 9), kdy byla neshoda v 24,4 % mezi hodnotiteli. Při zpětném dohledání jednotlivých vyšetření se nejspíše jednalo o nesprávné zhodnocení množství tekutiny v kloubu (14, 18), podhodnocení při hodnocení pouze v jedné z vyšetřovaných rovin. Do budoucna je vždy nutné předem stanovit, ve kterých sekvencích a jakým způsobem se tato zdánlivě nekomplikovaná oblast bude hodnotit.

Překvapivá byla shoda v otázce 5, při hodnocení signálu intenzity reparované tkáně, procentuální shoda v 88,5 %. Tato oblast nám při zpětné diskusi hodnocení připadala nejvíce subjektivní, srovnávali jsme ji s okolní chrupavkou, kterou jsme považovali za nejméně poškozenou. Tento způsob se nakonec ukázal jako spolehlivější než již zmíněné hodnocení homogenity reparované tkáně, které jsme srovnávali s těsným okolím operačního zákroku.

Vysoká shoda v otázkách 6 a 7, při hodnocení změn subchondrální kortikalis a subchondrální kosti, je dána díky jasně definovaným změnám ve struktuře kosti subchondrálně a rovněž díky spolehlivému zobrazení v PD vážených sekvencích s potlačením signálu tuku, jejichž citlivost je pro tyto změny velmi vysoká.

Nižší korelaci s neshodou v 21,8 % případů u hodnocení adhezí (otázka 8) si vysvětlujeme podhodnocením některých vyšetření, v některých případech i vzhledem k hůře přehlednému pooperačnímu stavu.



Obr. 8. Tečkové grafy – srovnání jednotlivých položek i celkového MOCART skóre mezi hodnotiteli. Na svislé ose hodnotitel B, na horizontální ose hodnotitel A. Velikost tečky odpovídá počtu výskytů dané kombinace hodnocení (např. u otázky 6 největší tečka vyznačuje, že 49krát oba hodnotitelé dali skóre 5, zatímco nejmenší tečka znamená, že 1krát dal hodnotitel A skóre 0 a hodnotitel B skóre 5). Čárkovaná diagonální čára vyznačuje shodu mezi hodnotiteli. Největší tečky se vyskytují na diagonále (čárkovaná čára), což znamená, že se hodnotitelé A i B velmi shodovali.

Fig. 8. Dot plot – comparison of individual items and the total MOCART score between the raters. The rater B is plotted on the vertical axis, the rater A on the horizontal axis. The size of the dot corresponds to the number of occurrence of the given combination of score (e.g. the largest dot in question 6 shows that score 5 was given by both raters in 49 cases, while the smallest dot means that score 0 was given once by the rater A and score 5 was given once by the rater B). The dashed diagonal line indicates the agreement between the raters. The largest dots are on the diagonal line (dashed line), which means that there was a high degree of agreement between the rater A and the rater B.

Při srovnání s dostupnou literaturou jsou dosažené výsledky velmi obdobné. Vysoké shody mezi hodnotiteli bylo dosaženo v citované práci Marlovits et al. 2010 (10), v nedávné práci autorů Schreiner et al. 2019 (13) bylo dosaženo rovněž vysoké shody mezi zkušenými hodnotiteli, v této práci byla největší variabilita v otázce hodnocení povrchu tkáně. Tato neshoda byla přičítána nesprávnému zhodnocení drobných změn na povrchu chrupavky, v obou pracích pak byl kladen důraz na vyšetření s vysokým prostorovým rozlišením, které je nutné ke správnému zhodnocení (10, 13).

## ZÁVĚR

Výsledky této práce potvrzují, že při hodnocení zkušeným radiologem, je 2D MOCART klasifikace (Magnetic Resonance Observation of Cartilage Repair Tissue), velmi dobrým objektivním nástrojem pro zhodnocení efektu operačního ošetření chrupavky.

## Literatura

- Carballido-Gamio J, Joseph GB, Lynch JA, Link MT, Majumdar S. Longitudinal analysis of MRI T2 knee cartilage laminar organization in a subset of patients from the osteoarthritis initiative: a texture approach. *Magn Reson Med*. 2011;65:1184–1194.
- Evans JD. Straightforward statistics for the behavioral sciences. Brooks/Cole Publishing Company, Pacific Grove, 1996.
- Goebel L, Zurakowski D., Müller A, Pape D., Cucchiari M., Madry H. 2D and 3D MOCART scoring systems assessed by 9.4 T high-field MRI correlate with elementary and complex histological scoring systems in a translational model of osteochondral repair. *Osteoarthr Cartil*. 2014;22:1386–1395.
- Cheng Q, Zhao FC. Comparison of 1.5- and 3.0-T magnetic resonance imaging for evaluating lesions of the knee: a systematic review and meta-analysis (PRISMA-compliant article). *Medicine (Baltimore)*. 2018;97:e12401.
- Jungmann PM, Welsch GH, Brittberg M, Trattnig S, Braun S, Imhoff AB, Salzmann GM. Magnetic resonance imaging score and classification system (AMADEUS) for assessment of pre-operative cartilage defect severity. *Cartilage*. 2017;8:272–282.
- Komárek J, Vališ P, Repko M, Chaloupka R, Krbec M. Léčba osteochondrálních defektů kolenního kloubu metodou implantace solidního chondrograftu – dlouhodobé výsledky. *Acta Chir Orthop Traumatol Cech*. 2010;77:291–295.
- Koo TK, Li MY. A guideline of selecting and reporting intraclass correlation coefficients for reliability research. *J Chiropr Med*. 2016;15:155–163.
- Liu Yw, Tran Md, Skalski Mr, Patel DB, White EA, Tomasian A, Gross JS, Vangsness CT, Matcuk GR Jr. MR imaging of cartilage repair surgery of the knee. *Clin Imaging*. 2019;58:129–139.
- Markhardt BK, Kijowski R. The clinical significance of dark cartilage lesions identified on MRI. *AJR Am J Roentgenol*. 2015;205:1251–1259.
- Marlovits S, Singer P, Zeller P, Mandl I, Haller J, Trattnig S. Magnetic resonance observation of cartilage repair tissue (MOCART) for the evaluation of autologous chondrocyte transplantation: determination of interobserver variability and correlation to clinical outcome after 2 years. *Eur J Radiol*. 2006;57:16–23.
- Mori V, Sawicki LM, Sewerin P, Eichner M, Schaarschmidt BM, Oezel L, Gehrman S, Bittersohl B, Antoch G, Schleich C. Differences of radiocarpal cartilage alterations in arthritis and osteoarthritis using morphological and biochemical magnetic resonance imaging without gadolinium-based contrast agent administration. *Eur Radiol*. 2019;29:2581–2588.
- Niemeyer P, Laute V, Zinser W, Becher C, Kolombe T, Fay J, Pietsch S, Kuźma T, Widuchowski W, Fickert S. a prospective, randomized, open-label, multicenter, phase III noninferiority trial to compare the clinical efficacy of matrix-associated autologous chondrocyte implantation with spheroid technology versus arthroscopic microfracture for cartilage defects of the knee. *Orthop J Sports Med*. 2019;7:2325967119854442.
- Schreiner MM, Raudner M, Marlovits S, Bohndorf K, Weber M, Zalaudek M, Rohrich S, Szomolanyi P, Filardo G, Windhager R, Trattnig S. The MOCART (magnetic resonance observation of cartilage repair tissue) 2,0 knee score and atlas. *Cartilage*. 2019;1947603519865308.
- Schweitzer E, Falk A, Berthoty D, Mitchell M, Resnick D. Knee effusion: normal distribution of fluid. *AJR Am J Roentgenol*. 1992;159:361–363.
- Šprláková-Puková A, Vališ P, Mechl M, Zobrazování hyalinní chrupavky pomocí magnetické rezonance. *Ces Radiol*. 2017;71:291–295.
- Trattnig S, Winalski CS, Marlovits S, Jurvelin JS, Welsch GH, Potter HG. Magnetic resonance imaging of cartilage repair. *Cartilage*. 2011;2:5–26.
- Vališ P, Repko M, Krbec M, Chaloupka R, Šprláková A, Adler J, Nýdrle M. Ošetření defektu chrupavky hlezna solidním chondrograftem. *Acta Chir Orthop Traumatol Cech*. 2005;72:52–56.
- Wang Y, Teichtahl AJ, Pelletier JP, Abram F, Wluka AE, Hussain SM, Martel-Pelletier J, Cicuttini FM. Knee effusion volume assessed by magnetic resonance imaging and progression of knee osteoarthritis: data from the Osteoarthritis Initiative. *Rheumatology (Oxford)*. 2019;58:246–253.
- Welsh GH, Zak L, Mamisch TC, Resinger C, Marlovits S, Trattnig S. Three-dimensional magnetic resonance observation of cartilage repair tissue (MOCART) score assessed with an isotropic three-dimensional true fast imaging with steady-state precession sequence at 3.0 Tesla. *Invest Radiol*. 2009;44:603–612.
- Yoon TH, Jung M, Choi CH, Kim HS, Lee YH, Choi YS, Kim SJ, Kim SH. Arthroscopic gel-type autologous chondrocyte implantation presents histologic evidence of regenerating hyaline-like cartilage in the knee with articular cartilage defect. *Knee Surg Sports Traumatol Arthrosc*. (Epub 2019) 2020;28:941–951.

## Korespondující autor:

MUDr. Tomáš Otaševič  
Ortopedická klinika FN Brno  
Jihlavská 20  
625 00 Brno  
E-mail: totasevic@email.cz